This is a digital copy of a book that was preserved for generations on library shelves before it was carefully scanned by Google as part of a project to make the world's books discoverable online.

It has survived long enough for the copyright to expire and the book to enter the public domain. A public domain book is one that was never subject to copyright or whose legal copyright term has expired. Whether a book is in the public domain may vary country to country. Public domain books are our gateways to the past, representing a wealth of history, culture and knowledge that's often difficult to discover.

Marks, notations and other marginalia present in the original volume will appear in this file - a reminder of this book's long journey from the publisher to a library and finally to you.

**Usage guidelines**

Google is proud to partner with libraries to digitize public domain materials and make them widely accessible. Public domain books belong to the public and we are merely their custodians. Nevertheless, this work is expensive, so in order to keep providing this resource, we have taken steps to prevent abuse by commercial parties, including placing technical restrictions on automated querying.

We also ask that you:

+ *Make non-commercial use of the files* We designed Google Book Search for use by individuals, and we request that you use these files for personal, non-commercial purposes.
+ *Refrain from automated querying* Do not send automated queries of any sort to Google's system: If you are conducting research on machine translation, optical character recognition or other areas where access to a large amount of text is helpful, please contact us. We encourage the use of public domain materials for these purposes and may be able to help.
+ *Maintain attribution* The Google "watermark" you see on each file is essential for informing people about this project and helping them find additional materials through Google Book Search. Please do not remove it.
+ *Keep it legal* Whatever your use, remember that you are responsible for ensuring that what you are doing is legal. Do not assume that just because we believe a book is in the public domain for users in the United States, that the work is also in the public domain for users in other countries. Whether a book is still in copyright varies from country to country, and we can't offer guidance on whether any specific use of any specific book is allowed. Please do not assume that a book's appearance in Google Book Search means it can be used in any manner anywhere in the world. Copyright infringement liability can be quite severe.

**About Google Book Search**

Google's mission is to organize the world's information and to make it universally accessible and useful. Google Book Search helps readers discover the world's books while helping authors and publishers reach new audiences. You can search through the full text of this book on the web at `http://books.google.com/`

A 3. A. 1835.2

HARVARD UNIVERSITY MEDICAL SCHOOL.

LIBRARY

OF THE

PATHOLOGICAL LABORATORY.

*The Gift of* Henry F. Sears, M.D.

1898

# BULLETINS

DE LA

# SOCIÉTÉ ANATOMIQUE

DE PARIS.

Paris. — Imprimerie de L. MARTINET, rue Mignon, 2.

# BULLETINS

DE LA

# SOCIÉTÉ ANATOMIQUE

# DE PARIS

---

ANATOMIE NORMALE — ANATOMIE PATHOLOGIQUE — CLINIQUE

---

XXXIII^e ANNÉE — 1858

2^e SÉRIE — TOME III

RÉDIGÉ

PAR LE DOCTEUR GALLARD, SECRÉTAIRE

PARIS

LIBRAIRIE DE VICTOR MASSON

PLACE DE L'ÉCOLE-DE-MÉDECINE.

M DCCC LVIII

3.A.18352

# LISTE

DES

# MEMBRES DE LA SOCIÉTÉ ANATOMIQUE.

---

XXXIII^e ANNÉE.— 1858.

2^e SÉRIE.— TOME III.

---

## Bureau.

| | | |
|---|---|---|
| Président . . . . . | MM. | CRUVEILHIER. |
| Vice-Président. . . . . | | E. VIDAL. |
| Secrétaire. . . . . | | GALLARD. |
| Vice-Secrétaire . . . . | | MILLARD. |
| Trésorier . . . . . | | BLAIN DES CORMIERS. |
| Archiviste. . . . . | | POUMET. |

---

## Titulaires.

AXENFELD, agrégé à la Faculté.

BARTH, médecin de l'hôpital Beaujon, agrégé à la Faculté.

BAUCHET, chirurgien des hôpitaux.

BESNIER, ex-interne des hôpitaux, D. M. P.

BLAIN DES CORMIERS, ex-chef de clinique de la Faculté.

BROCA, chirurgien des hôpitaux, agrégé à la Faculté.

BUCQUOY, ex-interne des hôpitaux, D. M. P.

CHARRIER, ex-interne des hôpit., chef de clinique de la Faculté.
CRUVEILHIER, professeur à la Faculté, médecin de l'hôpital de la Charité.
FOUCHER, chirurgien des hôpitaux, agrégé à la Faculté.
FOVILLE, ex-interne des hôpitaux, D. M. P.
GALLARD, ex-interne des hôpitaux, D. M. P.
GOUPIL, médecin des hôpitaux.
MILLARD, interne des hôpitaux, D. M. P.
MOREAU (ALEXIS), ex-interne des hôpitaux, ex-chef de clinique de la Faculté, D. M. P.
PARMENTIER, ex-interne des hôpitaux, D. M. P.
POUMET, ex-interne des hôpitaux, D. M. P.
TRÉLAT, agrégé à la Faculté.
VERNEUIL, chirurgien des hôpitaux, agrégé à la Faculté.
VIDAL, ex-interne des hôpitaux, D. M. P.

---

## Adjoints.

AUBRÉE, interne des hôpitaux.
BAILLY, ex-interne des hôpitaux, D. M. P.
BALL, interne des hôpitaux.
BARBRAU, ex-interne des hôpitaux, D. M. P.
BASTIEN, ex-interne des hôpitaux, prosecteur à l'amphithéâtre de Clamart, D. M. P.
BECQUEREL, médecin de l'hôpital de la Pitié, professeur agrégé à la Faculté.
BERCIOUX, interne des hôpitaux.
BERTHOLLE, interne des hôpitaux.
BIDARD, interne des hôpitaux, D. M. P.
BINET, interne des hôpitaux.
BLACHEZ, interne des hôpitaux.
BONFILS, interne des hôpitaux.
BOUREAU, ex-interne des hôpitaux, D. M. P.

CADET DE GASSICOURT, ex-interne des hôpitaux, D. M. P.
CAMPANA, interne des hôpitaux.
CAVASSE, interne des hôpitaux.
CHARNAL, interne des hôpitaux.
COULON, interne des hôpitaux.
DÉSORMEAUX, chirurgien des hôpitaux.
DEVOUGES, interne des hôpitaux.
DOLBEAU, ex-interne des hôpitaux, prosecteur d'anatomie de la Faculté, D. M. P.
DOYEN, interne des hôpitaux.
DUCHAUSSOY, agrégé à la Faculté.
DUFOUR, ex-interne des hôpitaux, D. M. P.
DUMONT-PALLIER, ex-interne des hôpitaux, D. M. P.
FAUVEL, interne des hôpitaux.
FOLLIN, chirurgien des hôpitaux, agrégé à la Faculté.
FORGET (Eugène), D. M. P.
FOURNIER, interne des hôpitaux.
GARNIER, interne des hôpitaux.
GENOUVILLE, interne des hôpitaux.
GERIN-ROSE, interne des hôpitaux.
GODART, interne des hôpitaux.
GUYON, interne des hôpitaux, aide d'anatomie de la Faculté.
GUYOT, ex-interne des hôpitaux, D. M. P.
ISAMBERT, ex-interne des hôpitaux, D. M. P.
JARJAVAY, chef des travaux anatomiques, agrégé à la Faculté, chirurgien de Lourcine.
LABBÉ (Édouard), interne des hôpitaux.
LANDRY, ex-interne des hôpitaux, D. M. P.
LEFORT, ex-interne des hôpitaux.
LE GENDRE, ex-interne des hôpitaux, prosecteur à l'amphithéâtre de Clamart, D. M. P.
LEROY (d'Étiolles) fils, D. M. P.
LHONNEUR, ex-interne des hôpitaux, D. M. P.
LIÉGEOIS, interne des hôpitaux.

LORAIN, ex-interne des hôpitaux, D. M. P.
LUTON, interne des hôpitaux.
LUYS, interne des hôpitaux.
MAINGAULT, ex-interne des hôpitaux, D. M. P.
MARCÉ, ex-interne des hôpitaux, D. M. P.
MAREY, interne des hôpitaux.
MOLLOY, D. M. P.
MOYNIER, ex-interne des hôpitaux.
MOYSANT, interne des hôpitaux.
NADAUD DES ISLETS, interne des hôpitaux.
NÉLATON, interne des hôpitaux, aide d'anatomie de la Faculté.
PANA, interne des hôpitaux.
PIBERET, ex-interne des hôpitaux, D. M. P.
PILLON, ex-interne des hôpitaux, D. M. P.
POISSON, interne des hôpitaux.
POTAIN, ex-interne des hôpitaux, D. M. P.
RICHARD-MAISONNEUVE, ex-interne des hôpitaux, D. M. P.
ROCQUES, interne des hôpitaux.
ROUGET, agrégé de la Faculté, prosecteur d'anatomie.
SAINET, ex-interne des hôpitaux, D. M. P.
SCHLOSS, D. M. P.
SÉE, ex-interne des hôpitaux, prosecteur de la Faculté.
SECOND-FÉRÉOL, interne des hôpitaux.
SIMON (Edmond), interne des hôpitaux.
SIREDEY, interne des hôpitaux.
TARNIER, ex-interne des hôpitaux, D. M. P.
TÉMOIN, interne des hôpitaux.
VAUTRIN, ex-interne des hôpitaux, D. M. P.
VOISIN, ex-interne des hôpitaux, D. M. P.
VULPIAN, médecin des hôpitaux.
WIELAND, interne des hôpitaux.
ZAMBACCO, ex-interne des hôpitaux, D. M. P.

## Honoraires.

BOULLARD, ex-interne des hôpitaux, prosecteur de la Faculté.
BOUTEILLIER, ex-interne des hôpitaux, D. M. P., à Rouen.
CAUDMONT, D. M. P.
DÉCÈS, ex-interne des hôpitaux, D. M. P.
DENUCÉ, professr de pathologie chirurgicale à l'École de Bordeaux.
HOUEL, ex-interne des hôpitaux, conservatr du musée Dupuytren.
LEUDET, professeur de clinique médicale à l'École de Rouen.
RICHARD, médecin des hôpitaux.
ROMBEAU, ex-interne des hôpitaux, D. M. P.

---

## Correspondants.

ALBY, ex-interne des hôpitaux, D. M. P.
BLIN (L.), ex-interne des hôpitaux, D. M. P., à Saint-Quentin.
BRESLAU, à Munich.
BUENDIA (M.-J.), à la Nouvelle-Grenade.
CANUET, ex-interne des hôpitaux, D. M. P.
CHARCOT, médecin des hôpitaux.
COMBESSIS, médecin des hôpitaux, D. M. P., à Beaugency.
DA COSTA, à Rio-Janeiro.
DELOR, D. M. P.
DELPECH, médecin de la Maternité, professeur agrégé à la Faculté.
DESNOS, ex-interne des hôpitaux, D. M. P.
DESRUELLES, ex-interne des hôpitaux, D. M. P.
DIDION, D. M. P.
D'ORNELLAS, D. M. P.
ESPAGNE (A.), à Montpellier.
FLEUROT, ex-interne des hôpitaux, professeur de matière médicale à Dijon.
GRAU, ex-interne des hôpitaux, D. M. P., à Lima.

LAMBERT, ex-interne des hôpitaux, D. M. P.
LEDRU, D. M. P., à Clermont-Ferrand.
LEJUGE, D. M. P., à l'île Maurice.
MORDRET, au Mans.
MURELLE, D. M. P., à Rouen.
PINAULT, ex-interne des hôpitaux, D. M. P., à Châteauroux.
PEREZ GONZALEZ, à Sainte-Croix de Palma (îles Canaries).
SACCAMANI, médecin de l'hôpital de Milan.
TASSEL, ex-interne des hôpitaux, D. M. P., à Elbeuf.
TITON, ex-interne des hôpitaux, D. M. P., à Châlons-sur-Marne.
TRAER (JAMES), membre du Collége royal des chirurgiens de Londres.
TURNER, ex-interne des hôpitaux, D. M. P.
VITALIS (Othon), à Constantinople.

Dans la séance du 5 août 1859, le Comité de publication a soumis à la Société anatomique la proposition suivante :

« Le compte rendu annuel du secrétaire ayant été le point de » départ d'une discussion regrettable, et M. Gallard ayant depuis, » contre le règlement (articles 82, 83 et 84) et sous une forme » peu convenable, fait paraître en brochure une partie de ce » travail, le Comité, à l'unanimité des membres présents, a » l'honneur de proposer à la Société que cette année le compte » rendu du secrétaire soit supprimé. »

La Société, après avoir adopté cette proposition à une majorité de trente voix contre une, a décidé, par un second vote à l'unanimité, qu'elle serait insérée dans le Bulletin de 1858, à la place du compte rendu.

# BULLETINS

DE LA

# SOCIÉTÉ ANATOMIQUE

# DE PARIS.

**XXXIII^e ANNÉE. — JANVIER 1858.**

SOMMAIRE :

EXTRAITS DES PROCÈS-VERBAUX. — 1. Bride fibreuse organisée adhérente à l'utérus. — 2. Hernie inguinale épiploïque. — 3. Calculs des fosses nasales. — 4. Kyste pileux de l'ovaire. — 5. Carie du temporal avec altération des tuniques de l'artère carotide interne. — 6. Diphthérite pendant le cours d'une pneumonie. — 7. Placenta gémellaire avec développement régulier d'un seul germe. — 8. Vaste caverne pulmonaire. — 9. Fracture du calcanéum. — 10. Kyste synovial communiquant avec l'articulation radio-carpienne. — 11. Hernie inguinale externe avec sac en bissac et étranglement au niveau de l'anneau inguinal interne. — 12. Hypertrophie du lobe moyen de la prostate. — 13. Corps étranger introduit dans le rectum. — 14. Rétrécissement de l'orifice ventriculo-artériel du côté droit. — 15. Kyste poplité communiquant avec l'articulation du genou. — 16. Kyste des vésicules séminales.

OBSERVATIONS. — Anévrysme de la crosse de l'aorte, par M. Luton.

Kyste hématique du grand épiploon, observation par M. Simon (Edmond), rapport par M. Genouville.

Empoisonnement par le bichlorure de mercure, observation par M. Ledreit de Lacharrière, rapport par M. Dolbeau.

## PRÉSIDENCE DE M. CRUVEILHIER.

1. M. *Brongniart* présente les *organes génitaux internes* d'une femme morte il y a peu de jours d'une pneumonie, mais qui a eu il y a plusieurs années une *péritonite à la suite de couches.* L'utérus est fortement incliné à gauche, son fond étant dirigé vers le pubis de ce côté, le ligament rond du côté gauche est très court, et au-dessous de l'insertion de ce ligament se trouve une *bride fibreuse* qui, partant du bord de l'organe pour s'insérer aux parois de l'excavation pelvienne, circonscrit un orifice circulaire fort étroit dans lequel une anse intestinale aurait fort bien pu s'insinuer et s'étrangler. La circonférence de cette ouverture a des dimensions telles qu'elle admet facilement le passage du doigt indicateur.

---

2. M. *Michou* montre les pièces résultant de la dissection d'une *hernie épiploïque probablement fort ancienne* rencontrée sur un sujet de l'École pratique. C'était un homme paraissant âgé de quarante à quarante-cinq ans; son scrotum renfermait une tumeur piriforme ayant 16 centimètres de hauteur et 10 de largeur à la partie moyenne. Cette tumeur était très consistante, pâteuse, donnant par la pression la sensation de la cire molle; à la partie inférieure on sentait une autre tumeur entée sur la première, plus consistante, presque dure, grosse comme un œuf de pigeon. Le taxis réduisait le tout; mais il était facile, en appuyant sur l'abdomen, de faire reparaître la tumeur.

A la dissection, le sac était si intimement uni au collet qu'il fut impossible de l'en séparer; il contenait une assez forte proportion de liquide rougeâtre (1/2 verre environ) et le grand épiploon tout entier. Sa couleur était d'un blanc mat, sa consistance très grande, son épaisseur de plus d'un millimètre, son tissu très fibreux. A la partie la plus inférieure, il y avait un entrelacement de colonnes de la même substance fibreuse, ressemblant très bien, sauf la coloration, aux colonnes charnues d'une oreillette hypertrophiée. Le tout était évidemment de la fibrine résultant d'une inflammation lente du sac.

La partie réductible de la tumeur était, ainsi que je l'ai dit, le grand épiploon ; mais il avait perdu son apparence et sa forme normales ; à peine si l'on distinguait dans quelques parties la séreuse telle que nous la connaissons ; elle était presque entièrement envahie par de la graisse disposée en bandes très rapprochées, entre lesquelles se voyaient les vaisseaux épiploïques, et en boules de la grosseur d'une noisette et plus. La petite tumeur constatée avant la dissection était un amas de graisse très consistant, dur même, situé à l'angle inférieur droit de l'épiploon, dont elle dépendait. Elle était recouverte, à sa partie inférieure, d'une plaque fibrineuse comme le sac, très dense, criant sous le scalpel, ayant 2 millimètres d'épaisseur et 2 centimètres environ de diamètre dans tous les autres sens.

L'épiploon était comme étranglé à l'anneau herniaire ; déployé il avait une forme ellipsoïde de 19 centimètres de longueur sur 17 de largeur ; au niveau de l'anneau, sa largeur n'était que de 5 centimètres.

L'abdomen ouvert nous permit de voir que l'épiploon hernié avait attiré avec lui le côlon ; l'angle de réunion des côlons ascendant et transverse appuyait sur l'anneau inguinal ; le côlon ascendant avait été tiraillé de telle sorte que son milieu touchait presque la vésicule biliaire ; le côlon descendant était dans sa position normale. L'estomac, entraîné à la suite du côlon, avait subi une véritable déformation : ses extrémités cardiaque et pylorique étaient restées dans leur position ; le viscère était considérablement allongé, replié sur lui-même, la partie la plus inférieure étant au niveau de l'angle sacro-vertébral.

Le cæcum n'avait pas été déplacé. L'intestin grêle était en arrière de l'estomac et des côlons, sans déplacement notable. L'artère iliaque primitive gauche, au lieu de se porter directement vers l'anneau crural en formant avec celle du côté opposé un angle aigu, se dirigeait d'abord vers la partie moyenne du sacrum en décrivant avec l'extrémité inférieure de l'aorte, déjetée à droite, outre sa courbure naturelle à concavité antérieure, une courbure régulièrement hémi-circulaire, à concavité gauche.

---

3. M. *Rouyer* fait voir à la Société des *fragments de calculs*

*extraits des fosses nasales* dans les circonstances suivantes : Un malade était affecté depuis environ deux ans d'un écoulement habituellement purulent et quelquefois sanguinolent, par les narines ; les médecins qui furent appelés à lui donner des soins ayant exploré les cavités des fosses nasales avec un stylet et constaté que l'instrument arrivait au contact d'un corps dur et résistant, avaient cru à l'existence d'une nécrose des os propres du nez d'origine syphilitique. Le traitement institué dans cette hypothèse resta sans résultat, et ce fut alors que l'on consulta M. Nélaton, qui, guidé par un fait semblable qu'il avait observé l'année dernière et dont l'observation a été communiquée par M. Rouyer à la Société (1), n'hésita pas à reconnaître la présence de calculs des fosses nasales. Ces calculs furent extraits sans de très grandes difficultés, au moyen d'une pince à polypes, et par fragments dont la totalité représentait environ le volume d'une noix. Leur analyse chimique a été faite par M. Wurtz, qui les a trouvés formés uniquement de phosphate de chaux. Ceux qui avaient été extraits chez le premier malade avaient du reste la même composition.

M. *Cruveilhier* demande si ces calculs avaient un noyau, et fait observer que d'habitude et presque constamment les calculs des fosses nasales en ont un. Les fragments qui sont mis sous les yeux de la Société ne permettent pas de vérifier ce fait, et le présentateur ne peut donner de renseignements précis à ce sujet.

---

4. M. *Wieland* montre *un kyste pileux de l'ovaire*, trouvé sur une femme récemment accouchée à la Maternité, et morte au bout de cinq jours, après quarante-huit heures de coma, sans qu'on ait trouvé à l'autopsie de lésions capables d'expliquer la mort. Cette femme était âgée de trente-cinq ans, elle avait eu déjà trois enfants et a toujours été bien réglée dans l'intervalle de ses grossesses. Un des ovaires renferme un kyste pileux ayant environ le volume du poing. — Ce kyste est ovoïde, plus renflé à une de ses extrémités et représentant assez bien la forme d'un embryon, dont cette grosse extrémité serait la portion céphalique ; ce qui

(1) *Bulletins de la Société anatomique*, 2e série, t. II, p. 51.

confirme cette hypothèse, c'est que les poils sont surtout groupés au milieu de la matière grasse du côté de cette grosse extrémité. — Sur l'ovaire du côté opposé on trouve un tout petit kystes contenant de la matière grasse comme dans l'autre, mais il n'y a pas de poils.

M. *Cruveilhier*. Deux hypothèses peuvent seules être admises en face de ce fait : ou il s'agit d'une grossesse extra-utérine résultant d'une conception qui aurait précédé ou accompagné celle du dernier germe qui s'est régulièrement développé dans l'utérus ; et c'est ce que j'admettrais le plus volontiers, ces débris appartiennent à un fœtus qui serait le frère de l'individu sur lequel ils sont rencontrés. Ou ils sont le résultat d'une production nouvelle indépendante de toute conception, ce qui me semble bien peu admissible, car on retrouve presque toujours des débris prouvant qu'il y a eu dans le principe un fœtus au milieu du kyste, et lorsqu'il existe des poils, on peut le plus ordinairement s'assurer que ce sont bien réellement des cheveux, car les tissus auxquels ils adhèrent sont d'habitude analogues au cuir chevelu. De plus, l'on rencontre souvent dans le voisinage des fragments d'os du crâne.

Le kyste est examiné séance tenante dans tous ses détails, et l'on constate en effet que sa face interne, dans la partie renflée, presente tout à fait l'aspect du cuir chevelu, car les poils y adhèrent; en un point, on trouve même un fragment osseux assez semblable à une portion écailleuse du temporal, qui est maintenu à l'aide de brides fibreuses faisant saillie à l'intérieur du kyste.

---

5. M. *Marc Sée* montre *une carie du temporal avec altération des tuniques de l'artère carotide interne*, ayant donné lieu à une hémorrhagie considérable par le conduit auditif externe. — Un phthisique, traité à l'Hôtel-Dieu dans le service de M. Grisolle, avait depuis assez longtemps un écoulement purulent habituel par l'oreille. — Il s'en plaignait à peine, lorsque tout à coup cet écoulement de pus fut remplacé par une hémorrhagie abondante, survenue brusquement le 28 décembre 1857, au milieu de la journée. — Le sang était rouge, rutilant, il sortait par saccades, il s'en écoula au moins un kilogramme. L'interne de garde fut

appelé ; il pratiqua une compression légère sur le pavillon après avoir introduit un tampon dans le conduit auditif, et l'hémorrhagie s'arrêta.—Elle reparut quelques jours plus tard, le 2 janvier 1858, avec les mêmes caractères que précédemment, mais fut moins abondante, et put encore être facilement arrêtée. — Depuis, il n'est rien survenu de nouveau, et le malade a succombé le 13 janvier par les progrès naturels de la tuberculisation pulmonaire. — A l'autopsie on a trouvé dans le poumon des tubercules ramollis, mais l'attention s'est surtout arrêtée sur les lésions présentées par l'os temporal du côté où a eu lieu l'hémorrhagie. La surface du rocher recouverte par la dure-mère, est manifestement affectée de carie avec nécrose en plusieurs points, sans que la méninge soit altérée ; car elle ne présente pas d'épaississement, elle n'est pas recouverte de pus ni de fausses membranes dans les points correspondants aux parties cariées. — La portion cartilagineuse du conduit auditif est saine ; à l'intérieur du rocher on trouve, dans le conduit auditif osseux, du sang accumulé qui se répand jusque dans l'oreille moyenne et l'oreille interne, où se trouve une cavité anfractueuse communiquant largement avec les cellules mastoïdiennes qui sont cariées et remplies plutôt de pus que de sang; mais en aucun point on ne rencontre de matière tuberculeuse. — Le sang que l'on retrouvait épanché dans ces cavités comme celui qui s'était écoulé pendant la vie, ne pouvait provenir que de trois sources : le sinus latéral, l'artère méningée moyenne ou l'artère carotide interne ; mais le sinus latéral et l'artère méningée moyenne, examinés avec le plus grand soin, présentaient une intégrité parfaite et ne communiquaient en aucun point avec les cavités en question. — L'artère carotide interne au contraire, baigne dans le pus, ses tuniques sont ramollies et manifestement altérées, surtout au niveau de son premier coude, et il est très possible qu'il y ait eu là une solution de continuité. — Malheureusement on doit se borner à admettre une possibilité sans donner une démonstration manifeste, parce que dans la préparation de la pièce, le trait de la scie par lequel on a ouvert le rocher est tombé juste sur ce point, et a dilacéré les parois de l'artère, de telle sorte qu'il est impossible de distinguer ce qui serait le résultat d'une lésion pathologique, d'avec ce qui est la conséquence de la préparation.

M. *Genouville* rapproche de ce fait un cas semblable qui lui aurait été communiqué par M. Vigla. L'écoulement sanguin aurait eu lieu par les deux oreilles, mais avec beaucoup plus d'abondance d'un côté que de l'autre, chez un sujet également phthisique.

---

6. M. *Brongniart*, candidat, présente un cas de *diphthérite, développée pendant le cours d'une pneumonie double* chez un enfant âgé de dix mois. Ce petit malade entra le 19 janvier dans le service de M. Natalis Guillot; il toussait depuis dix jours et avait présenté au début des signes de pneumonie avec toux rauque, bientôt suivie d'extinction presque complète de la voix. Lorsqu'il fut admis à l'hôpital, on constata l'existence de la pneumonie double; la gêne de la respiration, et surtout la raucité avec extinction presque complète de la voix firent bien penser à l'existence d'un corps étranger obturant la trachée et le larynx, mais il n'y avait pas de fausses membranes appréciables à la vue dans l'isthme du gosier, et, dans tous les cas, les signes fournis par l'auscultation empêchèrent d'espérer un effet efficace de la trachéotomie; on se borna donc à administrer un vomitif, qui fit peu d'effet, et l'enfant ne tarda pas à succomber.

L'*autopsie* démontra que, en réalité, la trachéotomie n'eût été d'aucun secours, car on trouva des noyaux d'hépatisation disséminés dans les deux poumons, et, en outre, on constata la présence de fausses membranes tubulées et épaisses qui obturaient le larynx, la trachée et les grosses bronches. On constatait également l'existence de quelques points pseudo-membraneux, disséminés à la face postérieure du pharynx, bien qu'on n'eût pas pu les voir pendant la vie.

---

7. M. *Charrier* présente le *placenta d'une grossesse gémellaire* dans laquelle *un seul des germes s'est développé régulièrement* et est né à terme, tandis que l'autre à succombé au bout de deux mois ou deux mois et demi environ de vie intra-utérine. Le seul accident constaté pendant le cours de la grossesse a été un faux pas, non suivi de chute, mais qui aurait déterminé l'apparition de quelques

gouttes de sang ; la santé de la mère ne fut pas autrement altérée, sa grossesse fut menée à bon terme, et elle est accouchée d'un enfant vivant et bien conformé, pesant 2,900 grammes. En continuité avec le placenta appartenant à ce premier fœtus, on en voit un second, atrophié et graisseux, séparé du premier par un intervalle membraneux de la largeur de quatre travers de doigt. L'embryon est renfermé dans ses membranes, il présente le développement d'une fœtus âgé de huit ou dix semaines ; et ce qu'il y a surtout de remarquable, c'est qu'il a été aplati contre la paroi utérine, par suite du développement de l'autre œuf, tandis que celui dans lequel il était contenu restait stationnaire et s'atrophiait même, comme le démontre la transformation graisseuse subie par le placenta.

---

8. M. *Marey* présente une *vaste caverne pulmonaire*, occupant presque la totalité du poumon gauche.

La femme sur laquelle cette pièce a été recueillie était d'habitude bien réglée, quoique sujette à des hémoptysies qui arrivaient d'ordinaire à l'époque des règles. Ces trois derniers hivers, elle fut malade et s'enrhuma assez fortement, ce qui n'était pas habituel chez elle. A chaque hiver elle maigrissait sensiblement, et reprenait de l'embonpoint l'été. L'hiver dernier, la malade fut plus gravement atteinte, souffrit et toussa beaucoup, passa longtemps au lit, et se remit au printemps. Elle reprit encore son embonpoint l'été dernier, et tout le monde, dit-elle, la trouvait « engraissée et rajeunie. »

Pas de sueurs nocturnes ni de crachats purulents dans l'intervalle des maladies dont nous avons parlé ; les hémoptysies ne paraissaient guère en dehors des époques menstruelles. L'appétit était bon, les forces suffisantes.

Depuis trois semaines, perte d'appétit, frisson et fièvre revenant presque tous les jours, douleur dans la poitrine, prédominance à droite, à gauche douleur moindre, mais s'irradiant dans le bras et s'accompagnant de fourmillements.

A son entrée dans les salles, la malade offre l'état suivant :

Aspect général d'une phthisique, thorax régulièrement développé, mais très bombé en arrière, par inflexion de la colonne ver-

tébrale. Fièvre (pouls à 104), pas de chaleur, teinte asphyxique durant, à ce que dit la malade, depuis les premiers jours de la maladie. Douleurs à droite, non limitée aux espaces intercostaux. Toux fréquente et crachats de bronchite. Aphonie et picotement au larynx. Douleurs dans le bras gauche avec fourmillements. A la percussion du thorax, sonorité normale à droite. Matité à gauche, en arrière, surtout en bas. *La région supérieure donne un son assez insolite, mais à peu près mat.* En avant, sonorité à droite. A gauche, matité cardiaque étendue, *sonorité un peu diminuée sous la clavicule.* La gravité excessive de l'état dans lequel se trouvait cette femme n'a pas permis de pratiquer la percussion avec assez de force pour constater l'existence du bruit de pot fêlé.

A l'auscultation :

*Côté droit.* Râles sous-crépitants et sibilants dans tout le thorax, quelques râles crépitants assez fins en bas et en arrière, respiration à peu près normale en avant ;

*Côté gauche.* Souffle amphorique, à timbre métallique, dans les deux tiers supérieurs de la poitrine, dans la fosse sus-épineuse. Quelques râles au tiers inférieur, avec timbre métallique.

La toux, la voix offrent le même retentissement. La succussion ne donne rien.

(1er *diagnostic.* Hépatisation complète des deux tiers supérieurs du poumon, névrite du plexus brachial expliquant les douleurs du bras gauche de la même manière que s'explique la douleur intercostale de la pneumonie.)

Les jours suivants, l'état asphyxique augmente, la peau se refroidit, les crachats sont ceux de la bronchite ; d'autre part, le timbre du retentissement de tous les bruits est tellement métallique à gauche, que l'on s'arrête à l'idée d'une caverne énorme au sommet de ce côté, peut-être avec hépatisation autour d'elle.

Enfin l'asphyxie s'accroît toujours, et la malade succombe après seize heures d'agonie, avec perte de connaissance.

L'*autopsie* est faite au bout de trente-huit heures. A l'ouverture de la poitrine, on trouve à gauche des adhérences molles du poumon, en avant. Le péricarde est distendu et occupe un grand espace ; le diaphragme très remonté. Le côté droit n'offre pas d'adhérences. La trachée est incisée, et après des tractions assez

considérables, les viscères de la poitrine sont enlevés et examinés. On s'aperçoit que le poumon *droit* seul est extrait; qu'il est le siége d'une bronchite capillaire générale, avec un peu plus d'engouement vers la base, où s'entendaient des râles crépitants. La racine du poumon gauche s'est brisée; elle était, du reste, très friable, et offrait comme des ossifications. *On examine de nouveau la cavité thoracique, et le côté gauche semble vide.* Cependant la gouttière vertébro-costale de ce côté est moins profonde, et après avoir épongé le sang, on trouve que cette paroi de la poitrine est molle, et donne à la pression des gargouillements. Le *poumon gauche, affaissé, était resté accolé à la paroi postérieure*, et son bord externe se confondait intimement avec la plèvre costale. Une incision verticale, faite sur la paroi externe, permit de décoller ce poumon, qui est présenté à la Société anatomique.

Le poumon est aplati d'avant en arrière, et n'offre pas, dans ce sens, plus de 2 centimètres dans les points les plus épais. (Le cœur, une partie du poumon droit occupaient ce côté du thorax, que l'élévation du diaphragme avait, du reste, considérablement rétréci.) Sur la face extérieure de ce poumon, dont la surface a l'étendue de la main, se trouvent béants les orifices des bronches et des vaisseaux pulmonaires arrachés. Si l'on saisit les deux faces du poumon en y faisant des plis et si on les écarte l'une de l'autre, on les peut éloigner considérablement, et on voit qu'il y a entre elles une vaste cavité, qui, en se dilatant et s'affaissant, donne lieu à un bruit de clapotement, en même temps que l'air entre et sort part les bronches arrachées comme par la douille d'un soufflet. Une incision longitudinale, faite sur cette paroi antérieure, permet de pénétrer dans une vaste caverne, qui occupe la moitié supérieure de ce poumon. La partie inférieure est affaissée et carnifiée; on y trouve toutefois les conduits bronchiques et vasculaires principaux. L'intérieur de la caverne est tapissé par une membrane lisse, sans aucune sécrétion pathologique; elle communique avec d'autres petites cavernes, non moins bien organisées, et offre à son intérieur des colonnes charnues, la plupart antéro-postérieures. Une de ces colonnes a été incisée, pour savoir si elle ne contiendrait pas un vaisseau ou une bronche qui aurait résisté à la destruction du parenchyme, mais son tissu était homogène et n'offrait pas de conduit intérieur.

Un point curieux dans l'histoire de la maladie dont il s'agit, c'est la date à laquelle il faut rapporter la formation de la caverne; celle-ci doit au moins remonter à l'hiver dernier, à cause de la parfaite organisation qu'elle offre, et comme l'été dernier la malade prétend avoir joui de la plénitude de sa santé, il s'ensuit qu'elle offrait, à cette époque, un exemple de guérison après la destruction complète d'un poumon. La cause de la mort se trouve bien suffisante dans l'existence d'une bronchite capillaire, étendue à la totalité du poumon unique qui restait à cette femme. Le poumon droit n'offrait pas de tubercules; c'est à peine si on trouvait au sommet quelques granulations assez dures, grosses comme des grains de millet. Ce fait rend assez obscure la cause qui a produit la caverne du poumon gauche, pour l'explication de laquelle il ne reste guère que la gangrène, précédée on non d'une hépatisation pneumonique.

M. *Houël* demande comment il peut se faire qu'avec une caverne aussi étendue, ne renfermant pas de liquide et communiquant avec les bronches, on ait constaté par la percussion plutôt de la matité que de l'exagération de la sonorité?

M. *Vidal* explique cette particularité par l'insuffisance d'exploration que l'état de la malade n'aurait pas permis de faire d'une manière assez complète puisque le présentateur a dit : « On n'a pas pu pratiquer la percussion avec assez de force pour s'assurer s'il y avait ou non bruit de pot fêlé. » Il pense donc que, dans ce cas, exagération de sonorité et bruit de pot fêlé doivent se rencontrer; mais des circonstances spéciales n'ont pas permis de constater l'existence de ces phénomènes.

M. *Guyot* pense, au contraire, que l'induration du tissu pulmonaire formant les parois de la caverne explique d'une façon suffisante l'absence d'exagération de la sonorité.

M. *Gallard* avait songé à invoquer la même cause que M. Guyot vient de faire valoir, mais ce qui lui a paru devoir empêcher d'admettre une semblable hypothèse, c'est que justement à la partie la plus élevée de la caverne, celle qui représente l'extrémité supérieure du poumon, on ne trouve pas de tissu induré sur les parois qui sont en ce point formées exclusivement par l'adosse-

ment des deux feuillets de la séreuse pleurale. Il rappelle du reste que la matité était considérable dans la partie inférieure du poumon, tandis que dans la fosse sus-épineuse elle était moindre, et la percussion donnait un son d'un caractère spécial, différant de la la matité à beaucoup d'égards, quoique s'en rapprochant à certains autres.

M. *Foville* explique la production de la matité par le tassement du poumon qui était assez fortement accolé près du rachis, pour être resté d'abord inaperçu des personnes qui faisaient l'autopsie. Dans un tel état, la caverne ne devait pas être dilatée, ni gonflée, donc il n'est donc pas étonnant qu'elle n'ait donné lieu à aucune sonorité.

Au sujet de la question posée par M. *Marey* relativement à la nature de la maladie qui a produit une aussi vaste désorganisation du poumon, MM. *Gallard* et *Vidal* sont du même avis pour repousser l'hypothèse d'une gangrène pulmonaire. L'existence des crachats roussâtres et abondants notés pendant la vie et qui ont très bien pu être colorés ainsi par le sang des hémoptysies, ne leur paraît pas suffisante pour leur faire admettre la supposition de cette gangrène, quand ni le malade ni les personnes qui l'entouraient n'ont remarqué cette odeur fétide si caractéristique, qui n'aurait certainement pas manqué de les frapper s'il y avait eu réellement gangrène.

M. *Cruveilhier* partage cette manière de voir; il ajoute que la supposition d'une gangrène se concilie difficilement avec la guérison qui a suivi. Les faits qu'il a pu observer lui permettent de supposer que cette caverne est de nature tuberculeuse. Pour expliquer l'absence de sonorité, il se rallie volontiers à l'explication donnée par M. Foville. Les colonnes qui traversent la caverne et la cavité anfractueuse lui paraissent devoir être formés surtout par des vaisseaux qui ont été très probablement oblitérés.

---

**D.** M. *Cavasse* présente une *fracture du calcanéum* rencontrée sur un sujet destiné aux dissections de l'amphithéâtre des hôpitaux. Sur ce même cadavre il existait plusieurs contusions et une fracture du fémur qui avait été reconnue par le chirurgien du service

dans lequel cette femme avait été placée, mais tout prouvait qu'il n'avait pas soupçonné l'existence des fractures rencontrées sur le calcanéum des deux côtés. Celui qui est présenté appartient au membre dont le fémur était fracturé ; il n'y avait pas d'ecchymoses ; pourtant le calcanéum est écrasé et brisé en plusieurs fragments.

M. *Siredey* croit que souvent la fracture du calcanéum doit passer inaperçue, surtout quand elle est sous-astragalienne et par conséquent éloignée de la portion de l'os à laquelle s'insère le tendon d'Achille ; alors l'ecchymose manque souvent, et il a vu l'année dernière à l'Hôtel-Dieu trois cas dans lesquels le diagnostic a dû n'être porté qu'avec beaucoup de réserve. Dans l'un d'eux même, c'est à l'autopsie que l'on a reconnu la fracture à l'existence de laquelle on n'avait pas songé pendant la vie.

M. *Houël*. M. Malgaigne a parfaitement établi qu'un seul symptôme peut être invoqué pour faire reconnaître l'existence de ces fractures du calcanéum : c'est l'ecchymose ; encore manque-t-elle quelquefois, comme dans le cas présent. Quant à la crépitation, on comprend qu'elle n'existe pas à cause du tassement, de la pénétration des fragments les uns dans les autres ; il y aurait même de la témérité à la rechercher, car on s'exposerait ainsi à dissocier les fragments qui restent adhérents entre eux par suite de cette pénétration, et l'on pourrait, par cette manœuvre, déterminer le développement d'accidents formidables.

M. *Siredey*. Il faut distinguer, car deux espèces de fractures du calcanéum peuvent se produire. D'abord par tassement, par pénétration : ce sont celles dont M. Houël vient de parler et qui se produisent à la suite de chutes faites sur le talon ; il y aurait en effet danger à y rechercher de la mobilité ou de la crépitation. Mais il existe une seconde espèce, celle dont M. Cavasse présente un exemple, cette seconde variété se produit si la chute a lieu sur la pointe du pied. Alors il y a véritablement écrasement de la voûte tarsienne. Les fragments du calcanéum, loin de se tasser, de se presser et de pénétrer les uns dans les autres, comme dans la première forme, s'écartent, se dissocient, repoussés par l'astragale, et il y a crépitation et mobilité.

M. *Trélat* revient sur la question de l'ecchymose, il croit qu'elle

ne s'est pas produite ici uniquement parce que la mort a dû être très rapide. Probablement la chute qui a déterminé ces fractures a en même temps occasionné des ruptures et des déchirures de viscères importants. Il engage le présentateur à se renseigner à cet égard pour tâcher de compléter sa communication (1).

---

**10.** M. *Perrin* présente : *a.* un *kyste synovial communiquant avec l'articulation radio-carpienne.* Ce kyste est constitué par une petite tumeur ovoïde de la grosseur d'un œuf de pigeon. Couché sur la face antérieure du radius et du muscle carré, il est recouvert par l'aponévrose antibrachiale, longé en dedans par le tendon du grand palmaire, en dehors par le tendon de l'extenseur propre du pouce et par l'artère radiale légèrement déviée de son trajet. En procédant à la dissection de cette tumeur, on reconnaît qu'elle communique au moyen d'un pédicule aplati avec l'articulation radio-carpienne, à travers une éraillure du ligament antérieur.

A côté de ce kyste se trouve un autre petit kyste de la grosseur d'un pois et communiquant aussi avec l'articulation et immédiatement avec la tumeur principale. Enfin, près de l'apophyse styloïde du radius, deux petites tumeurs synoviales de la grosseur d'une tête d'épingle, sont enlevées dans la préparation des attaches du ligament et laissent à leur point d'implantation deux pertuis béants à travers lesquels un stylet pénètre facilement dans l'articulation.

En comprimant le kyste principal on fait refluer d'une façon très manifeste le liquide dans toute l'articulation et dans le petit kyste qui devient tégument. En comprimant plus fort il jaillit par les deux pertuis une synovie épaisse et colorée comme de la gelée de groseilles : bien qu'il ne s'y trouve aucun corps hydatiforme, la palpation sur le vivant et sur le cadavre, exercée alternativement sur la grosse et la petite tumeur, donnait une crépitation très manifeste. Pendant la vie et après la mort il n'y avait aucune réductibilité. La face dorsale du carpe, les coulisses tendineuses des tendons fléchisseurs ne présentent aucune tumeur analogue.

M. *Perrin* ajoute : 1° Habituellement, les kystes synoviaux ne communiquent point avec les synoviales, d'après les lois établies par

(1) Ce qui n'a pas été fait. (*Note du Secrétaire.*)

M. Gosselin : je pense qu'il est utile pour la pratique de signaler les exceptions à cette règle.

2° Le siége, le nombre, la petitesse relative de trois de ces kystes, l'absence de kystes semblables à la face dorsale de la main et aux doigts, me portent à penser qu'ils sont dus à une hernie de la synoviale plutôt qu'à un développement morbide des follicules synovipares.

3° La réductibilité, donnée par M. Gosselin comme un signe diagnostique à l'aide duquel on reconnaît la communication, me paraît loin d'être constante.

4° La présence des corps hydatiformes n'est point indispensable à la production du bruit de frottement caractéristique, qui paraît dépendre surtout de la viscosité du liquide et de l'étroitesse du conduit qu'il traverse.

---

M. *Cruveilhier.* J'engage à rechercher l'ouverture de communication par une dissection faite des parties profondes aux superficielles, en ouvrant l'articulation à la face postérieure de l'avant-bras.

M. *Houël* ne trouve pas que cette pièce infirme en aucune façon, les opinions professées par M. Gosselin, relativement au mode de formation des kystes du poignet ou des autres articulations. — Les follicules synovipares qui se développent par suite de l'accumulation morbide de synovie dans leur cavité, sont situés au voisinage de l'articulation; leur conduit, qui a d'abord été oblitéré, peut, quand le liquide devient plus abondant, permettre une communication avec le synoviale, sans qu'il soit nécessaire de supposer une hernie de cette dernière. Du reste, on comprendrait difficilement les hernies multiples de cette synoviale; tandis que l'esprit admet sans peine qu'un plus ou moins grand nombre de follicules puissent s'hypertrophier simultanément.

M. *Perrin* n'a rencontré de kystes semblables ou de follicules synovipares hypertrophiés sur aucune autre articulation du même sujet; c'est moins au point de vue de l'origine et du mode de formation de ces kystes qu'il a présenté cette pièce qu'à celui du traitement. — En effet, il est bon de savoir que semblable communication peut se rencontrer, sans qu'il soit possible de vider

le kyste en faisant passer son contenu dans l'articulation, à cause de la consistance des matières renfermées dans la poche; car une opération quelconque, excision, extirpation ou injection de liquide irritant, aurait de graves inconvénients.

M. *Labbé* rappelle qu'il a présenté l'année dernière un kyste de la face dorsale du pied ayant, par ses connexions avec les articulations voisines, beaucoup de rapports avec celui que montre M. Perrin. Il s'ouvrait dans la synoviale des articulations tarso-métatarsiennes.

---

**11**. *b*. Une *hernie inguinale externe avec sac en bissac et étranglement au niveau de l'anneau inguinal interne*, à propos de laquelle il donne les renseignements suivants :

Avant de passer à l'examen de cette pièce pathologique, je crois indispensable de rappeler les traits principaux de l'affection qui s'y rattache. J'emprunte les détails qui vont suivre à l'observation que j'ai communiquée à la Société médicale d'émulation (1).

Dans le courant du mois d'octobre dernier, je fus appelé près d'un vieillard de soixante-cinq ans, maigre, épuisé, dans le but de faire rentrer une hernie inguinale, irréductible depuis deux jours. A l'exploration de la région inguino-scrotale, je constatai, au-dessous de l'anneau inguinal externe, une tumeur rénitente, cylindrique, d'une longueur approximative de 0,07 et d'une largeur de 0,02.

En soulevant avec le doigt le pilier interne, on reconnaissait facilement que la tumeur était entièrement mobile dans l'anneau, mais toutefois il était impossible de constater au toucher l'existence d'un collet. Comme cet accident ne s'accompagnait d'aucune réaction générale, comme il y avait eu le matin même, et malgré l'irréductibilité, une selle copieuse, je crus avoir affaire à un faux étranglement et instituai le traitement en conséquence. Le troisième jour, en effet, la hernie fut facilement réduite par le taxis; toute trace de tumeur disparut. Le doigt s'engagea complétement dans l'anneau inguinal externe, ne rencontrant rien que les éléments du cordon et une sorte de membrane souple et facile à déplacer que je pris pour le sac vide.

(1) Voy. l'*Union médicale*, 20 mars 1858.

La région inguinale ne présentait aucune espèce de tuméfaction insolite.

Un bandage compressif fut immédiatement appliqué sur le canal inguinal.

Toutefois, la réduction ne fut point suivie de cette sensation de bien-être si caractéristique en pareille circonstance, et les signes d'arrêt dans les matières, tels que ballonnement considérable, constipation, éructations, continuèrent en s'aggravant à mesure que les forces du malade s'épuisaient. Du reste, le malade n'a pas de fièvre, de douleur à la pression, de vomissements, et il répond invariablement aux questions qu'on lui adresse qu'il va bien, qu'il ne souffre pas. Toutes les ressources de la thérapeutique sont en vain épuisées pour rétablir la circulation intestinale. Le malade s'éteint six jours après la réduction de la hernie et onze jours après l'invasion des accidents.

*Autopsie.*—A l'autopsie, j'ai trouvé les altérations pathologiques suivantes que j'ai l'honneur de mettre sous les yeux de la Société.

Au-dessous de l'anneau inguinal externe, en avant et en dehors du cordon, on trouve le sac herniaire vide et adhérent de toutes parts aux tissus ambiants. Ce sac mesure une longueur de $0^m,07$ et une largeur de $0^m,02$. Incisé perpendiculairement à son grand diamètre, il présente une surface interne lisse, nacrée, exempte de toute altération consécutive à un travail phlegmasique. Au-dessus de ce sac et dans l'anneau inguinal externe, avec lequel il n'a contracté aucune adhérence, on rencontre un collet peu appréciable au toucher et constitué manifestement par le froncement de la séreuse du sac. Les deux parois du collet adhèrent entre elles dans une certaine étendue, de façon à diminuer d'autant sa capacité, qui peut à peine contenir une plume d'oie.

Au-dessus de ce collet et dans toute la longueur du canal inguinal, il existe une tumeur aplatie, dépressible, fluctuante et adhérente aux parties voisines. Une incision conduit promptement dans la cavité d'un second sac ou plutôt de la seconde partie du bissac. Il s'en écoule environ 3 grammes de liquide chocolacé. Cette portion du sac, exempte comme la première de toute trace d'inflammation, contient une anse intestinale demi-vide, flétrie, étalée dans toute la longueur du sac et d'une longueur approximative de $0^m,05$. Cet intestin, de couleur brun foncé, est modéré-

ment étranglé au niveau de l'anneau inguinal interne ; mais il n'est nullement altéré dans sa structure. Aucune apparence d'ulcération n'existe au niveau de la striction. L'anneau, qui est le siége de l'étranglement, représente une lame tranchante circulaire, tapissée par le péritoine, qui n'est ni froncé ni épaissi, mais solidement adhérent aux parties sous-jacentes. Sur la pièce fraîche, on voyait, du côté du ventre, à travers la transparence de la séreuse, des fibres en anses paraissant constituer, au moins en grande partie, l'anneau constricteur, assez large, du reste, pour livrer facilement passage au doigt médius.

Le sac herniaire, vu dans son ensemble, représente donc un bissac dont la partie rétrécie, constituée par le collet, correspond à l'anneau inguinal externe ; la portion inférieure, ou scrotale, est vide ; la portion supérieure, ou inguinale, renferme une anse intestinale et constitue ainsi une hernie intra-inguinale ou interstitielle.

Rien, du reste, digne d'être noté dans l'état anatomo-pathologique du tube digestif. Pas de trace de péritonite.

*Réflexions.* — 1° Les adhérences complètes du sac, la présence d'un collet libre dans l'anneau inguinal externe, prouvent qu'il s'agissait au début d'un étranglement par le collet du sac et que la réduction s'est effectuée à travers ce collet. L'étroitesse de son calibre actuel pourrait donner lieu à une fausse interprétation et faire croire à un déplacement plutôt qu'à une réduction ; mais cette étroitesse doit être attribuée à des adhérences récentes qui ont soudé, comme on peut s'en convaincre sur la pièce, les parois du collet entre elles.

2° La réduction, en faisant passer l'anse d'intestin à travers le collet, a été tout à fait insuffisante, puisqu'elle n'a fait que transformer l'oschéocèle en hernie intra-inguinale.

3° Cette nouvelle hernie, grâce sans doute à la congestion de l'intestin, n'a pu se réduire et a donné tous les signes de l'étranglement.

4° L'état de l'intestin, que nous avons trouvé flétri, presque vide, nullement altéré, l'absence de striction un peu forte, nous révèle suffisamment qu'il ne s'agit ici ni d'un véritable étranglement ni d'un étranglement dû à une phlegmasie locale, mais bien d'une sorte de stupeur, d'inertie de l'intestin, qui ne saurait triompher du moindre obstacle, accident aussi grave que complexe, dans

lequel l'élément vital gouverne l'élément matériel, et l'impuissance dans la réaction supplée au peu d'énergie de l'obstacle.

5° Cette sorte d'étranglement incomplet me paraît dépendre de l'anneau inguinal interne et nullement d'un second collet. La disposition de l'anneau constricteur en lame tranchante, l'absence de plicature, de dépôts plastiques, de noyaux d'induration, me le fait penser, sans que toutefois l'état des parties permette de le démontrer d'une façon péremptoire.

6° Cette sorte d'étranglement ne se révélait pendant la vie par aucun signe sensible. Les signes rationnels pouvaient appartenir à autant de titres à un étranglement interne; il n'y avait donc pas d'opération indiquée.

7° L'opération pratiquée dans de telles conditions générales eût été, dans tous les cas, très probablement infructueuse.

M. *Houël* pense que l'orifice inférieur de ce sac en bissac est trop étroit pour que la hernie ait pu le traverser; il révoque donc en doute l'existence de ce premier étranglement inférieur. Quant à l'étranglement supérieur, il le croit produit non par l'anneau, mais par le collet du sac.

M. *Broca* ne pense pas que, sur une pièce ainsi détachée de toutes ses connexions, on puisse bien nettement élucider la question de savoir si l'étranglement est produit par l'anneau lui-même ou par le collet du sac. Cependant il est facile de voir ici qu'il n'y a pas eu étranglement réel, puisque l'ouverture par laquelle passe l'intestin présente plus d'un centimètre de diamètre et que la séreuse intestinale n'est pas même altérée; elle a conservé son aspect brillant et poli au niveau de l'orifice, ce qui ne se trouverait certainement pas à la suite d'un étranglement qui aurait permis au sujet de vivre encore huit jours. De plus, il lui semble que l'ouverture rétrécie est due plutôt au collet du sac qu'à l'anneau inguinal interne.

M. *Trélat* rappelle un fait publié il y a deux ans par M. Verneuil et qui offrait une certaine analogie éloignée avec celui-ci : une bride péritonéale avait accompagné la hernie à l'intérieur de l'abdomen au moment où on l'avait réduite, et les accidents avaient persisté par suite de cette circonstance qui avait transformé l'étran-

glement externe en étranglement interne. Quant à la pièce en elle-même, une chose lui semble devoir démontrer péremptoirement que la coarctation de l'orifice appartient au collet du sac et non à l'anneau inguinal, c'est qu'en examinant avec attention on voit une membrane percée à son centre d'un orifice, comme les diaphragmes des instruments d'optique; cette membrane présente deux faces lisses adossées l'une à l'autre et ne peut être formée que par l'accolement de deux feuillets péritonéaux, car l'anneau inguinal interne ne présente pas une circonférence dense et fibreuse comparable à celle de l'ouverture que l'on remarque sur la pièce.

M. *Perrin* répond à M. Houël que l'étranglement a bien réellement eu lieu, dans le principe, à la partie inférieure, et l'orifice si rétréci que l'on rencontre aujourd'hui a dû s'oblitérer en partie pendant la vie du malade sous l'influence de la pression exercée par le bandage en spica appliqué après la réduction, et ce qui le prouve, c'est que cette ouverture n'est pas rétrécie régulièrement, de la circonférence au centre, mais présente à côté de l'orifice un cul-de-sac permettant d'apprécier, même encore aujourd'hui, quelles ont dû être les dimensions primitives de ce canal.

Il répond aux autres objections que, comme M. Broca, il ne croit pas à un étranglement réel, mais à un obstacle apporté à la réduction définitive de la hernie par l'anneau interne. Ce qui lui a fait attribuer cet obstacle à l'anneau plutôt qu'au collet du sac, c'est que, sur la pièce fraîche, il a pu, par la dissection, suivre les fibres en anses jusqu'au niveau de l'étranglement. Il lui semble, du reste, que, dans ce cas, anneau et collet sont tellement confondus l'un avec l'autre qu'il doit être, en effet, difficile d'établir la part revenant à chacun d'eux. Ce qu'il tenait à faire remarquer, c'est que l'obstacle existait *au niveau* de l'anneau inguinal interne.

---

**12.** M. *Péan* présente un exemple d'*hypertrophie du lobe moyen de la prostate* accompagnée de désordres graves du côté des organes génito-urinaires, et donne, à propos de cette pièce, les détails suivants :

Il y a un an, le nommé Busch, âgé de cinquante-trois ans,

éprouva une rétention d'urine qui l'obligea à réclamer les secours du cathétérisme; mais la dysurie persista, et, pendant plusieurs jours, le malade ne put uriner qu'avec les sondes. Enfin, les accidents s'aggravèrent, et il ressentit habituellement une douleur à l'hypogastre et au périnée s'irradiant du côté de la verge et des reins, des envies fréquentes et pressantes d'uriner, surtout après la fatigue de la marche, l'impossibilité d'aller en voiture sans que ces symptômes s'exagèrassent; néanmoins, peu de troubles digestifs, pas de constipation habituelle, et rien de particulier du côté des organes génitaux.

Le 28 décembre 1857, le malade fut atteint pendant la nuit d'une rétention complète d'urine. Il essaya de se sonder lui-même, mais sans résultat; par contre, il provoqua une douleur uréthrale vive et un écoulement de sang peu considérable, puis il entra dans le service de M. Nélaton, et là le cathétérisme fut pratiqué sans difficulté. La sonde à demeure fut à dessein laissée quelques jours, et voici ce que nous pouvons constater, le 3 janvier 1858 :

Le cathétérisme uréthral peut être facilement pratiqué avec des sondes d'un diamètre assez considérable pour éloigner l'idée d'un obstacle dans l'intérieur du canal urinaire; en un mot, la plus scrupuleuse attention ne peut nous permettre de constater qu'une hypertrophie des colonnes charnues de la vessie. De plus, l'écoulement des urines entraîne quelques grumeaux de sang ou d'un muco-pus visqueux et blanchâtre. Le toucher rectal nous décèle une hypertrophie de la prostate et quelques signes d'une fluctuation douteuse. En même temps nous pratiquons le palper hypogastrique, et nous trouvons que la vessie forme une tumeur dure, ni mobile ni dépressible, nettement circonscrite, qui remplit et déborde le petit bassin de trois travers de doigt; la percussion ajoute un élément de plus au diagnostic.

L'examen du scrotum et de la paroi antérieure de l'abdomen montre un œdème dont l'étendue est mesurée par la déformation et aussi par le doigt qui en apprécie la consistance pâteuse. Cet œdème partiel, qui soulève les téguments sans en altérer la couleur et qui a été produit dans l'espace de quarante-huit heures, est pourtant assez développé pour doubler le volume du scrotum.

Nous n'insisterons pas sur les autres symptômes de voisinage. Le malade présente un état d'anxiété habituelle; mais, depuis

deux jours, il ne se plaint que de douleurs vagues qu'il confond sous le nom de coliques.

Le soir, un frisson suivi de fièvre, de dyspnée, nous porte à ausculter la poitrine et à reconnaître une double pneumonie, qui après vingt-quatre heures, enlève notre malade, déjà très affaibli.

La nécropsie nous montre que le petit bassin est rempli par la vessie, qui a chassé au-dessus d'elle le péritoine, en déterminant quelques adhérences de cette séreuse avec le cæcum et l'S iliaque.

Au-dessous du péritoine épaissi, adhérent par sa face profonde, on trouve le fascia cellulo-adipeux sous-jacent, formant une couche épaisse qui relie aux parois du petit bassin les organes qu'il contient, au point qu'il est difficile, par exemple, de détacher la vessie des muscles obturateurs internes; néanmoins, le rectum n'est pas comprimé et n'a pas perdu de son calibre.

Vues à l'extérieur, la vessie, la prostate et les vésicules séminales sont entourées d'un plexus veineux richement variqueux, et l'intérieur de ces veines est occupé, soit par du sang coagulé, soit par du pus bien formé.

A la coupe, la vessie et la prostate ont une épaisseur remarquable dans tous les points où on les considère, et leurs parois sont remplies de sinus veineux et d'abcès multiples qui témoignent de la gravité du désordre.

La muqueuse vésicale porte l'empreinte d'une violente inflammation, et la vascularisation plus violacée par places montre çà et là, à la surface des colonnes charnues, une teinte rouge, violacée jusqu'à être noirâtre.

La capacité du réservoir urinaire n'est pas très considérable, ce qui est en rapport avec l'hypertrophie des parois, leur adhérence aux parties voisines, qui gênait la dilatation des fibres charnues, et ce qui explique aussi les besoins fréquents d'uriner, qui s'accrurent surtout dans les dernières périodes de la maladie.

Les uretères sont très dilatés, enflammés, ainsi que les bassinets et la muqueuse rénale.

Mais ce qui éveille particulièrement notre attention, c'est la présence d'une tumeur blanchâtre, quoique légèrement injectée à sa surface, de la grosseur d'une petite châtaigne, siégeant au niveau du lobe moyen de la prostate, supportée par un pédicule mobile

égalant le tiers de son diamètre et lui permettant de s'incliner, surtout à droite, dans la cavité vésicale.

La forme de cette tumeur est irrégulièrement arrondie et présente des sillons et des bosselures; sa mobilité nous montre qu'elle peut facilement obturer l'orifice uréthro-vésical. Soumise à l'examen microscopique, cette tumeur nous montre, au-dessous de la muqueuse qui la recouvre, du tissu glandulaire qui atteste que nous avons sous les yeux une véritable valvule uréthro-vésicale prostatique, seule variété que nous puissions admettre jusqu'à ce qu'une autopsie récente de valvule musculaire uréthro-vésicale nous soit présentée.

En résumé, il nous semble que la tumeur du moyen lobe de la prostate explique la rétention d'urine, puis la cystite et la prostatite consécutives, l'hypertrophie et la suppuration, qui présente une marche croissante jusqu'à la mort du malade, qui fut brusquement déterminée par une double pneumonie.

---

13. M. *Siredey* présente *une fiole* à parois heureusement fort épaisses, *qu'il a pu extraire du rectum d'un individu qui se l'y était volontairement introduite*. Cette fiole a 20 centimètres de longueur, 9 centimètres de circonférence; elle présente un goulot rétréci, qui se trouvait inférieurement placé et appuyait sur la concavité du sacrum : c'est en saisissant le rebord de ce goulot entre l'index et le pouce introduits dans le rectum que M. Sirdey a pu pratiquer l'extraction de ce corps étranger.

M. *Bucquoy* se rappelle avoir vu à l'hôpital de la Charité un homme qui, pour se soulager des douleurs que lui faisait éprouver une fistule anale, avait pris l'habitude de s'introduire dans l'anus des corps durs et arrondis. Il avait progressivement augmenté les dimensions de ses corps étrangers, au point d'en venir à employer un de ces verres usités chez les marchands de vins et désignés sous le nom de *canons*. Malheureusement pour lui, le verre introduit par son extrémité inférieure avait fini par dépasser les limites du sphincter et avait pénétré assez profondément dans le rectum pour qu'il ne pût plus le retirer lui-même. Il fut donc obligé de venir à l'hôpital, et l'extraction de ce corps étranger fut faite, mais non sans de très grandes difficultés.

**14.** M. *Marey* présente un cœur sur lequel on constate un *rétrécissement considérable de l'orifice de l'artère pulmonaire*, les valvules sigmoïdes étant parfaitement suffisantes. Les parois du ventricule droit sont considérablement épaissies et hypertrophiées. On n'a pas recherché si le canal artériel persistait. On n'a constaté pendant la vie qu'un bruit de souffle au premier temps. Le sujet est mort d'une maladie étrangère à l'affection cardiaque.

---

M. *Sée* présente :

**15.** A, *Un kyste de la région poplitée* trouvé sur un cadavre servant aux dissections de l'école pratique. Ce kyste a le volume d'une grosse noix, il est bosselé, irrégulier, il renfermait un liquide jaune rougeâtre, épais, visqueux, qu'il était impossible de faire refluer dans l'articulation par la pression. Ce kyste était en outre situé assez loin des prolongements de la synoviale puisqu'il siégeait au-dessus de l'attache supérieure du jumeau interne. Cependant, en poussant avec une certaine force de l'eau dans la cavité articulaire, et en maintenant pendant quelque temps une pression assez énergique sur le piston de la seringue, on est parvenu à faire passer de l'eau dans sa cavité ; il communiquait donc, quoique d'une façon éloignée et peu perceptible, avec la séreuse.

---

**16.** B, *Un kyste des vésicules séminales*, trouvé également sur un cadavre de l'école pratique ; il a le volume d'un gros pois et sa cavité est tout à fait indépendante de celles de la vésicule correspondante ; il contenait une substance jaunâtre, visqueuse, demi-solide.

---

ANÉVRYSME DE LA CROSSE DE L'AORTE, COMPRIMANT LA TRACHÉE-ARTÈRE ET AYANT AMENÉ LA MORT PAR SUFFOCATION. — Observation par M. LUTON.

La nommée Paulot (Louise), âgée de trente-sept ans, couturière, se plaignant de tousser et d'être légèrement oppressée, fut admise à l'hôpital de la Charité (service de M. Briquet) le 19 janvier 1858.

A la visite, on vit une femme extrêmement amaigrie et ayant l'aspect extérieur d'une phthisique. Assise sur son séant, elle paraissait éprouver un certain degré de dyspnée; la respiration s'entendait à distance, et avait un caractère de sibilance, surtout marqué pendant l'expiration. A l'auscultation, on entendit des râles sibilants et ronflants, disséminés dans toute la poitrine et perçus principalement dans le second temps de la respiration; en outre, on nota un gros râle sous-crépitant dans le lobe inférieur du poumon gauche en arrière. La percussion ne révéla rien de particulier. Dans le crachoir, on vit une assez grande quantité de crachats fluides, transparents et un peu spumeux. La voix était légèrement enrouée; pouls fébrile; rien d'appréciable au cœur. Les autres fonctions s'accomplissaient bien.

La malade déclara qu'elle ne toussait que depuis six semaines et que son rhume était survenu à la suite d'un refroidissement. Sa santé était habituellement bonne; cependant elle convint qu'elle avait la respiration courte et qu'elle ne pouvait monter les marches d'un escalier sans être aussitôt essoufflée; elle n'avait pas de battements de cœur. Elle avait eu antérieurement plusieurs rhumes qui n'ont jamais été accompagnés d'une oppression notable. Après que cette femme eut succombé, on apprit que, il y a environ un an, elle avait éprouvé de profonds chagrins et que depuis cette époque sa santé avait été toujours mauvaise. Elle a fait une maladie de six semaines, probablement une fièvre typhoïde, il y a plusieurs années. Elle a eu un enfant à l'âge de trente ans : cet enfant est mort de convulsions à six mois.

Comme diagnostic, on admit qu'il s'agissait simplement ici d'une bronchite généralisée, fébrile, accompagnée d'un certain degré d'emphysème et d'une laryngite légère. On prescrivit comme vomitif deux grammes d'ipécacuanha, et on fit, sur le devant de la poitrine et du cou, une friction avec de l'huile de croton tiglium.

20 janvier. La malade fut soulagée d'abord par de nombreux vomissements; mais l'oppression reparut bientôt très forte; le bruit respiratoire, surtout l'expiration, s'entendait à distance; ce bruit paraissait se passer à la glotte, du moins c'est ce que démontra l'auscultation du larynx; voix un peu enrouée. La gorge n'offrait ni rougeur, ni fausses membranes; l'exploration de l'orifice supérieur du larynx à l'aide du doigt, opération qui fut très

difficile, ne révéla rien de particulier. Dans la poitrine, râles ronflants, très gros, ressemblant à un roulement et entendus partout; ce bruit n'était évidemment qu'un retentissement du bruit glottique; on n'entendait nulle part le murmure vésiculaire; rien à la percussion. 120 pulsations. Vésicatoires sur la poitrine; sinapismes.

21 janvier. Il y eut dans la nuit du 20 au 21 trois accès de suffocation avec perte de connaissance. Le matin, on trouva la malade en proie à une dyspnée intense; elle était assise sur son lit; les deux temps de la respiration, surtout le second, étaient marqués par un bruit rauque et sibilant, entendu à distance; la voix, peu altérée, était néanmoins anxieuse, comme chez une personne en anhélation; mains froides et violacées; pouls presque insensible. Pas de bourrelets œdémateux à l'orifice supérieur du larynx.

M. Briquet, pensant qu'il s'agissait ici d'un œdème du larynx, sinon des replis aryténo-épiglottiques, du moins de la cavité même de l'organe, consulta M. Velpeau au sujet de l'opportunité de la trachéotomie. M. Velpeau, sans s'expliquer, hésita devant l'opération; il voulut la différer de quelques heures et recommanda de simples insufflations de poudre d'alun dans l'arrière-gorge.

Peu de temps après cette consultation, la suffocation parut moindre; elle était remplacée par une sorte de stupeur. Vers une heure de l'après-midi, brusque accès de suffocation; quelques inspirations rauques et mort avant qu'on eût le temps d'ouvrir la trachée.

*Autopsie.* — Pas de trace d'œdème du larynx : arrière-gorge, ventricules du larynx et origine de la trachée pleins d'un mucopus fluide. Pas d'ulcération de la muqueuse laryngée qui offrait sa teinte normale sur la paroi antérieure de la trachée, mais à quatre travers de doigt au-dessus de la bifurcation de ce conduit, tubercule gros comme une noisette, saillant dans sa cavité. Cette tumeur, d'un aspect violacé et semblant avoir éprouvé un commencement d'ulcération, avait tout à fait l'apparence d'une fongosité cancéreuse ou tuberculeuse en voie de ramollissement; la muqueuse, qui répondait à sa partie supérieure, était rouge et enflammée : ce tubercule n'était autre chose que la saillie d'une poche anévrysmale, grosse environ comme une pomme d'api, siégeant à la partie supéro-postérieure de la crosse de l'aorte et s'étendant à

peu près depuis le péricarde jusqu'à l'origine du tronc artériel brachio-céphalique.

L'anévrysme était constitué par une sorte de diverticulum d'un point assez limité des parois de l'aorte. L'orifice de communication entre le sac diverticulaire et la cavité aortique, situé tout contre l'origine du tronc brachio-céphalique, avait à peu près la largeur d'une pièce de 1 franc ; ses bords étaient mousses, lisses et tapissés évidemment par la membrane interne de l'artère. Quant aux parois mêmes de la poche anévrysmale, il était impossible de leur reconnaître une structure artérielle quelconque, sauf peut-être la tunique celluleuse qui formait l'enveloppe extérieure ; elles étaient singulièrement épaissies, à ce point qu'il n'y avait pour ainsi dire pas de cavité dans l'anévrysme. Les couches extérieures, d'un blanc jaunâtre, étaient formées de stratifications fibrineuses décolorées à l'intérieur; il y avait un contenu rougeâtre, assez mou, et représentant des caillots sanguins dont la transformation était moins avancée que dans les couches extérieures. Du côté de la trachée, la paroi de ce conduit avait été perforée et l'on voyait à nu les couches de fibrine décolorée, faisant hernie dans la cavité du tube aérien : ce qui simulait la fongosité cancéreuse. Le nerf pneumogastrique droit côtoyait le côté droit de la tumeur et n'offrait aucune altération apparente. Le nerf récurrent gauche, aussi en rapport avec l'anévrysme, n'était exposé à aucune chance de compression ; la tumeur s'étant surtout développée en arrière, entre la portion horizontale de la crosse de l'aorte et la trachée, les grosses veines de la base du cœur n'offraient avec elle aucun rapport. Il y avait un rétrécissement très évident de l'aorte au delà de l'anévrysme, au point où le nerf récurrent gauche le contournait.

Le ventricule gauche du cœur était un peu hypertrophié. A droite, on trouvait les traces d'une pleurésie avec fausses membranes récentes et épanchement médiocre séro-purulent ; à gauche, adhérences pleurales d'ancienne date. Induration grise du lobe inférieur du poumon droit; même altération dans le poumon gauche et dans les points correspondants ; seulement, il y avait de plus ici des excavations de 2 ou 3 centimètres de diamètre au plus, en communication avec les bronches, à surface lisse, remplies de muco-pus, et ne paraissant pas de nature tuberculeuse. Il est pro-

bable que ces altérations doivent être rapportées à la pneumonie chronique.

*Réflexions.* — L'observation qui vient d'être rapportée réclame quelques commentaires que nous allons formuler brièvement comme autant de propositions; la discussion y gagnera de la clarté.

1° L'anévrysme aortique, constituant ici la lésion principale, n'a point été soupçonné durant la vie parce qu'il échappait à l'exploration physique; sa situation profonde, son petit volume, ses rapports immédiats avec une cavité aérienne, déjouaient les finesses de la percussion; sa cavité encombrée de caillots sanguins, sa disposition diverticulaire, faisaient qu'il n'était pas traversé par le courant artériel, et que, par conséquent, il ne pouvait pas être annoncé par un bruit de souffle. Il ne devait révéler son existence que par les troubles fonctionnels qu'il a occasionnés; or, justement, c'est ce qui a égaré les observateurs.

2° On a cru qu'il s'agissait ici d'une lésion laryngée, et probablement d'une laryngite œdémateuse, à cause des accès de dyspnée, de l'altération de la voix et des bruits anormaux qu'on présumait se passer dans le larynx. Le bruit d'expiration, il est vrai, était plus fort que le bruit inspiratoire; mais si, dans l'œdème des replis aryténo-épiglottiques, il est certain qu'on observe le contraire, il est tout aussi réel que, dans le boursouflement de la glotte, le deuxième temps de la respiration est plus bruyant que le premier : c'est l'exagération de l'état normal pour le larynx.

3° Voici maintenant la physiologie pathologique de la maladie en question : la dyspnée dépendait du rétrécissement du tube aérien, rétrécissement occasionné par la compression que lui faisait subir la tumeur et par la saillie de l'anévrysme dans sa cavité.

La voix était un peu altérée parce que la colonne d'air en circulation était de beaucoup diminuée de volume.

Les bruits pathologiques se produisaient au niveau du bourgeon saillant dans la trachée sans qu'on ait pu bien apprécier pourquoi le bruit expiratoire était le plus intense.

4° La variété d'anévrysme observée dans ce cas appartient à ce groupe de tumeurs anévrysmales de mauvaise nature, qui prennent peu de développement, mais qui occasionnent surtout des troubles de voisinage et qui ont une tendance singulière à détruire les parties avec lesquelles ils sont en contact.

Ainsi, dans le fait actuel, la trachée était perforée, et nul doute que si l'asphyxie n'avait pas été la cause nécessaire de la mort, la malade n'eût bientôt péri d'une hémorrhagie foudroyante.

5° Quant aux lésions pleurales et pulmonaires, elles ont été méconnues, parce que le rétrécissement trachéal gênait l'accès de l'air dans les petites bronches et les vésicules pulmonaires, et que le bruit produit au niveau de la tumeur couvrait tous les autres bruits qui auraient pu se former dans la poitrine. Pour les résultats de la percussion, ils ont été négatifs, parce que l'épanchement pleural était médiocre, et que l'induration pulmonaire signalée plus haut donne lieu, dans certains cas, plutôt à une sonorité exagérée qu'à de la matité.

6° L'hypertrophie ventriculaire est en rapport avec le rétrécissement aortique siégeant au point indiqué et aussi avec l'existence de l'anévrysme.

7° Ce fait vient grossir la liste des erreurs de diagnostic auxquelles donnent lieu journellement les anévrysmes de la crosse de l'aorte.

M. *Cruveilhier* a vu plusieurs cas semblables. Dans l'un, observé à l'Hôtel-Dieu, Dupuytren, appelé pour pratiquer la trachéotomie, s'y refusa, sans cependant motiver son refus sur un diagnostic suffisant. Pour un des autres, M. Cruveilhier fut appelé lui-même à la Maison de santé, afin de pratiquer cette opération; mais il lui fut possible de diagnostiquer la nature de la maladie à l'aide d'un signe important : c'est que si la respiration était très gênée, de façon à faire croire à l'existence d'un obstacle siégeant au larynx, la voix n'était pas modifiée en proportion; elle était seulement affaiblie, et n'avait pas ce caractère de raucité spécial aux affections laryngiennes.

M. *Broca* attribue une très grande valeur au signe indiqué par M. Cruveilhier pour les cas dans lesquels la tumeur anévrysmatique comprimant la trachée est exactement située sur la ligne médiane; mais ce signe n'a plus la même importance si la tumeur est latéralement placée, car alors elle peut comprimer l'un des nerfs récurrents, et, par suite, altérer les fonctions du larynx, notamment le timbre de la voix. C'est ce qui a eu lieu dans deux cas observés par lui, et dans lesquels la trachéotomie a été pratiquée. Dans l'un,

il a fait lui-même l'opération alors qu'il était interne à l'Hôtel-Dieu, et a été surpris, après son incision médiane de la peau, de trouver la trachée rejetée sur l'un des côtés; cependant cette circonstance ne suffit pas pour le mettre complétement sur la voie du diagnostic; il n'y fut réellement que lorsque, voyant l'asphyxie persister après l'ouverture de la trachée, l'idée lui vint d'introduire une sonde dans ce conduit. Il éprouva parfaitement la sensation d'un obstacle siégeant à 8 ou 10 centimètres, puis quand cet obstacle fut franchi le malade respira moins difficilement. Il mourut au bout de deux ou trois jours seulement. Dans l'autre fait, le sac anévrysmatique était très peu volumineux, on se demandait même comment il avait pu comprimer la trachée d'une façon suffisante pour déterminer l'asphyxie. M. Broca pense que la compression exercée sur le nerf récurrent doit ne pas avoir été étrangère à la production de ces accidents asphyxiques.

M. *Potain* fait remarquer que le bruit produit par le passage de l'air dans la trachée était plus marqué, plus perceptible à distance pendant l'expiration que pendant l'inspiration, contrairement à ce qui a lieu dans l'œdème de la glotte : il y aurait donc dans ce seul symptôme un signe de diagnostic différentiel dont il serait important de tenir compte.

M. *Trélat* rappelle l'observation présentée par M. Liégeois à la Société en 1856 (1), et dans laquelle il y avait de la raucité dans la voix, résultant d'une compression exercée sur le nerf récurrent.

---

KYSTE HÉMATIQUE DU GRAND ÉPIPLOON. — Observation par M. SIMON (Edmond), interne des hôpitaux.

M... (Auguste), âgé de quarante-quatre ans, charretier, se présente à l'hôpital Saint-Antoine vers le milieu de la nuit du 24 septembre pour se faire sonder, et en même temps se faire admettre à l'hôpital pour y être traité d'un véritable choléra asiatique. Il était muni d'une lettre d'un médecin distingué, ancien interne des hôpitaux de Paris, qui priait l'interne de garde de pratiquer immédiatement le cathétérisme. Il y avait, disait la lettre, rétention d'urine depuis vingt-quatre heures, le malade disait depuis trois

(1) Voy *Bulletin*, 2e série, t. Ier, p. 466.

jours. On trouvait effectivement dans la région hypogastrique une tumeur arrondie plus saillante à droite de la ligne médiane qu'à gauche, et simulant, à s'y méprendre, une vessie distendue par l'urine. Une première tentative de cathétérisme, pratiquée aussitôt avec une sonde d'argent, donna écoulement à quelques gouttes d'une urine louche, légèrement trouble. On sentait bien que le bec de la sonde arrivait derrière le pubis, mais dès qu'on cherchait à le faire pénétrer plus avant on éprouvait une sensation de résistance élastique qui repoussait la sonde quand on l'abandonnait à elle-même. Le malade fut porté aussitôt au n° 12 de la salle Saint-François (service de M. Richet, suppléé alors par M. Follin), où une nouvelle tentative de cathétérisme fut faite avec une sonde en caoutchouc très flexible. Cette sonde, munie d'un mandrin, fut introduite jusque derrière le pubis; puis, fixant le mandrin d'une main, l'autre fit glisser la sonde sur lui jusqu'à ce que son pavillon fût arrivé au méat urinaire. Pas la plus petite goutte d'urine ne s'écoula, et cependant on devait bien, au moins cette fois, être arrivé dans la vessie. Il devenait naturellement douteux que la tumeur hypogastrique fût produite par une rétention d'urine, tout au moins dans une vessie normalement conformée; il s'agissait de rechercher aux dépens de quel autre organe elle pouvait s'être développée. L'étudiant alors avec plus de soin, voici ce que l'on trouvait. La tumeur s'étendait transversalement à 12 centimètres à droite de la ligne médiane; à 9 centimètres à gauche, elle remontait dans la région ombilicale, et s'y perdait profondément; inférieurement, elle paraissait plonger dans l'excavation du petit bassin, et cependant on ne pouvait l'atteindre par le toucher rectal. Les téguments de la région hypogastrique n'offraient point de changement de coloration; on y voyait seulement les deux veines sous-cutanées abdominales distendues et d'un bleu noirâtre. Ces téguments étaient soulevés dans le point le plus culminant, à 5 centimètres au-dessus du niveau du sternum, et l'ombilic se trouvait à la base de cette saillie, et même incliné un peu sur son méplat. La tumeur était complétement indépendante des parois abdominales sous lesquelles elle se déplaçait, très mobile également sur les parties profondes. On pouvait la porter entièrement à droite de la ligne médiane; il était plus difficile de la refouler à gauche. On la relevait très facilement, de manière que son fond remontait

presque au niveau de l'ombilic ; mais il était impossible de la faire pénétrer plus avant dans le bassin sans qu'on pût bien se rendre compte si c'étaient l'étroitesse du détroit supérieur ou des adhérences supérieures qui s'opposaient à ce mouvement.

Sa surface était assez régulièrement globuleuse ; elle donnait la sensation d'une fluctuation obscure qui pouvait être perçue à une certaine distance, mais nullement la sensation de flot. Sa consistance élastique paraissait uniforme dans toute son étendue. Elle était complétement mate. On n'y trouvait ni froissement hydatique, ni bruit de souffle, ni frémissement de quelque nature que ce soit ; on la sentait seulement soulevée en masse, surtout vers son côté gauche, à chaque diastole aortique. Cette tumeur était complétement indolente, même à la pression. Stimulant alors le malade, qui était dans un état comateux, on put apprendre que cette tumeur datait de douze ans au moins ; qu'elle avait été graduellement croissante, sans jamais produire de douleurs.

Il devenait évident que cette tumeur était complétement indépendante de la vessie et que l'absence de miction n'était qu'une coïncidence, qu'elle tenait à la suppression de la sécrétion urinaire, notée, du reste, dans le choléra, dont il offrait tous les symptômes.

En effet, les extrémités étaient froides, violacées, la figure amaigrie, les yeux profondément excavés, mornes, cernés d'une large auréole noire, brunâtre ; la voix éteinte, la langue froide. A tous ces signes se joignait un état comateux prononcé.

Les renseignements étaient que le malade s'était alité depuis cinq jours ; qu'il avait abondamment vomi et été à la garderobe. On ne put savoir de lui de quelle nature étaient les déjections. Il avait de plus souffert de crampes dans la région épigastrique et dans les mollets.

Bien que la tumeur, innocente depuis douze ans, n'entrât plus que comme un accessoire dans l'état du malade, il restait intéressant de préciser son siége et de déterminer sa nature.

Eu égard à sa grande mobilité, inférieurement et latéralement, et surtout à droite, on pouvait établir que son point de départ n'était ni dans le bassin ni même dans le mésentère. Au contraire, l'impossibilité de la faire descendre devait faire rattacher son origine au foie, à l'estomac ou au grand épiploon. On ne devait penser ni aux reins ni à la rate, car cette tumeur était placée superfi-

ciellement au-devant des intestins, et, de plus, elle pouvait se déplacer plus facilement à droite. Elle n'était point constituée par le foie déplacé, car cet organe se retrouvait dans l'hypochondre droit. Était-ce un kyste hydatique partant du lobe gauche du foie? Mais la tumeur se perdait dans la région épigastrique. On ne pouvait suivre de pédicule jusqu'à ce lobe; personne n'avait constaté de frémissement hydatique, et il résultait des réponses du malade qu'il n'y avait jamais eu de troubles dans la sécrétion biliaire. Quelle tumeur de l'estomac aurait pu prendre ce volume, surtout sans produire plus d'accidents que n'en avait déterminés celle-ci? Il semblait donc plus probable que la tumeur appartenait au grand épiploon, car il n'y avait pas lieu de penser à un anévrysme de l'aorte ni du tronc cœliaque, vu l'absence complète des signes propres à cette affection.

Quant à la nature de la tumeur, il était encore plus difficile de la déterminer que de se prononcer sur son siége. On pouvait bien rejeter l'existence d'un anévrysme, éloigner l'idée d'un kyste hydatique ; mais l'incertitude n'en continuait pas moins à planer sur la composition certaine de la tumeur.

Un traitement tonique et stimulant fut administré au malade, et cela sans résultat, car, cinq jours après son entrée à l'hôpital, on pratiquait son autopsie.

*Autopsie.* — Le cadavre est encore légèrement chaud. Il reste quelque roideur dans les articulations.

Les parois abdominales offrent des sugillations bronzées, arborisées, formées par les veines sous-cutanées abdominales. Ces sugillations se rencontrent également sur le haut des cuisses.

Immédiatement au-dessous des parois abdominales et dans l'épaisseur du grand épiploon, se trouve une tumeur qui descend de l'estomac au détroit supérieur du bassin, au-devant des intestins. Elle mesure 25 centimètres d'étendue transversale, 15 à 18 d'épaisseur. Elle a une teinte bleuâtre non uniforme qu'elle doit à une semi-transparence de ses parois. Sa surface lisse et légèrement bosselée est surmontée inférieurement de deux prolongements épiploïques intacts. Par sa partie la plus élevée, elle est adhérente dans une très petite étendue à la grande courbure de l'estomac, à 1 décimètre environ du pylore. Au niveau de cette adhérence, on trouve les fibres musculaires parfaitement intactes.

La coupe de cette tumeur fait voir qu'elle est constituée par une vaste poche fibreuse dont les parois sont épaisses de plus de 1 millimètre et recouvertes superficiellement par les lames dédoublées de l'épiploon. Cette poche contient dans ses deux tiers inférieurs et postérieurs un vaste kyste rempli par du sang coagulé couleur de rouille, granuleux et sans stratification. Ses parois sont fibreuses, assez minces, et se confondent extérieurement avec la poche fibreuse. Ce kyste envoie quelques diverticulums irréguliers en haut, dans une masse grisâtre, comme érectile, tant elle est creusée de canaux. Cette masse, constituée par un tissu mou, friable, assez analogue à de la substance cérébrale qui aurait macéré quelques jours dans l'alcool, est sillonnée, avons-nous dit, de canaux très larges, à surface lisse, contenant du sang liquide. Dans plusieurs points de son étendue, on rencontre d'autres petits kystes sanguins renfermant des caillots à divers degrés d'altération.

L'examen microscopique de la substance blanche grisâtre fait voir qu'elle est constituée par des éléments fibro-plastiques (noyaux et corps fusiformes.)

Les artères gastro-épiploïques présentent leur volume normal, les veines correspondantes ne paraissent pas non plus modifiées.

On ne peut découvrir dans aucun organe la moindre trace de généralisation de cette tumeur.

L'examen de l'intestin fait voir le développement des follicules isolés, et une légère altération des plaques de Payer, qui sont légèrement tuméfiées, piquetées de noir, et offrant tout à fait l'aspect d'une barbe récemment faite.

Le gros intestin présente quelques ulcérations petites paraissant intéresser quelques follicules isolés.

La vessie, fortement revenue sur elle-même, est parfaitement saine.

---

*Extraits du rapport de* M. GENOUVILLE *sur l'observation précédente.*

Ce fait semble se rapporter à une classe de tumeurs encore mal connues, et dont la science ne possède pas d'ailleurs beaucoup d'observations détaillées. La dénomination que leur a imposée

M. Velpeau donne une idée très exacte de leur nature ; mais il s'est surtout occupé des tumeurs d'origine traumatique ; ici l'hémorrhagie a été spontanée, au moins le malade ne se rappelle pas avoir reçu de coup.

Il serait sans doute intéressant de posséder une histoire plus complète de ces tumeurs ; de rechercher, par exemple, les circonstances qui déterminent ou favorisent leur production, la marche qu'elles suivent dans leur développement, les symptômes qui servent à les reconnaître, les transformations qu'elles peuvent subir, leur degré de gravité et leurs terminaisons ; mais il faudrait, pour élucider ces questions, plus de faits que nous n'en possédons. Nous nous bornerons à dire que, comme toutes les tumeurs dans lesquelles le sang entre comme élément primordial, celles qui nous occupent sont susceptibles de nombreuses transformations, tant dans leur contenu que dans leur enveloppe contenante ; que le sang y est altéré, dégénéré, transformé en une matière de couleur et de consistance variables, qu'il est tantôt liquide et transparent, d'autres fois rougeâtre, brunâtre, noirâtre, offrant la couleur et la consistance du chocolat à l'eau, du marc de café, de la lie de vin, etc. ; que cette matière peut y être seule ou mêlée à des caillots sanguins, à des concrétions fibrineuses ou caséeuses, tantôt libres, tantôt adhérents à la surface interne du kyste ; que leurs parois affectent le plus ordinairement une épaisseur et une consistance fort inégales et fort variables, selon tel ou tel point de leur étendue, d'où résulte une foule de difficultés et d'incertitudes pour le diagnostic, ces parois pouvant être minces comme dans les kystes séreux ordinaires ou bien dures, épaisses, fibreuses, parfois même osseuses ; qu'elles peuvent rester longtemps stationnaires sans se résoudre, sans que la suppuration s'empare de leur foyer, sans déterminer de réaction générale sur l'économie, et sans entraîner à leur suite le moindre signe de cachexie.

---

EMPOISONNEMENT PAR LE DEUTOCHLORURE DE MERCURE. — Observation par M. LADREIT DE LACHARRIÈRE, interne des hôpitaux.

La nommée M..., âgée de vingt et un ans, vint le 27 mars réclamer des soins à l'hôpital de Lourcine ; elle était enceinte de six

mois et ne tarda pas à faire une fausse couche. Cet accident ne parut pas altérer sa santé. Le 5 mai, elle perdait en rouge, se plaignait seulement de quelques nausées et d'aigreurs sur l'estomac.

On prescrivit contre ce malaise 2 grammes de magnésie en deux prises.

Des paquets de 10 grammes de sublimé destinés à des bains avaient été envoyés à la sœur chargée du service pendant la journée; le papier qui les enveloppait, et qui portait en suscription le nom du médicament, fut malheureusement enlevé; les paquets furent pris pour de la magnésie, et, à quatre heures du soir, un d'entre eux était administré à la malade.

La sœur reconnut la fatale erreur au cri aigu qu'arracha aussitôt à cette malheureuse une sensation atroce de brûlure dans l'estomac et dans la gorge. Elle fut prise en même temps de vomissements.

Appelé aussitôt, j'administrai de l'eau albumineuse; à peine arrivé dans l'estomac, ce liquide était rejeté, les vomissements se succédaient presque sans interruption, bientôt ils avaient rempli quatre bassins. A cinq heures et demi, les vomissements, qui étaient toujours bilieux et verdâtres, furent examinés à la pharmacie ; ils ne contenaient plus de sublimé. Cependant, à six heures et demie, les traits étaient déjà profondément altérés, le visage était pâle, les yeux, enfoncés dans leurs orbites, rappelaient le facies des cholériques. Tous les traits disaient les douleurs très vives que cette pauvre femme ressentait dans la bouche et dans le pharynx. Dans une anxiété très grande, elle n'osait bouger, de peur de réveiller la douleur qu'exaspérait la moindre pression sur l'épigastre, et que renouvelaient les vomissements, qui étaient incessants. La peau se couvrait d'une sueur froide, le pouls était petit et à peine sensible.

Des sinapismes furent promenés sur les membres, on maintint des cataplasmes laudanisés sur le ventre, et l'on continua l'eau albumineuse.

A onze heures du soir, le tableau avait un peu changé, la chaleur était revenue ; les vomissements continuaient, mais les contractions de l'estomac étaient moins énergiques. Le pouls à 120 et la douleur de l'épigastre, qui augmentait, indiquaient le commencement d'un travail inflammatoire.

(Vingt sangsues à l'épigastre, julep, extrait d'opium, 0,05; cataplasmes laudanisés.)

Cette émission sanguine amena rapidement un soulagement assez grand, les douleurs épigastriques diminuèrent, la malade put reposer un peu.

Le lendemain, 6 mai, les douleurs stomacales n'existaient plus qu'à la pression; elles se renouvelaient pendant les vomissements, qui revenaient tous les quarts d'heure. — Pouls, 100 pulsations.

(Julep, opium, glace, tisane de graine de lin, cataplasmes laudanisés.)

La journée ne fut pas mauvaise, il y eut peu de vomissements, le facies était plus calme, quoique le visage fût toujours aussi pâle; les piqûres des sangsues donnaient un peu de sang, la malade en perdait aussi un peu par le vagin. Dans la journée, elle eut une selle peu abondante, mais composée de matières gluantes, brunâtres et mêlées d'un peu de sang.

Le soir, la chaleur de la peau augmenta, le pouls était encore à 100 pulsations. La malade était plus agitée. On continue le même traitement.

Le 7, nous trouvâmes la malade très abattue, la face pâle, souffrant beaucoup de l'estomac. Elle était courbée, cette position étant moins douloureuse que les autres. Le pouls était à 130. Les efforts pour vomir persistaient.

(Vingt sangsues à l'épigastre, tisane de mauves, looch blanc avec extrait de thébaïque, 0,05, cataplasmes.)

Pendant l'application des sangsues la malade eut une syncope.

La journée fut assez calme; le soir, les douleurs abdominales étaient très modérées; seulement, la malade était prise de quintes de toux qui les ramenaient, et avec elles les vomissements. La peau était moins chaude, le pouls à 120 pulsations.

La malade avait eu une selle noirâtre composée de matières gluantes; elles contenaient un peu de sang.

Deux demi-lavements laudanisés.

Le soir, à onze heures, la malade était assez calme, elle ne souffrait pas, elle avait pu garder le deuxième lavement; la peau était peu chaude, mais le pouls battait toujours 120 pulsations.

Le 8, l'état général, qui paraissait stationnaire, prit une gravité plus grande. La prostration était grande, le visage jaune, le facies

hippocratique. La malade pressentait quelle devait être l'issue de la lutte qu'elle soutenait depuis trois jours ; elle se plaignait peu cependant. Les douleurs, assez modérées, ne devenaient très vives que lorsqu'on exerçait une pression sur le creux épigastrique.

(Eau vineuse, lait coupé.)

Dans la journée, une diarrhée noirâtre se déclara, on suspendit l'usage du lait, et l'on donna deux demi-lavements laudanisés. La nuit fut bonne.

Le 9, les forces étaient considérablement affaiblies, le visage verdâtre, le facies de plus en plus altéré. La malade se tenait assise, ou plutôt pliée en deux dans son lit. Elle ne répondait qu'après beaucoup d'instances de la part des personnes qui l'entouraient. La parole était difficile ; cependant la langue restait humide et souple et l'on ne voyait rien dans le pharynx.

Les selles étaient fréquentes, composées toujours de matières noirâtres d'une odeur extrêmement forte.

(Quelques tranches d'orange, un peu de bouillon coupé, de l'eau vineuse.)

La nuit fut très agitée, la malade eut un peu de subdélirium, elle voulait se lever.

Le lendemain, 10 mai, l'abattement et la torpeur de cette pauvre femme étaient extrêmes, les extrémités se refroidissaient ; une potion cordiale ne lui rendit que quelques instants la connaissance.

Elle mourut à une heure et demie.

*Autopsie.* — La bouche et l'œsophage sont sains, l'estomac présente au niveau du cardia un peu de rougeur ; mais, dans le grand cul-de-sac, on trouve une plaque noire, mamelonnée, ayant bien 8 à 10 centimètres de diamètre. Elle est irrégulièrement arrondie; l'estomac, en cet endroit, paraît tuméfié et considérablement épaissi, les différentes tuniques sont injectées en noir, comme la surface. Ce viscère est plein d'un liquide noir et fluide comme de l'encre. Le duodénum participe aussi à ces altérations, la muqueuse est rouge et ardoisée ; la partie de l'intestin qui lui fait suite est d'un noir verdâtre. Cette coloration est due en partie à une assez grande quantité de bile ; puis, fait assez remarquable, dans une étendue de 60 centimètres, l'intestin grêle paraît sain. La muqueuse a tous les caractères de cette membrane dans l'état physiologique.

Les altérations recommencent ensuite aussi brusquement qu'elles ont paru s'arrêter. Toutes les tuniques sont injectées, épaissies ; les valvules conniventes ont une teinte brunâtre, noire et uniforme. Au niveau de la valvule, toutes ces altérations sont plus grandes, probablement à cause d'un temps d'arrêt dans le parcours du poison.

Quelle a été la cause de cette interruption dans les lésions intestinales ? On pourrait penser qu'il y a eu invagination d'une partie de l'intestin grêle, qui aurait mis à l'abri une portion de la muqueuse. Notre attention, dirigée de ce côté, ne nous a fait reconnaître rien de semblable. Nous sommes obligés de supposer que la tunique musculeuse de l'intestin grêle a réagi assez fortement pour chasser rapidement les matières caustiques.

Dans le gros intestin, les lésions changent d'aspect; les altérations ne paraissent pas porter sur toute la muqueuse ; les replis, seuls tuméfiés et noirs, présentent trois noyaux noirâtres du volume d'une petite amande; ces petites saillies sont très consistantes, se déchirent difficilement. Coupées avec un bistouri, on voit que toutes les tuniques qui les forment sont tuméfiées et injectées d'un liquide noir. Les espaces qui séparent ces petites tumeurs paraissent sains, on dirait qu'il y a eu un spasme de l'intestin qui n'aurait mis qu'une partie de la surface de la muqueuse en contact avec l'agent toxique.

Les poumons et le cœur ne nous présentent rien qui soit bien digne de remarque. Les uns sont un peu congestionnés, l'autre est vide de sang et contient un caillot fibrineux dans le ventricule droit.

Le foie paraît d'une consistance normale; sur une coupe de cet organe, on trouve une série de petits points gros comme une lentille, plus pâles et plus décolorés; la substance du viscère paraît en cet endroit ramollie.

Le tissu de la rate paraît plus friable, sa couleur est normale.

Nous n'avons observé aucune altération des reins.

Le sang nous a paru flueux, mais il n'est point noirâtre ni d'une consistance poisseuse.

L'autopsie a été faite quarante-deux heures après la mort.

En réfléchissant aux désordres si graves qu'entraîne une petite quantité de sublimé pris à l'intérieur, médicament que l'on ne donne qu'à la dose de 1 centigramme, nous ne pouvons nous empêcher de croire que son action toxique dans le cas qui nous occupe

a été paralysée par la quantité même ; que l'estomac et l'intestin ont réagi vigoureusement, et qu'une très faible quantité a été seule absorbée. Le sublimé a agi comme aurait fait un caustique, en produisant une gastrite et une entérite aiguës. Remarquons cependant qu'il n'y a pas eu de tendance à l'ulcération. L'état adynamique est survenu rapidement, et le tableau tracé plus haut nous a paru avoir plus d'une ressemblance avec celui des malades qui succombent à une brûlure extérieure considérable.

---

*Extraits du rapport de* M. DOLBEAU *sur l'observation précédente.*

Nous acceptons, comme M. Lacharrière, que la trop grande quantité de poison est, en quelque sorte, le traitement de l'empoisonnement ; c'est, du reste, une remarque qui appartient à tous les médecins. La malade de M. Lacharrière nous semble bien aussi avoir succombé par suite de la persistance d'un état général grave ; rien de plus exact que de comparer ce genre de mort à celui qui succède à des brûlures très étendues ; mais pourquoi parler de gastrite, d'entérite ? Ici nous cessons d'être en parfait accord avec M. Ladreit. Quand un malade succombe dans les deux ou trois jours qui suivent une brûlure étendue superficielle, dit-on qu'il est mort d'une inflammation de la peau ? Non, certes. On admet que le malade a succombé à un état général sous la dépendance d'un grand ébranlement subi par le système nerveux. Ce n'est que beaucoup plus tard que les malades meurent des suites d'une longue suppuration et par l'effet d'un séjour prolongé au lit. Nous dirons donc que la malade de M. Lacharrière est morte faute d'une réaction suffisante contre un état général grave tenant à une perturbation du système nerveux, perturbation qui reconnaît pour cause : 1° l'absorption d'une certaine quantité de poison ; 2° une brûlure superficielle très étendue, et par conséquent très douloureuse.

C'est en nous basant sur cette manière d'interpréter les phénomènes généraux observés dans ce cas particulier que nous serons obligés de critiquer avec beaucoup de réserve cependant la médication antiphlogistique qui a été mise en usage. Les applications de sangsues me paraissent, dans ce cas, aussi irrationnelles que dans le cas de brûlures, où personne, que je sache, ne pense à les employer.

Dans les lésions intestinales, on doit remarquer deux choses : 1° ce sont les parties saillantes, les plis, les valvules, qui sont les plus modifiées par le poison ; 2° depuis la deuxième portion du duodénum et dans une étendue de 60 centimètres environ, la muqueuse intestinale est dans l'état normal. M. Ladreit a dû s'étonner et avec raison de ce fait singulier. C'est, dit-il, la contraction intestinale qui est la cause de tout ceci. L'intestin a réagi au point que le poison, violemment expulsé, n'a pas eu le temps d'agir : voilà pour la portion saine ; n'a agi que sur les parties saillantes : voilà pour la fin de l'intestin grêle et pour tout le gros intestin. Nous admettons avec M. Ladreit la contraction très énergique du tube digestif sous l'influence du poison.

Orfila a rapporté un cas très curieux : il s'agit d'un malade qui avait avalé du sublimé. A l'autopsie, on trouva que l'estomac était tellement contracté dans sa partie moyenne, que rien ne pouvait passer de la portion cardiaque dans la portion pylorique. Tout le sublimé était resté dans le grand cul-de-sac de l'estomac.

Mais si la contraction du tube digestif peut arrêter en quelque sorte la progression du poison ; si elle peut, dans d'autres cas, activer cette progression au point de ne permettre que la lésion des parties les plus saillantes de la muqueuse, nous ne pouvons admettre que du sublimé traverse un demi-mètre d'intestin sans y rien altérer, et cela à cause de la contraction seule de l'intestin. Voici un deuxième point sur lequel nous différons encore avec M. Ladreit de Lacharrière. On voit noté dans l'observation que dans la partie saine de l'intestin il y avait une grande quantité de bile ; pourquoi ne pas admettre que cette préservation propre au commencement de l'intestin grêle, et qui correspondait comme siége anatomique au point où la bile arrive dans le tube digestif, est due à la présence même de ce liquide hépatique, qui aurait agi, soit en décomposant une partie du sublimé, soit en servant comme d'un enduit préservatif de la muqueuse.

---

## XXXIII^e ANNÉE. — FÉVRIER 1858.

SOMMAIRE :

EXTRAITS DES PROCÈS-VERBAUX. — 1. Lésions complexes des organes pelviens (utérus et annexes). — 2. Abcès des parois de la vessie. — 3. Entorse datant de quinze jours. — 4. Hypertrophie de l'utérus, avec adhérence excessive du placenta. — 5. Kyste sébacé de la petite lèvre. — 6. Hémorrhagie méningée ancienne. — 7. Vaste caverne pulmonaire. — 8. Botriocéphale. — 9. Bassin vicié ; utilité de la mensuration digitale.

OBSERVATIONS. — Érysipèle interne, par M, E. Labbé.
Fracture en V du tibia, par M. Coulon. — Rapport, par M. Houël.
Hernie ombilicale gangrénée; anus contre nature; mort; autopsie (corps fibreux de l'utérus et kystes tubo-ovariens sur le même sujet), par M. Simon (Jules). — Rapport, par M. Foucher.

### PRÉSIDENCE DE M. CRUVEILHIER.

1. M. *Eugène Nélaton* présente un exemple *de lésions très complexes des organes pelviens* ayant offert pendant la vie de grandes difficultés de diagnostic, et donne à ce sujet les renseignements suivants :

Une femme de trente-huit ans, ayant eu son dernier enfant il y a vingt ans, entra dans les premiers jours de janvier à l'hôpital des Cliniques (service de M. Nélaton). A ce moment, nous apprîmes d'elle que depuis quatre ou cinq ans elle éprouvait souvent de la gêne, de la douleur dans la région utérine, et un certain degré de leucorrhée; depuis sept à huit mois des pertes de sang alternaient avec les pertes blanches, et l'hémorrhagie consistait surtout en une prolongation des époques menstruelles; enfin, trois mois avant d'entrer dans nos salles, elle fut prise d'accidents aigus, consistant en frissons, fièvre, douleurs vives dans la région iliaque gauche, symptômes que l'on rattacha tout naturellement à la péritonite.

Lorsqu'elle se présenta à notre examen, il n'existait plus aucune trace d'un état aigu; les douleurs étaient médiocres, sourdes et accompagnées d'écoulement leucorrhéique; les règles se prolongeaient pendant dix à douze jours.

Par la palpation hypogastrique et le toucher vaginal, il fut très aisé de constater des lésions multiples qu'il n'était guère possible de rattacher à une cause unique.

En déprimant la paroi hypogastrique, on sentait une tumeur globuleuse du volume d'une tête de fœtus, souple, fluctuante, mobile, avec tout l'appareil utérin; on aurait pu croire à la présence d'une vessie distendue si l'on n'avait point pratiqué préalablement le cathétérisme.

Le col utérin, un peu plus gros que de coutume, suivait les mouvements imprimés à la tumeur hypogastrique; sa lèvre postérieure était creusée d'une excavation, à la surface de laquelle on sentait une foule de petites saillies inégales et assez résistantes, qui donnaient au doigt la sensation d'un cancroïde ulcéré, sans cependant saigner par ce contact du doigt, qui pénétrait assez loin dans sa cavité.

Derrière le col, au fond du cul-de-sac vaginal postérieur, on sentait le corps de l'utérus rétrofléchi et confondu avec une tumeur compacte, irrégulièrement arrondie, sensible au toucher, située entre le rectum et l'utérus. Elle avait le volume du poing et était mobile avec l'ensemble des tumeurs pelviennes.

En tenant compte des accidents de péritonite survenus il y a trois mois et ayant coïncidé avec des hémorrhagies à divers intervalles, M. le professeur Nélaton crut pouvoir porter, relativement à cette dernière tumeur, le diagnostic d'hématocèle rétro-utérine en voie de résorption. Quant à la tumeur hypogastrique, elle fut reconnue pour un kyste dépendant de l'ovaire ou des trompes et adhérant accidentellement à la face antérieure de l'utérus. La lésion du col utérin fut attribuée à des végétations fibreuses se prolongeant probablement vers la cavité utérine plutôt qu'à un véritable cancer.

Les choses en étaient là lorsque, après trois semaines de séjour au lit, notre malade fut prise tout à coup de douleurs abdominales, frissons violents et répétés, fièvre intense, tension, gonflement de

l'abdomen, altération des traits et de la voix; bref, elle succomba en trois jours.

A l'autopsie, on reconnut qu'il existait chez cette femme six genres de lésions organiques très distinctes :

1° Une *péritonite purulente* générale bien accusée avec adhérences nombreuses par pseudo-membranes récentes.

2° Un *grand kyste séreux* à parois transparentes, annexé à l'angle supérieur droit de l'utérus, présentant le même volume, la même consistance, la même situation médiane que la tumeur hypogastrique reconnue sur le vivant, kyste accompagné vers son point d'insertion de deux ou trois autres de même nature, mais beaucoup plus petits. La multiplicité de ces kystes permet de les rapporter à l'ovaire plutôt qu'à une dilatation de la trompe, bien que, d'un autre côté, la dissection la plus minutieuse n'ait pu découvrir aucun indice de ces deux organes.

3° Des *kystes purulents*, multiples ou multiloculaires et à parois très épaisses annexés à l'angle supérieur gauche de l'utérus, mais un peu reportés en arrière, et adhérents au fond du cul-de-sac recto-utérin, où ils simulaient pendant la vie la présence d'une hématocèle rétro-utérine. L'un de ces kystes, rompu au-dessous des fausses membranes, donnait l'explication de la péritonite purulente; comme du côté droit, on ne découvre aucune trace de trompe ni d'ovaire.

4° Une petite *perforation du rectum* dans un point adhérent qui correspondait aux kystes purulents, perforation annonçant un commencement d'évacuation.

5° Dans la cavité de l'utérus deux petites *productions polypeuses* pédiculées, mollasses, grisâtres, comme ecchymosées vers leurs extrémités libres, du volume d'une toute petite noisette, et constituées par du tissu fibreux et des éléments fibro-plastiques en voie de transformation fibreuse; puis deux autres petits polypes de même nature, mais beaucoup plus petits encore, atteignant à peine le volume d'un grain de chènevis, et dont l'un, situé dans la cavité même du col utérin, semblait véritablement former la transition entre les polypes fibreux évidents signalés tout à l'heure et les altérations particulières et mal caractérisées que nous allons retrouver sur la lèvre postérieure du col utérin.

6° Enfin, une petite *excavation* de 2 à 3 centimètres de large

creusée dans la lèvre postérieure du col et hérissée d'une foule de petites papilles coniques, de consistance fibreuse, de couleur rouge ou grisâtre et paraissant former le fond d'une véritable ulcération dans les parois de laquelle le microscope découvrit une infiltration d'éléments épithéliaux et fibro-plastiques.

---

M. *Bercioux* montre :

2. *a*. Un abcès situé dans les parois de la vessie.

Un homme de soixante-deux ans entre le 10 janvier à l'Hôtel-Dieu, service de M. Laugier, pour une rétention d'urine. Il a commencé à éprouver de la gêne en urinant du 15 au 20 décembre 1857. Cette difficulté allait en augmentant ; il urinait souvent, peu à la fois et avec de grands efforts ; cependant l'urine restait claire. Enfin, il fut pris d'une rétention complète qui le fit entrer à l'hôpital.

On le cathétérise avec la sonde d'argent sans difficulté ; à peine un petit temps d'arrêt au niveau de la région prostatique. Au contraire, avec une sonde de gomme flexible, on est arrêté dans cette région, et il faut tâtonner quelque temps avant d'arriver dans la vessie. On laisse une sonde à demeure.

A partir du 16, le malade éprouve quelques frissons irréguliers, et trois ou quatre jours après tombe dans un état grave : prostration profonde, altération des traits, teint terreux, douleurs dans les reins, frissons répétés, sueurs abondantes, diarrhée ; enfin mort le 25.

A l'autopsie, des abcès métastatiques dans les reins, qui sont fortement congestionnés, surtout le droit ; une vingtaine de petits abcès dans le foie ; rien dans les poumons. Le plus volumineux de ces abcès dépasse à peine la grosseur d'une tête d'épingle ; on n'en trouve dans aucun autre organe.

Comme cause de la rétention d'urine : un abcès du volume d'une noix dans l'épaisseur des parois vésicales en dehors et à gauche de la prostate, comprimant cet organe et constitué par un pus très épais, grisâtre.

La prostate elle-même est très légèrement hypertrophiée, présentant à peu près sa disposition normale; pas de rétrécissement de l'urèthre.

Il est difficile de concevoir la cause de cet abcès, le sujet n'ayant jamais eu, à aucune époque de sa vie, d'affection des organes génito-urinaires, tandis que le siége de cet abcès dans une région aussi riche en plexus veineux rend bien compte de l'infection à laquelle a succombé le malade.

---

3. *b*. Les lésions trouvées chez un sujet atteint d'entorse et mort au quinzième jour d'une pneumonie intercurrente.

B..., âgé de cinquante et un ans, était entré à la fin de décembre 1857 dans le service de M. Laugier, pour une entorse de l'articulation tibio-tarsienne droite.

Ce malade est mort le 12 janvier d'une double pneumonie contractée dans les salles.

Comme il était dans le service avant le 1er janvier, je ne l'ai pas vu à son entrée et je ne l'ai pas interrogé sur le mécanisme suivant lequel s'est faite l'entorse; mais je sais qu'après un examen complet, M. Laugier conclut à l'existence d'une *entorse simple* ne différant par aucune particularité des cas ordinaires.

Il y avait une infiltration sanguine dans le tissu cellulaire sur tout le dos du pied et à la partie inférieure de la jambe.

Aucune altération des parties tégumenteuses.

Les surfaces articulaires de l'articulation tibio-tarsienne sont seules altérées.

Du côté de l'astragale, la partie supérieure du bord antérieur de la surface qui s'articule avec la malléole interne est éraillée, comme écrasée, dans une étendue de quelques millimètres.

Du côté de la mortaise péronéo-tibiale, on trouve une lésion assez remarquable qu'on n'avait pas soupçonnée pendant la vie : c'est une fracture longitudinale de la malléole externe, passant par le milieu de la surface articulaire de cette malléole, et divisant celle-ci en deux parties, une antérieure et une postérieure un peu plus volumineuse que l'antérieure. La fente qui sépare ces deux fragments adhérents au reste de l'os par leur base part de l'extrémité inférieure de la malléole et finit à sa base.

Aucun déplacement du reste; très légère mobilité des fragments l'un sur l'autre.

---

4. M. *Charrier* présente un cas d'*hypertrophie de l'utérus avec adhérence excessive du placenta.*

Une femme multipare étant déjà accouchée une première fois à la Clinique et ayant présenté alors une adhérence du placenta telle qu'il a fallu la délivrer artificiellement et à grand'peine en morcelant les cotylédons placentaires pour en pratiquer l'extraction, accouche pour la seconde fois il y a peu de jours à cinq heures du matin. A neuf heures, la délivrance n'était pas encore opérée; M. P. Dubois, qui avait déjà préalablement constaté l'adhérence excessive du placenta, se décide à introduire la main dans la cavité utérine et déchire les cotylédons placentaires, qu'il parvient ainsi à arracher par lambeaux en presque totalité; mais il lui semble avoir laissé dans la partie inférieure des débris de membranes très résistants qu'il ne peut ni extraire, ni dilacérer.

A cette opération succède une métrorrhagie qui persiste malgré l'administration du seigle ergoté. On emploie alors les compresses froides appliquées sur l'abdomen; l'hémorragie semble diminuer, la malade, qui était extrêmement affaiblie, se ranime un peu; ses forces paraissent vouloir revenir, lorsque le même jour, à trois heures du soir, elle meurt subitement.

On trouve un utérus hypertrophié, dont les parois présentent une épaisseur environ double de celle qui se rencontre à l'état normal. Quelques débris de cotylédons placentaires adhèrent encore à la face postérieure, mais on voit surtout au niveau de la réunion du corps avec le col des morceaux assez considérables de membranes présentant une résistance d'une ténacité telle qu'elles peuvent supporter le poids de tout l'utérus sans se déchirer ni se décoller. Il n'y avait de caillots adhérents ou organisés ni dans les cavités du cœur, ni dans celles des gros vaisseaux.

---

5. M. *Pana* présente *un kyste sébacé de la petite lèvre* enlevé à une femme de soixante ans, chez laquelle il avait commencé à se développer il y a dix ou douze ans environ. Ce kyste a à peu près le volume et la forme d'un testicule, il est aplati transversalement. Il s'étendait depuis la racine du clitoris jusqu'à la fourchette. Les enveloppes sont constituées par la peau doublée d'une tunique

fibro-celluleuse assez résistante. Il renferme une matière sébacée caséuse ayant tout à fait, par sa couleur et sa consistance, l'apparence du mastic dont se servent les vitriers. Au milieu de cette substance homogène, on ne trouve ni poils, ni concrétions.

---

6. M. *Siredey* appelle l'attention de la Société sur une *hémorrhagie méningée ancienne.*

Les pièces ont été recueillies à l'autopsie d'un homme de cinquante-huit ans, mort en trois jours des suites d'une attaque d'apoplexie, à invasion brusque, suivie d'hémiplégie droite complète.

Dans l'hémisphère gauche, un caillot du volume d'un œuf, de formation récente, remplissait un large foyer anfractueux creusé aux dépens de la substance cérébrale et à bords déchiquetés. Les artères cérébrales étaient presque toutes ossifiées jusqu'à leur origine.

Outre cette lésion récente, on trouvait dans la grande cavité de l'arachnoïde et de chaque côté de la faux du cerveau les traces d'une hémorrhagie méningée bilatérale d'une date assez reculée, bien qu'aucun renseignement ne permît d'en préciser l'époque de formation; le malade, avant son attaque d'apoplexie, semblait d'une bonne santé, son intelligence était intacte, et il remplissait les fonctions d'employé d'un ministère.

Des lames de fibrine stratifiée, d'une coloration brunâtre, formaient de chaque côté de la faux du cerveau deux sortes de kystes à parois presque accolées, séparées par une couche mince d'un sang sirupeux et noirâtre; leur structure indiquait jusqu'à l'évidence l'ancienneté de leur origine. Elles se détachaient facilement des deux faces de l'arachnoïde; la portion de cette membrane qui revêt le cerveau était épaissie et opaque.

M. *Labbé* rappelle que dans un travail récent sur les hémorrhagies méningées, M. Binet a insisté sur la valeur diagnostique des convulsions épileptiformes; il demande si dans le cas actuel ce symptôme a été observé.

M. *Siredey* n'a aucun renseignement sur les circonstances antérieures à l'attaque d'apoplexie.

M. *Vidal :* Les convulsions épileptiformes comme symptômes de

l'apoplexie méningée ont été déjà signalées depuis longtemps; E. Boudet (*Mémoire sur l'hémorrhagie des méninges; Journal des connaissances médico-chirurgicales*, 1838 et 1839) et Legendre (*Mémoire sur les hémorrhagies dans la cavité de l'arachnoïde pendant l'enfance; Revue médicale*, 1842 et 1843) ont mentionné ce symptôme important. Non plus que les contractures, ce phénomène n'est constant, et il serait intéressant de rechercher si le siége et l'abondance de l'hémorrhagie n'ont pas quelque influence sur sa production.

M. *Foville* fait observer que les convulsions épileptiformes sont un symptôme commun à un grand nombre d'affections intra-crâniennes, que la marche de la maladie influe beaucoup sur leur production. Ainsi les affections à marche aiguë rapide donneront lieu à des symptômes très graves, tandis qu'une lésion se développant lentement peut passer à peu près inaperçue.

M. *Dumont-Pallier* croit à l'importance de convulsions épileptiformes dans le diagnostic des apoplexies méningées et s'appuie des faits contenus dans un travail de M. Gallard sur cette question.

M. *Foville* ne pense pas qu'on s'entende bien sur ce mot d'*accidents épileptiformes*, qui est loin d'être bien défini : pour les uns, c'est un ensemble de mouvements convulsifs ressemblant à l'épilepsie ; pour d'autres, ce sont des mouvements partiels, ou même la simple agitation des membres.

M. *Vidal :* Dans les apoplexies méningées, les mouvements épileptiformes sont ordinairement limités, soit à un côté du corps, soit à un membre, soit même à une partie d'un membre, comme, par exemple, à la main ou au pied ; ce sont des convulsions cloniques alternant souvent avec de la contracture, mais qui diffèrent essentiellement par leur localisation de l'attaque d'éclampsie.

---

7. M. *Siredey* montre une très vaste caverne occupant le sommet du *poumon* gauche d'un phthisique de dix-huit ans : le tissu pulmonaire est refoulé, condensé et réduit à une mince lamelle.

L'intérêt de cette lésion ressort des symptômes auxquels elle a donné lieu pendant la vie. Après avoir successivement trouvé au sommet gauche une matité très prononcée et étendue avec craque-

ments humides et râles cavernuleux, on constatait plus tard un râle caverneux manifeste et du gargouillement; enfin, dans les derniers temps, la percussion donnait une sonorité très grande et très étendue : on entendait du tintement métallique, et l'on aurait pu croire à un pneumothorax.

---

8. M. *Potain* présente un *botriocéphale* qui a été rendu par un jeune ramoneur piémontais à l'hôpital de la Charité, dans le service de M. Andral (suppléé par M. Ch. Bernard). Cet enfant, âgé de dix à onze ans, avait déjà rendu spontanément il y a quelques mois des fragments considérables de ver intestinal (4 ou 5 mètres à ce qu'il assure). Une dose de kousso a suffi pour déterminer immédiatement l'expulsion en un seul peloton volumineux de toute la portion mise sous les yeux de la Société, et qui, divisée en plusieurs fragments, représente une longueur d'environ 3 ou 4 mètres au moins.

Ce ver, développé sous l'eau et débarrassé des mucosités au milieu desquelles il était plongé, se présente sous la forme d'un ruban très aplati, à bords crénelés, d'un blanc légèrement opalin dans la plus grande partie de son étendue, grisâtre pour un de ses fragments, et d'une largeur qui varie de 1 millimètre à 1 centimètre, et même un peu davantage. Il est facile de constater que ces diverses portions sont des fragments d'un même animal. Un seul présente une extrémité qui peut être reconnue pour la tête; tous les autres sont évidemment rompus à leurs deux bouts, et les différences de largeur et d'aspect de ces différents fragments permettent même d'établir l'ordre dans lequel ils devaient être placés avant la rupture.

La portion céphalique, bien que facilement reconnaissable, est cependant déjà assez altérée pour qu'il ne soit pas possible de déterminer ses formes avec précision (le premier examen en a été fait trente-six heures après l'expulsion). On reconnaît seulement trois saillies arrondies à l'extrémité libre. Du reste, aucune trace de suçoirs ni de crochets. Son diamètre transversal est exactement de 1 millimètre; en la soumettant à une compression modérée, on ne peut y reconnaître, à l'aide de grossissements gradués de 50 à 600 diamètres, aucune trace d'organisation.

A cette tête succède une portion rétrécie tout à fait lisse dans une longueur d'environ 1/2 millimètre, après quoi apparaissent des stries blanches transversales très rapprochées d'abord, mais qui s'écartent peu à peu à mesure qu'on s'éloigne de la tête. A ces stries correspondent de petites échancrures des bords de l'animal, en sorte qu'il devient bientôt évident qu'elles limitent des anneaux distincts. A 10 centimètres de la tête, chaque anneau présente déjà dans son milieu une petite tache blanche plus opaque. A 30 ou 40 centimètres, cette tache est plus large et présente quelques points noirs. Enfin, vers la fin du fragment attenant à la tête et dans tout le reste de l'animal, on peut distinguer à l'œil nu l'existence des organes sexuels qui deviennent de plus en plus évidents et plus volumineux à mesure qu'on les examine plus près de l'extrémité caudale.

Faciles à distinguer par transparence, ces organes se trouvent dans chaque anneau sur la ligne médiane, l'organe mâle étant tourné du côté de la tête et l'organe femelle du côté de l'extrémité caudale. A l'œil nu déjà, et mieux encore avec l'aide d'une forte loupe, on aperçoit sur chaque anneau, et pour tous sur la même face, deux très petites dépressions ponctiformes qui deviennent évidentes en faisant jouer la lumière sur leurs bords. Ces deux petites dépressions, placées toutes deux sur la ligne médiane, ne sont écartées que de 1/2 millimètre et même moins. On les voit souvent réunies par un très petit sillon. La plus rapprochée de la tête, qui appartient à l'organe mâle, présente dans son fond une très petite saillie qui lui donne assez exactement l'apparence d'un ombilic.

L'organe femelle se présente sous la forme d'un long tube rempli d'œufs, qui commence au bord caudal de chaque anneau et gagne l'autre bord en décrivant de nombreuses et élégantes circonvolutions, et vient se terminer au niveau de l'une des dépressions déjà signalées par un orifice très difficile à distinguer, mais par lequel on fait assez aisément sortir les œufs contenus dans le tube à l'aide de pressions convenables. Le diamètre de ce tube va croissant de son commencement à sa fin, et ses deux dernières circonvolutions sont renflées de façon à constituer deux espèces de sacs placés de chaque côté de l'organe mâle. Ce tube, ou oviducte, n'a qu'une paroi à peine distincte; mais les œufs qu'il contient, et qu'on fait aisé-

ment courir dans sa longueur quand il n'est pas trop plein, permettent de le suivre avec la plus grande facilité. Sur quelques anneaux, mais non sur tous, on parvient à distinguer au commencement une partie de ce tube ou oviducte qui ne contient plus d'œufs, mais seulement des granulations nombreuses et très obscures à la lumière transmise, blanches à la lumière réfléchie.

Les œufs varient un peu d'aspect, suivant les parties de l'oviducte où on les examine. Ceux que l'on trouve près de la fin, où ils sont parfaitement isolés et libres, ont une forme parfaitement elliptique et très régulière avec un grand diamètre de $0^{mm},06$ et un petit diamètre de $0^{mm},04$, ce qui en fait des corps assez volumineux, comme on voit, et dépassant plus de dix fois la dimension des globules du sang. Ils ont une coloration brune assez foncée. On y distingue une enveloppe qui paraît être dure et cassante, car elle résiste à la compression, crie sous la lame de verre, se brise avec une cassure nette et résiste aux alcalis et aux acides même concentrés. Elle a d'ailleurs une épaisseur très appréciable, mais est transparente et incolore. Le contenu est formé de cellules d'environ $0^{mm},007$ devenues polygonales par leur rapprochement, de granulations nombreuses et de gouttelettes d'apparence huileuse. Dans la plupart des œufs, on distingue une ou deux cellules beaucoup plus grosses que les autres, rondes, transparentes et placées généralement vers une des extrémités de l'œuf. Au commencement de l'oviducte, les œufs sont beaucoup moins formés, leur enveloppe est moins épaisse et moins distincte ; ils contiennent plus de granulations obscures, beaucoup moins de cellules, et quand on les traite par la potasse, on les voit se gonfler et leur enveloppe distendue se séparer du contenu. Ces œufs sont là comme fichés dans une masse granuleuse qui ne leur permet aucune mobilité, et que l'on retrouve seule, comme il a été dit, dans la partie la plus élevée de l'oviducte.

Les anneaux les plus rapprochés de la tête ne contiennent pas d'œufs, mais seulement cette matière granuleuse. Les œufs ne deviennent apparents qu'à 20 ou 30 centimètres de la tête ; mais ils sont encore en très petit nombre. Dans la partie moyenne de l'animal, chaque anneau en contient un nombre prodigieux, certainement au moins un millier, et l'oviducte est fortement distendu. Il y en a moins dans les dernières portions du ver, et il semble que la

fin des oviductes se soit en partie vidée. Cela porterait donc à penser que les œufs sortent des oviductes et se répandent dans l'intestin avant que les anneaux de l'animal se soient détachés. On voit quelle peut être la prodigieuse fécondité de ce ver, car, comme chaque anneau n'a pas un demi-centimètre de long, on peut affirmer que dans un ver d'environ 4 mètres comme celui-là, il n'y a guère moins de 800 à 1000 anneaux, et que, par conséquent, les œufs sont au nombre de 800,000 à 1 million.

L'organe mâle, dans les anneaux complétement développés, s'aperçoit à l'œil nu déjà sous forme d'une petite tache blanche située entre les deux renflements de l'oviducte. A l'aide du microscope et d'une dissection patiente et minutieuse, on reconnaît qu'il est constitué par une vésicule piriforme d'environ $0^{mm},6$ de diamètre, dont le fond est tourné vers l'extrémité céphalique, et dont la petite extrémité, tournée vers l'organe femelle, correspond à la petite dépression ombiliquée qui se voit à la surface de chaque anneau. Cette vésicule est molle, délicate. Dans les parties du ver les plus âgées, on distingue sur ses parois des fibres plates, allongées, blanches, solubles dans l'acide acétique, et qui offrent une grande analogie d'aspect avec les fibres musculaires plates de l'homme. La petite extrémité de ce sac présente un orifice très distinct, arrondi et un peu allongé en travers, qui lui donne une extrême ressemblance avec le museau de tanche. A travers ses parois assez transparentes, on distingue dans sa cavité un long tube un peu plus foncé, à parois presque inappréciables, rempli de granulations jaunâtres et qui décrit plusieurs larges ondulations. Ce tube se confond par une de ses extrémités avec l'orifice de la vésicule où il est contenu, où il s'ouvre en dehors, et par où on peut, en exerçant quelques pressions, voir sortir son contenu. L'autre extrémité se perd peu à peu dans la vésicule sans qu'il ait été possible de reconnaître son mode de terminaison. Les parties adultes du ver sont celles où il se voit le mieux ; on ne peut le retrouver dans les parties les plus âgées. Son diamètre, à peu près uniforme, est d'environ 0,065.

Chaque anneau du botriocéphale est donc androgyne ; mais, de plus, la disposition des deux organes sexuels semble rendre très probable que chaque anneau se féconde lui-même.

Le rapprochement des orifices des deux organes, le petit sillon

qui les unit, la direction de l'organe mâle obliquement incliné vers l'organe femelle, tout cela semble témoigner en faveur de cette opinion, surtout si l'on songe qu'il suffit d'une contraction un peu forte du corps de l'animal pour rapprocher encore les deux orifices et les amener au contact. On ne sait quelle est la contractilité de ce ver que Bremser a vu vivant se contracter à tel point que les anneaux disparaissaient presque ou ne se montraient plus que comme des stries transversales.

En dehors des organes sexuels, il n'est plus possible de reconnaître aucun organe distinct. La seule chose que l'on puisse distinguer dans la substance homogène dont se compose le corps de l'animal consiste en des taches blanches multipliées et qui couvrent presque partout sa surface. Au microscope, ces taches apparaissent comme des vésicules remplies de granulations à parois excessivement fines, et dont quelques-unes ont peut-être un orifice externe. Leur diamètre, fort inégal, est de $0^{mm},18$ à $0^{mm},20$. Enfin, dans la substance qui réunit ces vésicules et au milieu desquelles elles sont plongées, on trouve çà et là, sans ordre apparent, de grosse cellules d'environ $0^{mm},025$ de diamètre, de formes très irrégulières et remarquables par des parois excessivement épaisses et par des contours multiples qui leur donnent une certaine ressemblance avec les cellules cartilagineuses.

---

9. M. *Charrier* présente un *bassin vicié* recueilli sur une femme de vingt-sept ans, ayant une taille de 1 mètre 12 centimètres, et chez laquelle, bien que la grossesse ne fût qu'à huit mois et demi, il a fallu pour extraire le fœtus, d'abord lui perforer le crâne, puis lui appliquer deux fois le céphalotribe sur le thorax. Il développe à cette occasion les considérations suivantes sur *la mensuration digitale des bassins viciés* (1).

Lorsque l'on fait une étude spéciale et approfondie des accouchements, et que l'on observe attentivement les cas de distocie qui passent sous vos yeux, quand ils ont pour cause une déviation du squelette et de l'angle sacro-vertébral, on arrive à cette conclusion que le meilleur des pelvimètres est encore le doigt.

Tous les accoucheurs modernes sont arrivés à cette conclusion;

(1) Note rédigée par l'auteur.

MM. Dubois, Danyau, Cazeaux, Jacquemier, professent tous cette opinion ; mais je crois que la mensuration par le doigt du diamètre sacro-sous-pubien n'est pas la seule chose à constater, et que le degré de courbure des os du pubis est aussi très important à connaître. En effet, si l'on se contente de mesurer le diamètre sacro-sous-pubien, on n'a qu'une donnée du problème, il faut encore porter le doigt derrière la symphyse des pubis pour examiner le degré de l'angle formé par cet os. Car vous pourriez avoir quelquefois une mensuration telle que vous pourriez croire avoir la possibilité de terminer l'accouchement par la céphalotripsie, et cependant rencontrer des obstacles insurmontables.

La plupart des bassins viciés affectent la forme d'un cœur de carte à jouer au détroit supérieur ; mais si l'on se contente de mesurer l'espace compris entre le pubis et le promontoire, on n'a pas toutes les données suffisantes pour résoudre ce problème. Souvent, dans les cas de rachitisme considérable, l'angle du pubis est aigu et les branches horizontales sont à concavité antérieure, ou tout au moins tellement droite, que la concavité postérieure est complétement effacée.

Que résulte-t-il de cette disposition anatomique ? c'est que l'angle aigu formé par les pubis absorbe un espace de 2 à 3 centimètres et le diamètre sacro-pubien, et peut empêcher, même dans un bassin de $0^{m},075$ à 0,08, la possibilité de l'extraction du fœtus mutilé par le céphalotribe.

Il faut, d'après tout ce qui précède, déduire les conclusions pratiques suivantes :

1° Mesurer le diamètre sous-pubien ;

2° Reporter en arrière du pubis la pulpe de l'index et sentir si l'angle formé par la symphyse pubienne est aigu ou obtus ;

3° Porter le doigt sur le rebord mousse de l'ilium, et si l'on veut, pour mieux apprécier le degré d'écartement des deux branches horizontales, introduire les deux doigts de la main droite, tout à fait derrière la symphyse, et mesurer ainsi l'écartement de cet angle. Alors on verra par cet examen s'il ne faudra pas encore déduire 1 ou 2 centimètres du diamètre sacro-sous-pubien et agir alors en conséquence, c'est-à-dire faire la perforation de la tête, l'extraire, et quand le thorax offre quelques difficultés prévues par la mensuration pubienne, appliquer tout de suite le céphalotribe

sur le thorax dans l'intention d'éviter la contusion des parties par des tractions trop fortes, et, par suite, des eschares et des fistules vésico-vaginales.

---

ÉRYSIPÈLE DE LA FACE ET DU CUIR CHEVELU ; *propagation de l'érysipèle à la muqueuse buccale, au pharynx, au larynx, à la trachée et à quelques bronches ; engouement pulmonaire des lobules correspondants aux bronches envahies*, par M. E. LABBÉ.

La femme S..., âgée de trente ans, domestique, est entrée à l'hôpital de la Charité, le 9 décembre 1857, dans le service de M. Manec, pour un panaris de l'index droit. Il existait alors dans les salles de chirurgie une épidémie d'érysipèles. Le panaris marche vers la guérison sans qu'il apparaisse le moindre accident pendant environ huit jours, puis la malade est prise d'un malaise général, avec quelques frissons, quelques nausées et un état saburral très prononcé ; enfin, vers le 20 ou 21 décembre, c'est-à-dire après trois jours de prodromes, un érysipèle de la face se manifeste, *sans qu'il y en ait la moindre trace au membre droit, siége du panaris.* Il débute par le nez et la pommette droite jusqu'à l'oreille de ce côté, puis il se propage les jours suivants, de proche en proche, vers le côté gauche de la face, les lèvres et le front, et gagne enfin le cuir chevelu du côté de l'oreille gauche. Traitement : plusieurs purgatifs salins.

Le 25 décembre, l'état de la malade a pris une allure très grave. C'est alors que l'interne de service, à l'obligeance duquel je dois ces renseignements, veut bien, sur notre demande, faire passer la malade dans le service de M. Briquet (salle Sainte-Marthe, n° 23).

*Etat actuel.* — 25 *décembre.* L'érysipèle est limité à un demi-centimètre environ au-dessous de la racine des cheveux, au front, par un bourrelet saillant, rouge, douloureux ; les paupières sont rouges, tuméfiées, abaissées ; la rougeur du nez a presque disparu, ainsi que celle de la joue droite ; le cuir chevelu, derrière l'oreille gauche, est le siége de douleurs et d'empâtement. Lèvres tuméfiées d'un rouge vif ; muqueuse buccale très rouge, brûlante, sèche ; langue écarlate, rugueuse, sèche ; arrière-gorge très rouge, voix très voilée, douleur à la gorge, ganglions sous-maxillaires

légèrement tuméfiés. (Les fonctions cérébrales sont difficiles à observer, la malade ne parlant pas français.) Pas de toux ni crachats; soif très vive; peau chaude; pouls petit, à 120; prostration très marquée. Traitement : limonade vineuse, axonge (onctions).

26 *décembre*. Même état général; pas d'accidents cérébraux notables, si ce n'est un peu de somnolence. La voix est presque éteinte. Toujours soif ardente; la bouche est encore rouge et brûlante. La paupière supérieure droite est moins gonflée, la paupière supérieure gauche l'est davantage; l'érysipèle n'a pas fait de progrès au front, mais il a envahi, de bas en haut et d'arrière en avant, une grande partie du cuir chevelu. Pas de toux ni crachats. Traitement : limonade vineuse, axonge (onctions).

27 *décembre*. État général toujours grave; sommeil agité, un peu d'ataxie dans les mouvements, tremblottement des lèvres et des muscles de la face. Les paupières à droite s'entr'ouvrent, à gauche elles sont encore rouges et tuméfiées; la rougeur et le bourrelet du front s'éteignent, les lèvres ont repris leur volume normal; mais le sinciput s'est repris depuis hier. Toux sans expectoration, douleur et rougeur de la gorge, déglutition pénible. Traitement : limonade vineuse, axonge (onctions).

28 *décembre*. La muqueuse buccale a perdu sa coloration vive; la langue s'est recouverte d'un enduit grisâtre. Voix étouffée, respiration facile, pas de crachats; toux plus fréquente. A l'auscultation, on entend çà et là des râles muqueux à grosses bulles et quelques râles sibilants. Prostration plus grande, pouls petit à 140, peau sèche et chaude.

29 *décembre*. Décédée à six heures du matin.

*Nécropsie*. — La muqueuse buccale a repris sa coloration presque normale; le voile du palais est d'un blanc rosé du côté de sa face buccale, tandis que, par sa face supérieure, il participe à la rougeur peu prononcée du pourtour de l'orifice postérieur des fosses nasales. Le pharynx offre une rougeur plus foncée qui se termine *brusquement* au niveau de l'orifice supérieur du larynx. La muqueuse de l'œsophage est saine; l'épiglotte est d'un blanc mat, excepté à son bord adhérent, d'où part une *rougeur très foncée* avec *gonflement* qui occupe les replis aryténo-épiglottiques et toute la face interne du larynx, toute la trachée, les grosses bronches et quelques-unes des ramifications bronchiques. Il existe

en plus un peu d'œdème sous-muqueux de la partie supérieure du larynx, et toute cette portion du tube aérien envahie par l'érysipèle est recouverte d'un léger enduit muqueux blanchâtre qui contraste avec la sécheresse de la muqueuse buccale. Enfin, une portion de la base des deux poumons est le siége d'un engouement inflammatoire très marqué, passant même en un point à l'hépatisation rouge. Il est manifeste, en suivant chacune des ramifications bronchiques le plus loin possible, que les parties de poumon engoué correspondent à des bronches envahies par la rougeur érysipélateuse, tandis qu'au contraire les bronches saines conduisent à des lobules sains.

Il importe de signaler que la macération de ces organes, prolongée pendant neuf jours, n'a nullement diminué l'injection inflammatoire de la muqueuse; elle a plutôt pris une teinte plus foncée, presque livide, de rutilante qu'elle était.

(Il a été impossible d'examiner le cerveau et ses enveloppes.)

*Réflexions* (1). — L'érysipèle interne, quoique connu dès les temps les plus reculés de notre art jusqu'au siècle dernier, est cependant à peine mentionné par les auteurs modernes. Jusqu'en 1847, époque à laquelle M. Gubler, alors interne des hôpitaux, le tira de l'oubli, l'on n'en rencontre, en effet, que quelques rares exemples faciles à compter. Ainsi, M. Bouillaud a publié un cas « d'inflammation du tissu cellulaire des environs de la glotte, qui » fut promptement mortelle, chez un sujet atteint d'un énorme » érysipèle du visage. » (Voyez *Nosographie*, article ÉRYSIPÈLE.) Bayle (*Journal de médecine et de chirurgie*) et J. Copland rapportent plusieurs cas semblables. M. Pidoux (*Lancette française*, 1835) en a observé un autre dans le service de M. Chomel.

Mais il n'est question, dans tous ces faits, que de l'érysipèle de la muqueuse buccale et laryngée, et encore eût-il sans doute été méconnu sans cette complication d'œdème du larynx ou sans l'autopsie; et même, des deux premiers faits observés par M. Gubler en 1846 et insérés dans la thèse de M. Lailler (1848) sur l'œdème du larynx, l'un (le premier) est analogue aux précédents : c'est

(1) Cette observation renferme des déductions fort intéressantes à plus d'un titre; mais, comme elle sera prochainement publiée dans ma thèse pour le doctorat, je me bornerai à quelques réflexions relatives aux lésions que j'ai mises sous les yeux de la Société. (*Note de M. Labbé.*)

encore un œdème de la glotte déterminé par la propagation d'un érysipèle de la face; mais le second est un exemple très remarquable d'érysipèle débutant d'emblée par la muqueuse bronchique. Depuis cette époque, les faits de ce genre, si peu rares d'après Hippocrate, Galien, Sennert, Fr. Hoffmann, Boerhaave, Borsieri, les Frank, etc., (1), et méconnus depuis le commencement de ce siècle, devinrent l'objet d'une plus grande attention. C'est ainsi que M. Gubler a pu rassembler un grand nombre d'observations qui doivent être prochainement consignées dans un mémoire encore inédit et dont plusieurs déjà ont été publiées; une entre autres, recueillie dans son service et qu'il a lue en juin 1856 à la Société de biologie, est un des exemples les plus frappants pour prouver la possibilité de confondre une fièvre typhoïde avec un érysipèle intestinal.

Que d'erreurs semblables ont dû et doivent encore être commises! M. Goupil, en 1852, alors interne des hôpitaux, a lu à la Société médicale d'observation trois observations d'érysipèles précédés d'angine et de coryza qu'il considère comme première manifestation de l'exanthème. Enfin, M. le docteur Aubrée, dans sa thèse inaugurale (1857), produit également sept observations d'érysipèle interne recueillies pendant son internat à la Pitié.

Si, d'après cela, le fait que j'apporte aujourd'hui n'a pas le mérite de la première nouveauté, il n'en doit pas moins éclairer, je crois, une question encore neuve. D'abord, il laisse ressortir assez clairement une particularité qui n'a pas encore été étudiée : c'est l'évolution de l'érysipèle dans la bouche, parfaitement identique avec celle des parties extérieures, c'est-à-dire disparition, après le troisième ou le quatrième jour, de toute rougeur érysipélateuse de la muqueuse; il y a là périodes d'augment, de maximum et de décroissance appréciables aussi nettement qu'à la peau; rougeur,

(1) Il est vrai que, dans l'esprit de tous ces illustres médecins, le mot *érysipèle* s'appliquait à plusieurs affections de nature différente, comme je le démontrerai dans ma thèse; ils devaient donc voir plus d'érysipèles qu'il n'y en a réellement. Je ne citerai qu'un exemple à l'appui de cette assertion :

Fr. Hoffmann rapporte six observations, dont une seule est un vrai érysipèle; les cinq autres sont manifestement des érythèmes, ou des angioleucites, ou des phlegmons diffus. L'autorité de ces grands noms n'a donc en cette matière qu'une faible valeur, et les dernières observations seules peuvent servir à démontrer l'érysipèle interne.

(*Note de M. Labbé.*)

sensation de chaleur vive et gonflement plus ou moins prononcé, suivant la quantité et la laxité du tissu cellulaire sous-muqueux (ainsi le gonflement est presque nul à la langue, très prononcé, au contraire, à la face interne des joues, et enfin il détermine souvent l'œdème de la glotte). Voilà bien des caractères de l'érysipèle cutané. De plus, sécheresse très marquée de la muqueuse au début, puis sécrétion exagérée. Ce symptôme, propre à l'érysipèle des muqueuses, est en rapport avec leur structure et leurs fonctions. Enfin, la desquamation s'opère là comme à la peau; seulement, elle est beaucoup plus rapide. Le derme de la muqueuse semble se dépouiller de son épithélium dès le deuxième jour de l'éruption. Il y aurait à ce propos un rapprochement à faire entre la langue érysipélateuse et la langue scarlatineuse ; mais ces développements trouveront place ailleurs.

Un autre point très curieux dans cette observation, c'est le mode de propagation de l'érysipèle aux poumons ; sans doute il existe une forme d'érysipèle ambulant qui envahit les parties les plus éloignées du corps sans passer par les surfaces intermédiaires, et il n'y aurait rien d'anormal alors que des lobules pulmonaires correspondant à des bronches saines fussent devenus le siége d'une inflammation comme les autres; mais, dans l'état actuel de la science, avec le doute qui règne sur l'érysipèle interne, comment prouver que cette inflammation eût été de nature érysipélateuse? On fait cette objection, d'ailleurs, à tous les cas d'érysipèles débutant par une muqueuse, même à ceux qui se propagent au dehors. Mais ici l'inflammation a suivi la marche la plus commune de l'érysipèle : elle s'est étendue de proche en proche aux parties voisines, laissant derrière elles les parties primitivement atteintes perdre leur rougeur, leur chaleur, etc. (la bouche, par exemple), pendant qu'elle parcourait ses phases plus avant vers les organes respiratoires. Il a été impossible, bien entendu, d'observer *de visu* la marche de cette inflammation à partir du larynx ; mais, outre que les signes rationnels pendant la vie ont permis de soupçonner cet envahissement continu des bronches et de la base des poumons, la mort étant survenue avant que cet envahissement soit complet, on trouve exemptes de toute trace d'inflammation les divisions bronchiques conduisant aux lobes supérieurs, qui eux-mêmes n'offrent pas trace d'engouement inflammatoire. Au contraire, les di-

visions bronchiques des lobes inférieurs sont fortement injectées dans toute leur étendue, jusqu'aux dernières ramifications et aux lobules : il y a là un engouement inflammatoire très prononcé, avec même un noyau d'hépatisation commençante au centre du lobe inférieur gauche. De plus, une des divisions bronchiques conduisant au lobe moyen droit est le siége, à sa bifurcation, d'un peu de rougeur, qui cesse avant d'arriver aux petits rameaux ; ce lobe crépite parfaitement et n'est pas congestionné. On peut donc affirmer qu'ici la bronchite, la pneumonie sont la suite de l'érysipèle.

M. *Houël* demande si l'on a vu l'érysipèle se propager de la peau aux muqueuses et gagner les parties profondes en passant à travers d'autres orifices que la bouche ou les narines.

M. *Gallard* n'a par devers lui aucune observation personnelle qui lui ait jusqu'à présent permis de fixer son opinion sur la question de l'existence de l'érysipèle interne ; mais il rappelle que le fait de la coïncidence fréquente qui existe entre les phlegmasies des muqueuses et l'érysipèle, ainsi que la possibilité qu'aurait l'inflammation de se propager à travers les orifices naturels de la peau aux muqueuses, ne peut être considéré comme une découverte récente. Il est, en effet, très longuement question de l'érysipèle interne dans l'ouvrage de J.-P Franck (*De curandis hominum morbis*, chap. *De exanthematibus*). De plus, on a pendant les premières années de ce siècle, peu de temps après la vulgarisation du spéculum de Récamier, admis comme chose démontrée que l'érysipèle pouvait affecter le vagin et même la surface du museau de tanche, soit qu'il se fût propagé par continuité de tissu à travers la vulve et le vagin, soit qu'il eût envahi simultanément le col utérin et une portion de la surface cutanée, soit enfin que l'érysipèle de l'utérus alternât avec un érysipèle de la face ou de toute autre partie. Ces idées se trouvent développées, surtout dans un mémoire public en 1826, par le professeur Guilbert (*Considérations pratiques sur certaines affections de l'utérus*, etc.), qui consacre un paragraphe entier à la description des inflammations érysipélateuses du col de l'utérus.

M. *Foville* a vu dans le service de M. Lailler l'érysipèle de la face débuter fort souvent par une violente inflammation de l'arrière-

gorge et du pharynx, inflammation qui se propageait ensuite aux fosses nasales pour envahir enfin la face, en passant par les narines; mais dans un cas qu'il a bien présent à l'esprit, les choses se passèrent d'une façon beaucoup plus extraordinaire. Peu de temps après le début de l'angine, on constata de la sécheresse d'une narine avec rougeur et gonflement de la muqueuse, le tout s'accompagnant d'une sensation de chaleur et de chatouillement désagréable; mais l'inflammation ne gagna pas alors la peau de la face dans le pourtour de la narine malade; elle remonta par le canal nasal jusqu'au sac lacrymal et gagna la peau à travers les orifices des points lacrymaux. Il y eut dans cette région un peu de gonflement, de chaleur, avec léger épiphora; puis, au bout de peu de temps, le grand angle de l'œil présenta la rougeur et la tuméfaction caractéristiques de l'érysipèle, qui eut ensuite son développement régulier.

M. *Potain* dit avoir, en 1852, observé un fait tout semblable à l'Hôtel-Dieu.

M. *Goupil* ayant eu en 1852 occasion de recueillir trois observations d'érysipèle interne, a fait des recherches bibliographiques à ce sujet, et il confirme l'exactitude des citations empruntées aux deux Franck, qui tous les deux ont décrit l'érysipèle interne avec un soin et une exactitude tels qu'il serait difficile, même aujourd'hui, de faire mieux. Aussi ne comprend-il pas que ces descriptions aient pu rester si longtemps ignorées ou oubliées. En réponse à une objection de M. Labbé, qui prétend que Franck ne connaissait pas suffisamment l'érysipèle et a décrit sous ce titre toutes les rougeurs érythémateuses et les autres phlegmasies cutanées les plus diverses, M. Goupil fait remarquer que Franck a décrit l'érysipèle, non pas comme lésion locale, mais bien plutôt comme maladie générale, puisqu'il place sa description à la suite des fièvres érythémateuses. Tout le passage en question prouve, du reste, qu'il avait les notions les plus complètes et les plus saines possibles sur ce sujet.

---

## FRACTURE EN V DU TIBIA COMPLIQUÉE DE PLAIE ET D'EMPHYSÈME, par M. COULON.

L.... (Jean), âgé de cinquante-sept ans, est entré le 2 janvier 1858 à l'hôpital Lariboisière, dans le service de M. Chassaignac.

Cet homme, d'un tempérament sanguin et d'une constitution forte, est tombé de sa hauteur sur le trottoir. Ce malade étant ivre lorsque l'accident lui arriva, chercha à se relever et à marcher, mais ce fut inutilement.

Aussitôt après son accident, le malade est transporté à l'hôpital. On constate l'existence d'une fracture au niveau du tiers inférieur du tibia droit; il existe fort peu de déplacement; toutefois, le fragment supérieur fait une légère saillie au dedans et en avant. On voit une plaie assez petite communiquant avec le foyer de la fracture; une ecchymose très étendue occupe la partie interne de la jambe. On constate, en outre, l'existence d'un emphysème s'étendant presque jusqu'au genou. On n'observe pas de fracture du péroné.

Le 2 janvier, M. Chassaignac applique l'appareil de Scultet et fait mettre trente sangsues au pli de l'aine pour prévenir les accidents inflammatoires.

Pendant la journée du 2 janvier et durant toute la journée du 3, le malade a un accès de délirium tremens, membres agités, voix saccadée, paroles incohérentes. L'agitation est telle, qu'on est obligé de mettre au malade la camisole de force.

Laudanum à haute dose.

Au bout de quarante-huit heures, le délirium a complétement cessé.

Les jours suivants, il se manifeste une péritonite à laquelle le malade succombe le 11 janvier.

L'appareil de Scultet n'a pas été enlevé pendant la durée de la maladie; mais chaque jour on examinait avec soin le pied et la cuisse du malade pour voir s'il n'y avait pas menace d'inflammation, et l'on interrogeait le malade, qui toujours affirmait ne pas souffrir de la jambe.

*Autopsie.* — Il n'y avait point de pus au siége de la fracture ni dans l'articulation tibio-tarsienne. Le péroné n'est pas fracturé;

mais le tibia présente une double fracture : l'une située au tiers inférieur, et l'autre placée tout à fait à l'extrémité inférieure de cet os.

Les deux fragments de la fracture supérieure représentent chacun un V; le fragment supérieur représente un V plein dont la pointe est dirigée en bas; le fragment inférieur représente un V ouvert qui reçoit le V plein du fragment supérieur.

En outre du sommet du V qu'offre le fragment inférieur, part une fêlure qui s'étend jusqu'à l'autre fracture du tibia.

Les deux fragments de cette seconde fracture représentent aussi un double V, mais celui du fragment supérieur est ouvert et reçoit celui du fragment inférieur, qui est plein. Ce dernier fragment est petit, il a pour base la partie postérieure et externe de la surface articulaire du tibia.

Les poumons, le foie, le cerveau, sont parfaitement sains; mais on trouve une péritonite localisée en arrière de la paroi antérieure de l'abdomen. Les circonvolutions intestinales adhèrent entre elles; le péritoine est tapissé par des fausses membranes. Il y a épanchement d'un liquide séro-purulent mêlé à des flocons blancs verdâtres.

*Réflexions.* — Cette observation vient à l'appui de l'opinion émise par M. Gosselin que la disposition en V de la fracture du tibia favorise singulièrement la production des grandes fissures.

M. Gosselin a émis cette autre opinion, que dans la fracture en V la moelle était écrasée et meurtrie, et que la mort du malade était souvent due à une intoxication produite par des matières organiques putrides. Nous n'avons observé rien de semblable chez notre malade, ce qui tient sans doute à ce que la substance médullaire n'avait pas été écrasée, les fragments ayant subi peu de déplacement.

M. *Houël* ne pense pas que les deux fractures se soient faites consécutivement l'une à l'autre; il est d'avis qu'elles ont dû se produire simultanément sous l'influence de la même cause; aussi n'admet-il pas que la fissure surtout de la tête du V et la production de l'esquille inférieure soient le résultat des nouveaux efforts de marche faits par le malade après la chute qui aurait déterminé la première fracture, car il a vu cette esquille inférieure exister sur

des tibias où l'on ne constate pas la fissure, qui pourrait faire considérer le détachement de cette deuxième partie de l'os comme étant la conséquence de l'extension de la première fracture; il pourra présenter à la Société des pièces dans lesquelles les deux fractures existent sans être le moins du monde reliées l'une à l'autre, et démontrer ainsi qu'elles sont indépendantes l'une de l'autre et peuvent se produire simultanément.

M. *Trélat* engage vivement M. Houël à produire ces pièces, car il pense comme lui que la fissure qui part de l'extrémité du V et le détachement de l'esquille inférieure ne sont pas le résultat des efforts de marche tentés par le malade consécutivement à la production de la fracture en V. Il croit que l'on pourrait démontrer que ces lésions sont le résultat d'un effort de flexion, portant sur le tibia au moment de l'accident; il a même entrepris une série d'expériences qui sont de nature à lui faire admettre la possibilité de ce mécanisme, mais qui, jusqu'à ce jour, ne sont pas encore assez concluantes pour lui permettre de l'établir d'une façon péremptoire.

---

*Extraits du rapport de* M. HOUEL *sur l'observation précédente.*

La solution de continuité osseuse porte sur le tibia vers son tiers inférieur; cette lésion est survenue dans une chute sur le bord d'un trottoir; mais M. Coulon n'a pu vous rapporter aucun détail sur la manière dont cet homme aurait tombé; ce malheureux était ivre, il n'a donc pu se rappeler aucune des circonstances de sa chute; tout ce qu'il a été possible d'obtenir, c'est qu'il chercha à se relever et à marcher, mais cela lui fut impossible.

C'est un type de la fracture en coin, comme dans la plupart des fractures de ce genre. Le fragment inférieur présente sur cette pièce une grande fissure sphéroïde qui contourne le tibia de haut en bas, d'avant en arrière et de dedans en dehors. Cette fissure, qui correspond au sommet creux du V, continue pour la direction la fracture oblique du fragment supérieur et arrive en arrière à la face postérieure du tibia, jusqu'à l'articulation tibio-tarsienne. A ce niveau, il s'est détachée de la face postérieure du rebord articulaire une large esquille triangulaire qui, par sa base, communique

jusque dans l'articulation. Cette esquille a été comparée par M. Coulon, quant à la forme, à la fracture du tiers supérieur du tibia. Je ne vois, pour mon compte, aucun rapprochement possible à faire; il n'existe entre ces deux fractures aucune analogie. L'une, la supérieure, est une fracture complète qui intéresse toute l'épaisseur de l'os, tandis que l'inférieure appartient aux fractures incomplètes esquilleuses si bien décrites par M. Malgaigne.

Ce qui me paraît surtout intéressant dans cette esquille, dont le mode de formation est difficile à expliquer, c'est la fréquence qu'elle présente dans les fractures dites en V du tiers inférieur du tibia. Depuis que l'attention des chirurgiens est attirée sur cette forme de fracture, j'ai déjà eu, pour mon compte, l'occasion de constater un assez bon nombre d'exemples de cette esquille, et toujours avec la même forme et le même siége. M. Follin en a présenté un à la fin de décembre dernier à la Société de biologie, et M. Chassaignac en a déposé un exemple dans le musée Dupuytren sous le n° 239 B Je ne cite que ces faits, quoique j'aie eu occasion d'en observer plusieurs autres. Dans les pièces que je viens de rappeler, un des bords de l'esquille, l'interne ou l'externe, se confond avec la fissure verticale ou sphéroïde du fragment inférieur; mais si ma mémoire m'est fidèle, je crois bien avoir constaté l'existence de cette esquille complétement indépendante de la fissure. On comprend, du reste, que cette continuité, lorsqu'elle existe, ne doit jouer qu'un rôle secondaire pour la production de cette fracture; que cette solution de continuité doit se rattacher à une autre cause, si surtout on tient compte de sa grande fréquence et de sa forme qui, dans tous les cas que j'ai observés, est toujours identique.

M. Coulon, dans la communication qu'il vous a faite, a émis sur la formation de cette esquille dans le cas spécial qu'il vous a présenté, une opinion que l'on ne retrouve point dans son observation, à savoir : qu'elle était consécutive à la fracture en V du tiers inférieur du tibia, et qu'elle avait probablement été produite par les efforts de la marche. Les procès-verbaux de vos séances contiennent les doutes que j'ai émis alors sur la réalité de ce mécanisme; je ne les répéterai point ici, et je m'associe à l'opinion de M. le vice-président Trélat, à savoir que cette esquille doit être contemporaine de la chute; seulement le mécanisme de sa formation me paraît encore sans explication suffisante.

M. Gosselin, pour expliquer la fissure qui porte sur le fragment inférieur dans la fracture en V, non-seulement invoque l'action si connue du coin, mais encore un mécanisme de torsion ou de diduction latérale du fragment supérieur, qui aurait une double action, celle de produire la fissure et un écrasement de la moelle. Ces deux circonstances sont, avec juste raison, considérées par M. Gosselin comme fâcheuses, surtout la dernière, qui, en développant une inflammation consécutive intense, donnerait naissance à une ostéo-myélite dont la conséquence serait presque toujours la mort.

Un certain nombre d'observations, dont quelques-unes ont été constatées par la Société de chirurgie, ont démontré que le pronostic funeste porté par M. Gosselin sur l'issue de ces fractures, n'est peut-être pas cependant toujours aussi grave que l'avait craint ce savant chirurgien. La pièce présentée par M. Coulon, si l'autopsie n'avait point été faite avec soin, serait venue donner un appui à l'opinion du chirurgien de l'hôpital Cochin et augmenter le cadre nécroscopique de ces fractures. Mais le présentateur a suffisamment démontré que l'homme porteur de cette solution de continuité osseuse était mort de péritonite de cause inconnue, neuf jours après sa chute. Dans les quelques réflexions qui suivent cette observation, il est dit aussi, et votre rapporteur a pu le constater, que la substance médullaire n'était point écrasée, les fragments ayant subi peu de déplacement. La mort du malade, dans ce cas, ne peut donc être imputée à la fracture.

La constance d'une fissure plus ou moins étendue du fragment inférieur dans les fractures en V ou en coin, et sur laquelle M. Gosselin a eu le mérite d'attirer l'attention des chirurgiens, ne me paraît pas se présenter toujours avec les mêmes caratères anatomo-pathologiques, et comme elle est une complication grave de ces fractures au point de vue du diagnostic, il n'est peut-être pas sans intérêt de l'étudier avec soin, car tout ne me paraît pas encore dit sur cette question. Sans vouloir assigner de limites aux variétés que l'on pourra reconnaître, je crois, pour le moment, pouvoir en distinguer de deux espèces, dont chacune d'elle me paraît résulter d'une cause différente.

Dans une première variété de fissure, à laquelle appartient celle que vous a présentée M. Coulon, et à laquelle se rapporte aussi la

pièce déjà citée et déposée par M. Chassaignac dans le musée Dupuytren, la solution de continuité part du sommet du V creux du fragment inférieur; elle ne me paraît point produite par le V supérieur agissant en forme de coin; mais, comme je l'ai dit précédemment, elle est une continuation de la fracture supérieure qui, se décomposant à ce niveau, aurait brisé l'os dans toute son épaisseur. Dans cette espèce, le fragment supérieur n'ayant aucune action sur la production de la fissure, il n'existe point de contusion du fragment inférieur de broiement de la moelle, et la fracture ne se trouve tout simplement compliquée que d'une fissure variable en étendue, mais qui, comme ici, peut s'étendre jusqu'à l'articulation et est par ce seul fait plus grave.

Dans la seconde forme de fissure des fractures en V la solution de continuité fissuraire, au lieu de partir de l'angle même du V inférieur, part d'un tout autre point; il est évident qu'elle n'est plus la continuation de la fracture complète, mais qu'elle résulte de l'action du fragment supérieur qui a agi à la manière d'un coin. Dans ce cas, on comprend que la contusion médullaire en soit la conséquence, et que, s'ajoutant à l'inflammation traumatique, elle pourra déterminer une ostéo-myélite dont les conséquences pourront être des plus graves. C'est cette variété que me paraît avoir plus spécialement observée M. Gosselin.

Cette distinction, que je cherche à établir ici, résulte des faits que j'ai observés; ils ne sont pas encore assez nombreux pour me permettre d'en tirer des conclusions plus rigoureuses; mais ils me paraissent suffisants pour attirer l'attention des observateurs. Peut-être un jour pourront-ils expliquer certaines divergences d'opinion qui ont eu lieu au sein de la Société de chirurgie entre M. Gosselin et quelques autres membres.

L'observation de M. Coulon touche, comme vous le voyez, à une des questions chirurgicales du plus haut intérêt au point de vue thérapeutique, car outre la gravité attribuée par M. Gosselin aux fractures en V, elle nous montre pour celles du tiers inférieur du tibia la possibilité d'une fracture esquilleuse articulaire que je crois fréquente dans cette variété de fracture. Je reprocherai seulement à M. Coulon de ne pas nous avoir dit dans son observation si cette fracture avait été constatée pendant la vie; c'est une lacune regrettable, et je crois que chaque fois que sur le vivant nous aurons

une fracture supposée analogue à celle qui nous a été présentée ici, nous devrons nous enquérir de l'état de l'articulation tibio-tarsienne. L'appréciation de l'état des articulations environnant les fractures a toujours malheureusement jusqu'à ce jour été trop négligée, et les faits de fractures communiquant avec l'articulation ayant été souvent constatés dans ces dernières années devront fixer l'attention des chirurgiens.

---

HERNIE OMBILICALE ENFLAMMÉE, GANGRENÉE; ABCÈS STERCORAL. ANUS CONTRE NATURE. MORT. AUTOPSIE. — 1° *Pièces propres à la hernie.*— 2° *Corps fibreux de l'utérus. Kystes tubo-ovariens.*— Observation par M. JULES SIMON, interne des hôpitaux.

Le 16 octobre 1857, Br..... (Catherine), âgée de quarante ans, marchande des quatre saisons, entre à l'hôpital Saint-Louis, salle Saint-Thomas, n° 61 (service de M. le professeur Denonvilliers, suppléé par M. A. Guérin).

Cette femme se plaint de douleurs vives partant d'une tumeur inflammatoire siégeant au niveau de la région ombilicale.

Voici les antécédents de cette malade: Il y a sept ans, en se lavant dans un bain, elle s'enleva d'un coup d'ongle le centre de l'ombilic, quelques gouttes de sang s'écoulèrent de cette plaie, dont la cicatrisation fut lente, et quinze jours après cet accident la malade vit naître à ce point une petite tumeur du volume d'un pois. Elle n'en prit aucun souci, et ne porta pas de bandage. Cette tumeur atteignit en peu de temps le volume d'une petite orange.

Les digestions, à partir de ce moment, furent accompagnées de fortes coliques, toujours exagérées à l'époque des règles. L'état général n'en souffrait pas.

Au bout de cinq ans, la tumeur, jusqu'alors indolente, devint très sensible à la pression. Sa réduction, facile jusqu'à cette époque, devint pénible et très douloureuse. Les digestions furent suivies de douleurs plus intenses, et à chaque période menstruelle la malade était prise de nausées et de vomissements bilieux. Les règles ne duraient qu'un jour, au bout de ce temps tout rentrait dans l'ordre. Jamais pourtant la malade ne suspendit son travail, sauf au moment des règles et des vomissements.

Il y a deux mois, la malade constata en haut et à gauche de l'ombilic une tumeur dont elle ignorait le début. Cette grosseur, qui avait déjà atteint le volume d'une pomme, était irréductible, et devenait le siége des douleurs et des coliques primitivement ressenties dans la hernie ombilicale. Cette femme ne porta point de bandage, fut affectée des mêmes troubles fonctionnels, et n'en continua pas moins sa pénible profession. L'appétit était excellent. La malade ne se plaignait que de ses coliques et d'une constipation opiniâtre, qui ne cédait jamais qu'à des lavements répétés. Pas de pertes sanguines. Bien réglée. Les règles durent un jour. N'a pas eu d'enfants.

Le 12 octobre, après avoir travaillé toute la nuit, elle mange une grande quantité de haricots, et est bientôt prise de coliques atroces qui ne lui permettent plus de retourner à son domicile (1). Puis surviennent des nausées, des vomissements d'aliments et de bile, très amers, rendant infecte la bouche de la malade, sans avoir toutefois l'odeur de matières stercorales. Ces vomissements continuent toute la journée du 12. De temps en temps apparaissent des frissons erratiques. Pas de selles.

Le 13 octobre, on la porte chez elle, à la Villette, où elle prend trois lavements, qui provoquent des selles dures, noires comme de l'encre. Les vomissements continuent. Les matières vomies ont une odeur détestable. Le 14 et le 15, même état. Depuis le 12 jusqu'au 16 octobre, la hernie située près de l'ombilic devient plus volumineuse, dure, chaude, rouge, un peu œdématiée plus tard; elle devient le siége de douleurs très vives, avec sensation de tiraillements par tout le ventre, au point d'empêcher la malade de goûter un seul instant de repos. Tous les soirs un mouvement fébrile se déclarait et exaspérait encore l'anxiété à laquelle la malade était en proie.

Le 16 octobre 1857, elle se fait apporter à l'hôpital Saint-Louis.

Son ventre présente en haut et à gauche de l'ombilic une tumeur très volumineuse large de 15 centimètres, à base diffuse, à sommet aplati, d'un rouge luisant, sans lisérés au pourtour, très

(1) La malade s'est toujours refusée à avouer qu'elle eût reçu des coups sur sa hernie. Pourtant, des agents de police nous ont assuré que son mari la frappait habituellement, et, le jour où elle fut prise de ces accidents, son mari lui donna un coup de pied dans le ventre.

chaude, conservant l'empreinte du doigt, et fluctuante profondément. L'ombilic a lui-même le volume d'une petite orange. Cette tumeur inflammatoire est excessivement douloureuse, et la moindre pression arrache à la malade des cris aigus. Le reste du ventre est peu sensible et sans rénitence. Les vomissements continuent : les matières vomies sont jaunâtres, d'une odeur insupportable. Pas de selles. Pouls petit, à 80. Grande anxiété, agitation dans le lit. Cette femme est d'un embonpoint considérable, forte, colorée. (Prescription : 90 sangsues sont appliquées en deux fois sur la tumeur. Cataplasmes Onctions mercurielles. Calomel, 0,30.)

Le 17, aucune amélioration.

M. Alphonse Guérin, chirurgien à Saint-Louis par intérim, se décida à inciser cette tumeur couche par couche. A 5 millimètres de la peau, le bistouri entre dans une cavité d'où s'échappent avec bruit et gargouillement des gaz intestinaux, des matières fécales solides et liquides. M. A. Guérin donne à cette plaie 3 centimètres dans le sens vertical, et le doigt peut constater un grand abcès stercoral. On reconnaît à travers la plaie une anse d'intestin qui s'applique sur sa lumière de façon à l'obstruer.

Presque instantanément la malade éprouve un soulagement notable, les douleurs se dissipent. Les vomissements, qui n'avaient pas cessé, sont arrêtés. Le pouls devient plus calme. Pas de selles. (Cataplasmes souvent renouvelés. Deux lavements.)

Le soir, la tumeur, moins rouge, moins douloureuse, s'affaisse. Les matières fécales, jaunâtres, bien liées, s'écoulent librement. Pas de vomissements, pas de selles. Pouls à 80. Encore un peu d'angoisse, d'agitation. (Cataplasmes. Potion morphinée. Deux lavements.)

Le 18, calme profond, bonne nuit. Pas de fièvre.

Les bords de la plaie sont gangrenés, et les eschares en se détachant l'augmentent et la rendent irrégulière. La tumeur ne conserve plus ses caractères inflammatoires que vers la partie inférieure. Pas de vomissements, pas de selles. (Même pansement. Potion opiacée.)

Du 18 au 20, la gangrène détruit encore les bords de la plaie, de façon à mettre l'abcès stercoral à ciel ouvert. Au centre de cet abcès se voit une tumeur rouge fongueuse, molle, donnant la sensation de fluctuation. Elle est entourée en haut par une rigole

profonde demi-circulaire, d'où s'écoulent en abondance des matières fécales assez bien liées. En bas, cette protubérance touche à la saillie ombilicale. Pas de vomissements, pas de selles, pas de fièvre. L'appétit commence à revenir. Sommeil chaque nuit. (Pansement simple : eau chlorurée. Potion calmante. Bouillons, potages )

Du 20 au 26 octobre, l'ouverture de l'abcès s'étend encore, grâce à la marche de la gangrène, mais tous les points abandonnés par elle deviennent bientôt rouges, vermeils, et couverts de bourgeons charnus. Si bien que le 27 octobre toutes les eschares sont tombées, et qu'il ne reste plus qu'une énorme surface ulcérée, où se voient de mieux en mieux : au centre, la saillie fongueuse ; vers le haut, une rigole profonde; et, en bas, à la limite de l'abcès, l'ombilic. Le pourtour de l'abcès est formé par des bords très saillants, rouges, violacés, excoriés par le contact permanent des matières fécales. Celles-ci continuent toujours de s'écouler en assez grande quantité. Elles conservent leur consistance et leur homogénéité. Le 22 octobre, on y a reconnu des débris d'anses intestinales. Pas de vomissements. Appétit prononcé. Pas de fièvre Calme parfait. Pas de selles par le rectum. (Une côtelette. Bouillon. Pansement simple : eau chlorurée souvent renouvelée. On couvre les bords excoriés d'une couche de collodium. Deux lavements tous les jours.)

6 novembre. Jusqu'à ce jour, toute la surface mise à nu, les bords et le fond de l'abcès stercoral, se sont couverts de gros bourgeons charnus qui tendent de jour en jour à combler cette énorme cavité et à rallier la tumeur centrale aux bords de l'abcès. Les matières fécales sont bien liées, beaucoup moins odorantes. L'appétit se maintient. Pas de fièvre, pas de selles, pas de douleurs. (Même pansement. Même régime.)

Le 7 novembre, la malade perd l'appétit, se plaint de coliques sourdes au niveau de la plaie. Les bourgeons charnus s'affaissent, forment une surface plate, luisante, grise. Les matières fécales s'écoulent en petite quantité. La malade se plaint d'envies de vomir. Pas de vomissements, pas de selles, pas de frissons. Les conjonctives et la face sont jaunâtres, de teinte ictérique. Abattement assez prononcé. (Même pansement.)

Du 7 au 11 novembre, la malade semble sous l'influence de l'infection putride. Elle refuse toute alimentation, est très affaiblie;

son teint est jaune; sa langue est blanche, la bouche mauvaise. Les nausées ont toujours persisté, sans être suivies de vomissements.

La malade souffre beaucoup de ses coliques sourdes. Le ventre n'est point tendu, ni rénitent, ni très douloureux à la pression. Les bords de la plaie restent pâles, luisants et grisâtres. Quelques crampes apparaissent dans les membres, la voix s'éteint, la respiration devient précipitée, et la malade meurt sans agitation, sans délire, ni sans frisson préalable. L'embonpoint de la malade est aussi considérable que le premier jour.

Le 12, *autopsie*.

La première chose qui frappe c'est cette immense anfractuosité, vestige de l'abcès stercoral, dont le pourtour est de 25 à 30 centimètres d'étendue. Sa forme est semi-lunaire; ses bords taillés à pic, hauts de 3 à 4 centimètres. Le tout est tapissé par une sorte de membrane muqueuse. Dans la partie centrale, un peu en bas, se trouve cette saillie molle, fongueuse, que nous avons décrite dans l'observation.

En examinant la paroi abdominale du côté du péritoine, on trouve deux bouts d'intestin engagés avec une grande quantité de mésentère, et un peu d'épiploon dans un anneau fibreux de la paroi abdominale antérieure. Cet anneau est au-dessus de l'ombilic, dont il est séparé de 3 à 4 centimètres, large comme une pièce de 2 francs, et de structure fibreuse. Le péritoine se plisse à son pourtour pour se porter au dehors. Le bout supérieur est distendu par des matières fécales grisâtres; le bout inférieur est très petit et pâle. Le bout supérieur pénètre en droite ligne à travers les parois abdominales. Le bout inférieur atteint le sac herniaire en décrivant des flexuosités jusque dans la cavité herniaire. Le bout supérieur est à 3 millimètres et demi du duodénum. L'anse herniée appartient donc à la dernière moitié de l'intestin grêle, ce qui rend compte de l'embonpoint de la malade jusqu'aux derniers moments.

Quand on coupe l'anneau fibreux qui donne passage à ces deux bouts d'intestin, on voit qu'ils viennent s'ouvrir à l'extrémité droite de l'abcès, sur le côté latéral droit de la tumeur centrale.

Ils sont séparés l'un de l'autre par une large portion de mésentère qui, en s'étalant en éventail, constitue cette saillie extérieure sur laquelle nous n'avions aucune donnée certaine. Une grande

quantité d'intestin est donc tombée en gangrène. Ces deux bouts d'intestin, parallèles l'un à l'autre, sont coupés dans toute leur épaisseur. Leur orifice béant est soudé à la tumeur mésentérique, et leur muqueuse se continue avec une membrane qui tapisse l'abcès et recouvre cette tumeur. A côté du mésentère se trouvait engagée une petite quantité d'épiploon.

A travers l'orifice ombilical, une petite portion d'épiploon conduit dans une cavité cloisonnée en deux et ayant des parois constituées par de la graisse. Ce sont des hernies graisseuses et épiploïques. Le péritoine tapisse ces cavités. Il n'existe pas trace de péritonite Pas d'abcès métastiques. Le bout supérieur est grisâtre à une certaine distance de la hernie. Pas de lésions pour expliquer la mort, ni dans le poumon, le foie, la rate, les reins, etc. Cette femme est donc morte d'infection putride due à une vaste surface bourgeonnante en contact incessant avec des gaz et des matières fécales.

De toute cette observation, il faut, je crois, conclure :

1° Qu'il est indispensable de porter des bandages méthodiquement appliqués pour éviter l'inflammation et la gangrène des parties herniées, entre autres accidents;

2° Que les anus contre nature, avec de grands abcès stercoraux, sont d'une gravité extrême ;

3° Que, dans le cas actuel, il eût été à peu près impossible de guérir cet anus contre nature, et qu'en somme cette observation offre un intérêt réel, puisqu'elle a trait à un abcès stercoral des parois abdominales antérieures, et que, dans l'anus contre nature, les deux bouts d'intestin étaient bien isolés, coupés dans tout leur diamètre.

En examinant le ventre, nous le trouvons rempli par l'utérus offrant le volume d'une matrice distendue par un fœtus de cinq mois. Çà et là nous rencontrons sur toute la surface de l'utérus une foule de petites tumeurs, depuis le volume d'une lentille jusqu'au volume d'une grosse pomme. Ces tumeurs, que M. Robin a trouvées de nature fibreuse, sont dures, jaunâtres, élastiques. On les isole facilement des fibres utérines au milieu desquelles elles sont comme enchâssées. L'une d'elles offre la consistance du bois, est du volume du poing d'un adulte, bosselée, mamelonnée, pédiculée très nettement par une sorte de lien du volume du doigt, qui

la rattache au fond de l'utérus. Sa coupe, faite avec la scie, offre l'aspect des tumeurs fibreuses ossifiées. Ce sont des produits calcaires déposés en trames aréolaires qui cloisonnent cette tumeur primitivement fibreuse ; dans ces mailles crétacées se voit une substance jaune, dure, homogène.

Voilà pour les tumeurs situées à l'extérieur. Par une dissection très facile, on trouve dans cet utérus énorme, d'abord les fibres aussi nombreuses que dans un utérus à terme, et, dans leur interstice, les mêmes tumeurs fibreuses à toute époque de développement. Deux d'entre elles ont atteint le volume d'un œuf de dinde. Elles sont situées, l'une en avant et en haut, l'autre en avant, en bas et à gauche, toutes deux dans l'épaisseur de la paroi antérieure de l'utérus. La coupe de la première offre l'aspect d'une foule de tout petits corps fibreux adossés l'un à l'autre. En un point on trouve un kyste contenant un liquide onctueux jaunâtre filant. Les autres tumeurs offrent une coupe homogène ; elles sont blanc jaunâtre et de teinte et de consistance du cartilage articulaire.

La cavité utérine, couverte par la paroi postérieure, est haute de 18 à 20 centimètres, large de 2 à 3 en bas, de 4 à 5 au niveau des trompes. Sa forme est celle d'un s italique. C'est la saillie de deux tumeurs fibreuses qui lui donne cette configuration. Dans le haut, elle est triangulaire, et aux deux angles latéraux s'ouvrent les trompes. Au-dessous de la trompe droite, une tumeur fibreuse soulève la muqueuse, de façon à offrir dans la cavité utérine le volume d'une petite orange. Quelques points de sa surface sont ulcérés.

La cavité utérine est tapissée par une muqueuse rouge enduite d'un liquide brun et assez épais.

Ainsi, on voit dans cette pièce des tumeurs à l'extérieur de l'utérus, pédiculisées ou non ; dans l'interstice de ses fibres, très hypertrophiées, et dans la cavité utérine, les unes petites, les autres très volumineuses ; les unes dures, les autres ramollies ; kystiques ; l'une d'elles offrant des dépôts calcaires ; les unes très bien enveloppées, les autres pouvant tomber, soit dans le péritoine, soit dans la cavité utérine.

En arrière se trouvent deux tumeurs lobulées à la place de la trompe et de l'ovaire. Les deux ovaires sont remplacés par deux

kystes à parois minces du volume d'un œuf de poule, contenant un liquide couleur chocolat et épais. A l'extrémité des deux ovaires on voit naître un corps allongé, sinueux, longeant le bord de l'ovaire, comme l'épididyme longe le testicule, se prolongeant jusqu'à l'utérus en s'amincissant. Ce corps est un kyste à paroi mince, s'ouvrant d'une part dans l'ovaire, de l'autre dans l'utérus. Il est constitué par la trompe et le pavillon. On refoule facilement le liquide du kyste ovarien dans la trompe et de celle-ci dans la cavité utérine. Que se passait-il à l'époque des règles?

Le rectum est aplati par l'utérus, et sa compression explique la constipation habituelle de la malade.

On doit remarquer que la malade n'avait jamais été alitée avant ses accidents herniaires.

---

*Extraits du rapport de M.* FOUCHER *sur l'observation précédente.*

En examinant la pièce de la hernie ombilicale par sa face péritonéale, on voit que deux bouts d'intestin s'engagent à 3 centimètres au-dessus de l'anneau ombilical et par une ouverture de plus de 2 centimètres de diamètre. On retrouve les orifices des deux bouts de l'intestin au fond de l'abcès stercoral et séparés l'un de l'autre par toute l'épaisseur de la saillie médiane. Une dissection attentive démontre que l'anse intestinale n'a pas été détruite dans tout son calibre; la portion convexe seule a subi la mortification et a disparu dans l'étendue de 5 à 6 centimètres; et il est facile de s'assurer que le bord mésentérique de l'intestin étalé sur la saillie médiane maintient la continuité des deux bouts. Cette portion restante de l'intestin se continue par ses bords coupés irrégulièrement, avec la pseudo-muqueuse qui tapisse le foyer.

Cette disposition, qui avait en partie échappé au présentateur, nous paraît importante, en ce sens qu'elle indique que la mortification peut détruire une portion considérable de la paroi intestinale sans porter sur tout son calibre, et montre bien qu'alors la perte de substance est bien le fait d'une véritable gangrène. Cette circonstance eût été certainement favorable à la guérison, si tant d'autres n'étaient venues la rendre sinon impossible, du moins extrêmement peu probable. Vous trouverez en outre, dans le fait

observé par M. Simon, un exemple de gangrène herniaire sous l'influence de la seule inflammation, suite de contusion, car il n'y avait dans ce cas aucun étranglement intestinal. Ces faits de gangrène intestinale par phlegmasie doivent être notés avec soin, car ils sont rares. Cette observation offre en outre un exemple d'anus contre nature dont la position s'éloigne de celle qu'offre le plus souvent ce genre de lésions : ainsi, le volume du mésentère et de l'épiploon interposés entre les deux bouts n'a pas permis à ceux-ci de se rapprocher.

---

*Ont été nommés membres adjoints :*

MM. Ball, Témoin, Garnier, Fauvel.

---

## XXXIII^e ANNÉE. — MARS 1859.

SOMMAIRE :

EXTRAITS DES PROCÈS-VERBAUX. — 1. Abcès de la fosse iliaque. — 2. Anévrysme de la crosse de l'aorte. — 3. Tumeur du voile du palais (hypertrophie papillaire de la luette). — 4. Calculs rénaux. — 5. Tumeur fibro-plastique de la région lombaire. — 6. Trois exemples de diphthérite propagée à l'œsophage. — 7. Kyste hydatique du foie. — 8. Néphrite albumineuse aiguë. — 9. Perforation considérable de l'estomac, cicatrisée aux dépens du foie. — 10. Tumeurs épithéliales et vasculaires de la main.

OBSERVATIONS. — Ictère malin coïncidant avec des chancres des petites lèvres. — Ramollissements bilieux aigus du foie, par M. Second Féréol.

Exostose éburnée des fosses nasales et de l'orbite, par M. Paul. — Rapport par M. Dolbeau.

Tumeur mélanique de l'aisselle, par M. Fauvel.

### PRÉSIDENCE DE M. CRUVEILHIER.

1. M. *Garnier* montre à la Société un *abcès de la fosse iliaque gauche* chez une femme accouchée il y a quatre mois. L'accouchement fut laborieux et nécessita l'emploi du forceps. Quelques jours après, on vit survenir des symptômes d'une inflammation du petit bassin. Au bout de quinze jours, malgré le traitement employé, un abcès se fit jour dans le vagin et donna issue à une quantité de pus considérable. L'ouverture de cet abcès, qui, depuis ce temps, est constamment restée fistuleuse, se voyait à la partie supérieure et gauche du vagin.

La malade a succombé à la fièvre hectique, accompagnant la suppuration séreuse et fétide qui se faisait jour dans le vagin.

L'autopsie, pratiquée vingt-quatre heures après la mort, a montré un énorme abcès de la fosse iliaque gauche s'étendant en haut jusqu'aux attaches du diaphragme, en dedans jusqu'à la colonne vertébrale.

Sa paroi antérieure est formée par le tissu cellulaire sous-péritonéal épaissi et ayant refoulé au-devant de lui le côlon descendant à l'S iliaque, ainsi que le rein ; sa paroi postérieure est formée par le psoas iliaque, le carré lombaire et plus en dehors, le transverse. La crête iliaque, doublée du périoste épaissi, forme également une partie de la paroi postérieure du foyer. Un prolongement de ce foyer accompagne de 1 ou 2 centimètres le ligament rond dans le canal inguinal. Enfin l'ouverture vaginale se fait à l'union du corps et sur le col utérin, sur la partie latérale gauche. Cette ouverture livre passage au petit doigt.

Utérus, ovaires : sains sans adhérences.

La cavité de l'abcès contient du pus non louable ; au milieu, un caillot grisâtre de pus concret.

---

3. M. *Fauvel* présente un *anévrysme de la crosse de l'aorte méconnu pendant la vie*. Il donne sur ce fait les détails suivants :

L.... (Jean), émailleur, âgé de cinquante-deux ans, entre le 2 février 1858 à l'hôpital Lariboisière, salle Saint-Landry, 34.

Il présente une dyspnée considérable, et l'on entend à distance des râles nombreux et bruyants. L'auscultation de la poitrine dénote une bronchite générale, avec emphysème pulmonaire. Seulement on remarque aux sommets des poumons, et surtout à droite, un souffle intense et comme caverneux ; et le crachoir est rempli d'une expectoration de crachats mucoso-purulents. Aussi recherche-t-on dans les antécédents du malade pour trouver les indices d'une diathèse tuberculeuse. Le malade raconte seulement qu'il a souvent été enrhumé, et que le début de ses bronchites remonte à 1829, époque à laquelle il était marin. Sa santé était, du reste, ordinairement assez bonne.

Depuis quinze à dix-huit mois, cependant, il est réellement souffrant et sujet à des *étouffements*.

Le début de son affection nouvelle remonte à quatre ou cinq jours, et il a ressenti à la fois des frissons et une dyspnée insolite.

Le pouls est petit et fréquent, et on ausculte inutilement la rérégion du cœur, à cause des râles de toute sorte qui vibrent dans toute la poitrine.

Un vomitif (ipéca, 1gr,50 ; tartre stibié, 0gr,05) prescrit à la

visite du soir amène quelque soulagement, et pourtant le malade dort à peine quelques instants dans la nuit.

Le lendemain, 3 février, nouveau vomitif, qui ne produit que trois ou quatre selles diarrhéiques. Le malade est toujours dans une grande anxiété. Cependant il trouve à certains moments un peu de repos, et prend avec plaisir quelques aliments.

La nuit du 4 février est très pénible; le malade passe à peu près tout ce temps dans un fauteuil, et le 5 février, à sept heures du matin, après avoir pris une petite soupe, il meurt presque subitement.

A l'*autopsie*, le 6 février, on trouve les lésions suivantes :

La première chose qui frappe l'œil à l'ouverture du thorax c'est la sortie d'un liquide séro-purulent très abondant qui s'écoule d'une ouverture accidentelle qu'on a faite au péricarde.

En même temps on remarque en haut et à droite une tumeur volumineuse qui repose sur la crosse même de l'aorte.

La partie antérieure du poumon s'affaisse et revient sur elle-même, cependant il y a des portions tout à fait emphysémateuses.

Le péricarde est fendu dans toute son étendue, et présente les lésions les plus tranchées d'une inflammation récente.

On incise l'aorte à sa sortie du cœur, et on y trouve un caillot récent qui fait suite à un caillot cardiaque et se prolonge assez haut à l'intérieur et à gauche d'une autre concrétion fibreuse qui double les parois d'une vaste poche anévrysmatique, en rapport avec le sternum et le tronc brachio-veineux céphalique gauche par sa partie antérieure.

Cette poche s'est formée à droite du tronc brachio-céphalique artériel et des carotides; ces artères en sont tout à fait indépendantes.

La paroi postérieure de l'anévrysme repose sur la trachée, qui est notablement aplatie, et dont l'élasticité a beaucoup diminué. Il y a là véritablement un rétrécissement du tube aérien qui explique assez bien le souffle entendu aux sommets des poumons, et surtout à droite.

Les parois de l'anévrysme sont formée par un tissu cellulaire condensé et infiltré de lymphe plastique.

L'aorte, fendue depuis le cœur jusque vers le milieu du thorax, présente de l'épaississement et une couleur jaune très prononcée.

D'autres altérations variées, et notamment des plaques athéromateuses, existent en grand nombre jusqu'au niveau de la division des bronches.

La surface externe de l'aorte est très injectée, et on y trouve çà et là de véritables petits foyers ecchymotiques.

La cavité de l'anévrysme est tapissée dans toute sa surface par un caillot bien organisé, composé de couches concentriques, et dont l'aspect rappelle assez bien la disposition du feuillet de l'estomac des ruminants.

Le cœur est petit, cependant les parois du ventricule gauche sont très hypertrophiées.

---

3. M. *Verneuil* présente *une tumeur du voile du palais*. Une jeune fille, habituellement bien portante, a été prise il y a quatre ou cinq jours des symptômes de la grippe qui règne actuellement sous forme épidémique à Paris. Après un peu de courbature et de fièvre elle a eu une légère angine qui s'est promptement dissipée sous l'influence d'un vomitif, suivi de quelques légers narcotiques. Mais la toux qui avait accompagné les autres symptômes, et ne paraît pas avoir existé antérieurement, persista avec une ténacité extrême, étant sèche, continue, et présentant beaucoup des caractères de cette petite toux nerveuse si fréquente chez certaines femmes. A l'examen de la gorge, on ne voyait aucune rougeur, nulle trace d'inflammation; mais on apercevait une petite tumeur blanchâtre allongée, piriforme, à grosse extrémité libre et à pédicule très grêle ayant environ 3 centimètres de longueur. Cette tumeur s'insérait, par son pédicule, sur le bord libre du voile du palais, immédiatement entre la luette et le pilier antérieur. Elle reposait par son extrémité libre sur la base de la langue, non loin de l'épiglotte, et y exerçait sans doute une titillation désagréable analogue à celle que produit, par exemple, la luette hypertrophiée. Ce doit donc être sa présence qui a déterminé la toux sèche dont il vient d'être parlé. Cette tumeur a été facilement enlevée; elle présente tout à fait l'aspect d'une glande en grappe. Elle est composée d'une grande quantité de petites éminences visibles à l'œil nu pour la plupart, et qui ont un volume variable de 1/8e à 1/3 de millimètre de diamètre; elles sont régulières, arrondies, hémisphériques et

sessiles, ou légèrement pédiculées; elles s'insèrent sur une partie centrale assez épaisse et qui fait suite au pédicule. Celui-ci, long de plus de 1 centimètre 1/2, n'est point recouvert d'éminences comme la partie inférieure : il est mou, extensible, cylindrique, épais de 2 millimètres, plus étroit à sa partie moyenne qu'à son insertion supérieure et vers le point où il se continue avec la partie renflée. La muqueuse qui le recouvre est assez colorée; cependant la section a fourni à peine deux ou trois gouttes de sang.

La partie renflée est plus pâle, on en détache facilement par le raclage quelques-unes des saillies précitées. L'examen microscopique révèle sans peine la structure de ces dernières; il s'agit de papilles très hypertrophiées. Chaque petit lobule visible à l'œil nu est composé de trois à cinq végétations secondaires d'une même papille, car elles ont un pédicule commun. Ces divisions sont arrondies, cylindriques, et paraissent composées de deux parties, l'une superficielle, constituée par une couche épaisse d'épithélium pavimenteux stratifié. On pourrait évaluer de douze à vingt-cinq le nombre des couches superposées. Ces cellules sont épaisses, larges, polygonales, munies d'un noyau central petit, sans nucléole; elles adhèrent fortement les unes aux autres; elles ont tout à fait les caractères de l'épithélium normal de la bouche. Le centre de la papille est occupé par une substance transparente parsemée de fibres délicates de tissu cellulaire qui se continue avec celui du centre de la tumeur. On y remarque surtout des capillaires très volumineuses qui se terminent près de la couche épithéliale en formant des anses un peu variqueuses très élégantes.

Le pédicule recouvert par la muqueuse amincie renferme des vaisseaux et des faisceaux de tissu cellulaire. On n'a trouvé nulle part ni nerfs ni glandes.

En résumé, il s'agit d'une hypertrophie papillaire pédiculée.

M. *Second-Feréol :* M. Guéneau de Mussy a décrit des tumeurs semblables dans son *Traité de l'angine glanduleuse;* il en a même fait représenter une qui a beaucoup de rapport avec celle de M. Verneuil. Pour lui, elles seraient le résultat d'une hypertrophie glandulaire. M. Feréol ne croit pas qu'une semblable tumeur ait eu le temps de se développer depuis l'époque indiquée par M. Verneuil comme début des accidents. Très probablement elle existait déjà,

mais sa présence ne sera devenue gênante que sous l'influence de la légère phlegmasie qui s'est manifestée dans son voisinage.

M. *Gallard* ne sait si une toux plus ou moins analogue à celle qui s'est manifestée dans ce cas se présente habituellement lorsqu'il y a hypertrophie de la luette; mais il existe alors un autre symptôme plus caractéristique et qui consiste en des mouvements répétés de déglutition. Ces mouvements de déglutition ne tardent pas à amener une certaine sécheresse avec ardeur dans l'arrière-gorge, et les malades, trompés par cette sensation spéciale, se plaignent alors d'une angine dont le médecin ne trouve aucune trace à l'inspection du pharynx.

M. *Foville* a rencontré, avec les mouvements de déglutition dont il vient d'être parlé, la toux signalée par M. Verneuil : c'était chez un jeune homme à qui il a pratiqué la section de la luette hypertrophiée. Ce sujet avait, en outre, des vomissements fréquents après ses repas. Tout a disparu depuis l'opération.

M. *Cruveilhier* insiste pour qu'il soit bien établi que dans tous ces cas d'hypertrophie de la luette on ne doit pas, comme l'ont fait certaines personnes, attribuer le développement des accidents à l'introduction de l'extrémité de la luette dans l'ouverture supérieure du larynx, car cette pénétration est matériellement impossible. Il y a là tout simplement une action réflexe, résultat de l'excitation anormale produite par la luette hypertrophiée sur la base de la langue et peut-être de l'épiglotte.

M. *Verneuil*, après avoir examiné le dessin donné par M. Guéneau de Mussy, conclut à l'identité de la lésion qui y est représentée avec celle qu'il a mise sous les yeux de la Société ; cependant dans la pièce de M. Guéneau de Mussy, il y avait, suivant M. Robin, des papilles et des glandules hypertrophiées, tandis que dans celle de M. Verneuil il n'y a rien que des papilles. La toux que présentait la malade a disparu dès le lendemain de l'opération, et maintenant il n'existe plus aucune espèce d'accidents.

---

M. *Coulon* présente :

1. *a*. Un rein gauche contenant des *calculs dans les calices et les bassinets*. L'individu auquel ce rein appartenait ayant présenté pendant la vie la teinte jaune cachectique avec des hématuries, on avait diagnostiqué un cancer du rein.

Cet homme s'est toujours bien porté jusque il y a environ trois ans. A cette époque, il a commencé à ressentir quelques douleurs de reins du côté gauche. Ces douleurs étaient plutôt sourdes qu'aiguës ; elles ne ressemblaient en rien à celles que l'on observe dans les coliques néphrétiques.

Lors de son entrée à l'hôpital, le malade raconte que les douleurs sont plus fréquentes depuis plusieurs mois, et qu'elles sont aussi un peu plus aiguës. La percussion ne fournit aucun renseignement ; les urines sont troubles, elles laissent déposer du pus, mais pas de graviers.

Il n'y a pas de fièvre, pas de frissons.

Le malade a beaucoup maigri depuis un an ; ses yeux sont excavés, ses traits tirés, sa peau offre une teinte jaunâtre, terreuse.

L'amaigrissement, la coloration jaune de la peau, les douleurs de rein et l'altération de l'urine font diagnostiquer un cancer.

Régime tonique.

Le malade ne tarde pas à perdre l'appétit, à devenir de plus en plus faible, et, le 10 février 1858, il succombe dans le dernier degré de marasme.

A l'autopsie, on trouve le rein gauche trois fois plus volumineux que celui du côté opposé. Par le toucher on sent que ce rein présente en certains points une fluctuation évidente et en d'autres points une dureté pierreuse. Le rein est ouvert par son bord concave; il s'écoule une grande quantité de pus. Les calices sont très visibles; leur ouverture est agrandie : ils renferment des concrétions calcaires. Ces concrétions calcaires sont assez volumineuses; plusieurs égalent le volume d'un œuf de poule ; elles sont remarquables par leur forme; elles envoient des prolongements qui font saillie à l'orifice des calices. L'analyse chimique de ces calculs n'a pas été faite.

M. *Verneuil* profite de cette communication pour faire remarquer de combien peu de valeur est ce signe de la teinte cachec-

tique auquel on a pourtant attaché une si grande importance. Il se retrouve chez tous les individus faibles et anémiés et doit être considéré comme n'ayant de valeur réelle qu'au point de vue du pronostic, car il indique un état fâcheux de débilitation de toutes les forces de l'économie; mais il n'a aucune signification diagnostique

---

5. b. *Une tumeur de la région lombaire.*

Le 20 février 1858 est entrée à l'hôpital Lariboisière une femme âgée de soixante-deux ans.

Elle est d'un tempérament lymphatique, mais d'une assez bonne constitution. Menstruée pour la première fois à dix-sept ans, elle a toujours été bien réglée. Depuis l'âge de quarante-quatre ans, ses règles ont cessé de venir. Personne dans sa famille n'a eu de tumeur.

Il y a environ un an, cette malade a ressenti des douleurs dans la région lombaire gauche; elle a fait examiner l'endroit douloureux par une de ses amies, qui n'a vu aucune tumeur.

Il y a quatre mois seulement, la malade s'est aperçue qu'elle avait à la région lombaire gauche, tout près de la colonne vertébrale, une tumeur grosse comme une noix. Cette tumeur a pris un accroissement rapide, et la malade est entrée à l'hôpital Lariboisière pour se faire opérer par M. Chassaignac.

Lors de l'entrée de la malade à l'hôpital, on constate que la tumeur a le volume d'une tête de nouveau-né; la peau qui la recouvre ne présente aucun changement dans sa couleur et n'adhère pas à la tumeur; toutefois, la tumeur est peu mobile et paraît adhérer aux parties profondes. Cette tumeur est arrondie, ne présente aucune bosselure; elle est dure, résistante, et fait éprouver des douleurs de temps à autre; elle gêne plutôt par son poids que par les douleurs dont elle est la cause.

Le 22 février, M. Chassaignac l'enlève avec le bistouri; l'opération se termine sans qu'il survienne le moindre accident. La tumeur ne présentait pas une grande adhérence avec les parties environnantes; aussi fut-il très facile de l'énucléer.

A la coupe la tumeur offre un tissu blanc grisâtre, rénitent; dans ce tissu on voit à l'œil nu un grand nombre de granulations graisseuses.

Au microscope il paraît y avoir des nucléoles et des cellules encéphaloïdes, et deux chirurgiens qui l'ont examinée seulement à l'œil nu ont cru pouvoir affirmer que c'était là du tissu cancéreux.

M. *Houël*, d'après l'aspect de la tumeur à l'œil nu et ce qui a été dit de ses connexions, ne la croit pas de nature cancéreuse. Jamais on n'a vu de tumeur cancéreuse se développer primitivement dans le tissu cellulaire et ne pas adhérer aux parties profondes, il croit bien plutôt que ce doit être du tissu fibro-plastique.

M. *Verneuil* est du même avis. On a cité l'opinion de deux cliniciens pour éclairer sur la nature de cette tumeur, mais il faut bien s'entendre sur la valeur de l'opinion des cliniciens dans les cas de ce genre. Beaucoup ne veulent établir aucune différence entre le tissu cancéreux proprement dit et le tissu fibro-plastique, sous le prétexte qu'ultérieurement ils peuvent se comporter de la même façon, et conduire au même résultat terminal. Mais là n'est pas toute la question. On agitera plus tard celle de savoir si ces deux sortes de tumeurs se comportent cliniquement d'une façon semblable ou différente ; en attendant, le rôle de la Société est de les étudier au point de vue de l'*histoire naturelle*, pour ainsi dire, afin de rechercher si elles ont la même composition histologique ou si elles diffèrent par quelques points les unes des autres.

M. *Barth* désirerait que dès à présent, et toujours dans l'avenir, la Société s'imposât d'une façon générale d'exiger, dans les communications qui lui seront faites, une description exacte et détaillée, soit des symptômes, soit des détails anatomiques ou microscopiques observés, de telle sorte que le jugement de l'observateur ne fût pas mis à la place de ce qu'il a réellement vu. Ainsi au lieu d'entendre parler de cellules ou de nucléoles cancéreux, il aimerait mieux, quand on parle de ces éléments microscopiques, des détails sur leur forme, leurs dimensions, leur mode d'agglomération, le tout accompagné, s'il était possible, d'un dessin, ou, dans tous les cas, décrit de telle sorte qu'on pût le reconnaître plus tard, quel que soit le nom qu'on vienne à lui imposer dans l'avenir.

M. *Verneuil*, après avoir examiné avec M. Denjoy la pièce de

M. Coulon, a trouvé quelques éléments qui de prime abord pourraient être confondus avec des cellules cancéreuses mal conformées; mais il a reconnu, en définitive, qu'il s'agissait uniquement de tissu fibro-plastique, principalement de noyaux. Il tient à ne pas laisser échapper cette occasion de faire remarquer que l'œil nu peut assez bien apprécier quelques-unes des différences les plus importantes qui existent entre les tumeurs cancéreuses et les tumeurs fibro-plastiques, puisque plusieurs membres de la Société ont pu, sans se servir du microscope, rectifier l'erreur commise par M. Coulon, en présentant la tumeur comme de nature cancéreuse. M. Verneuil pense que cette tumeur est une de celles qui sont destinées à récidiver (1).

---

6. M. *Millard* soumet à la Société un exemple d'*anasarque scarlatineuse compliquée d'angine couenneuse et croup, avec extension des fausses membranes jusque dans la partie supérieure de l'œsophage.*

Marie G..., âgée de trois ans, fille d'un charbonnier de Vaugirard, lequel est père d'une nombreuse famille, est apportée à trois heures du soir, le 20 février, avec tous les signes d'un croup arrivé à sa dernière période. Elle est, en outre, affectée depuis trois semaines d'une anasarque scarlatineuse dont elle a été traitée pendant dix jours dans le service de M. Gillette. Elle en est sortie le 11 février, non guérie. D'après les renseignements fournis par sa sœur aînée, elle n'aurait commencé à avoir mal à la gorge que le 19 février; les signes du croup, dyspnée, raucité de la voix et de la toux, aphonie, se seraient surtout montrés depuis la veille. Il ne paraît pas y avoir eu d'accès de suffocation. Pour tout traitement, on a donné ce matin un vomitif qui n'a produit qu'un soulagement très court.

Au moment de l'entrée, on constate l'état suivant :

Anasarque assez prononcée; décoloration et bouffissure générale des téguments; gonflement œdémateux du cou, au milieu duquel il est difficile de bien apprécier le volume des ganglions sous-maxillaires. Amygdales plaquées de fausses membranes; déglutition

(1) La récidive a eu lieu, et les nouvelles tumeurs ayant été communiquées à la Société, le complément de l'observation sera donné dans un des prochains bulletins.
(*Note du Secrétaire.*)

encore assez facile. Pas de coryza. Toux déchirée, manifestement croupale ; aphonie presque absolue. Orthopnée fréquente ; sifflement laryngo-trachéal ; 36 inspirations par minute, lentes et pénibles, s'accompagnant de soulèvement énergique des côtes ; sonorité normale de toute la poitrine ; pouls fréquent, assez fort.

Malgré les mauvaises conditions de l'état général, la gêne croissante de la respiration détermine à tenter l'opération. L'enfant perd une certaine quantité de sang veineux, ne rend aucune fausse membrane, et n'éprouve pas tout d'abord le soulagement habituel qui suit l'ouverture de la trachée. Elle paraît même plus gênée, et est prise d'une toux quinteuse avec un sifflement très aigu qui doit être rapporté à la vibration d'une fausse membrane à moitié flottante. Elle se calme et se ranime grâce à des sinapismes, à des frictions stimulantes, etc. (On prescrit : looch kermès, 0,10, pour la nuit, et 4 grammes de chlorate de potasse.)

La petite malade entre bientôt en pleine réaction, mais elle passe une très mauvaise nuit ; sa respiration devient très courte et très fréquente ; la bouffissure de la face et du cou a beaucoup augmenté, surtout aux environs de la plaie ; le teint est pâle ; le pouls s'accélère en perdant de sa vigueur ; la poitrine se remplit de râles sous-crépitants humides ; l'expectoration est rare et liquide ; la plaie est étalée et blafarde ; en la cautérisant, le lendemain matin, et en introduisant le dilatateur dans la trachée, j'excite une toux assez violente, accompagnée de l'expulsion de deux débris pseudo-membraneux assez larges et assez épais, très blancs et très lucides. (Café, kina, vin ; frictions avec les vapeurs de benjoin ; chlorate de potasse, 4 grammes.)

La respiration s'embarrasse de plus en plus, et la mort arrive par asphyxie lente dans la journée, vingt-deux heures après l'opération. On n'a pas pu se procurer d'urine pour en faire l'examen.

*Autopsie.* — La membrane muqueuse bucco-pharyngienne présente partout un état de décoloration marquée qui est commun à tous les tissus et organes. A l'isthme du gosier, les fausses membranes occupent exclusivement la partie moyenne de la face interne des deux amygdales ; elles ont épargné le voile du palais, les piliers et la luette, qui est seulement très œdémateuse. Elles sont minces, pelliculaires, mais très adhérentes, et tapissent l'intérieur des lacunes. Les amygdales sont, du reste, peu développées, et

leur tissu a sa couleur et sa consistance normales; leur base est intacte; mais les fausses membranes s'étalent de nouveau sur les côtés de la base de la langue en une couche continue, qui tapisse successivement les deux faces de l'épiglotte, les replis aryténo-épiglottiques, se continue dans l'intérieur du larynx et de la trachée, revêt dans toute leur étendue les deux gouttières latérales du pharynx, et a même envahi la partie supérieure de l'œsophage dans une étendue de 5 centimètres environ. La moitié gauche de la face antérieure du conduit œsophagien a été particulièrement affectée; elle est tapissée d'une bande verticale de fausses membranes blanches, pelliculaires, assez molles, qui se continuent sans interruption avec celles du pharynx. Leur adhérence est incomparablement plus marquée que dans le pharynx, et surtout au niveau de l'extrémité supérieure de l'œsophage, où elles font, pour ainsi dire, corps avec la muqueuse. Celle-ci est villeuse, dépolie, sans ulcération; elle est irrégulièrement tachetée de rouge, dans certains points qui correspondent à des taches analogues de la face profonde des couches diphthéritiques. Sur la moitié droite, au même niveau et plus bas, on retrouve également quelques débris de fausses membranes, mais irréguliers, détachés presque complétement, et simulant au premier abord des débris alimentaires. Le reste de la muqueuse œsophagienne ne présente d'autre altération qu'une grande pâleur.

L'épiglotte et les replis aryténo-épiglottiques sont extraordinairement épaissis et déformés par les fausses membranes; celles-ci tapissent, en outre, toute la cavité du larynx, et en obstruent la lumière; il est impossible de distinguer la moindre trace du ventricule ou des cordes vocales. Elles se continuent dans la trachée et dans les grosses bronches, mais elles sont minces, peu adhérentes, et interrompues dans un grand nombre d'endroits. On en retrouve encore des fragments fins et allongés dans des ramifications bronchiques éloignées. La trachée a été ponctionnée en deux points par l'opérateur: la première ouverture, très courte, intéresse légèrement le bord inférieur du cartilage cricoïde; la seconde, qui a servi à l'introduction de la canule, est parfaitement régulière, et située exactement sur la ligne médiane. Les muqueuses trachéale et bronchique sont d'un gris sale. Les deux poumons sont le siége d'un œdème et d'un engouement très marqué; le lobe inférieur

gauche est affecté d'hépatisation rouge presque en totalité; du côté droit existent plusieurs bandes de pneumonie lobulaire. Il y avait un léger épanchement de sérosité dans les deux plèvres. Le péricarde en renfermait très peu; le cœur est décoloré, volumineux, distendu par des caillots blancs, mous et friables. Les reins sont plus volumineux qu'à l'état ordinaire, le gauche surtout; tous deux présentent le mélange d'hypérémie et d'anémie partielle qui caractérise le deuxième degré de la maladie de Bright.

Une des sœurs de la petite malade dont nous venons de rapporter l'histoire est entrée dans nos salles le lendemain 21 février, affectée également d'une angine couenneuse, mais qui s'est parfaitement limitée à la gorge, ne s'est pas accompagnée de phénomènes généraux, et a cédé en quelques jours à l'administration du chlorate de potasse.

---

**6** (*bis*). A la séance suivante, M. *Millard* montre une fausse membrane provenant de la cavité œsophagienne; elle a été rendue à la suite d'efforts de vomissements par une petite fille de cinq ans. Sa longueur est de 17 centimètres, et elle présente des plicatures longitudinales rappelant très bien celles de l'œsophage lui-même. Cette pièce fait partie de la collection de M. Guersant.

---

**6** (*ter*). M. *Vidal* a vu en 1854, dans le service de M. Blache, une fausse membrane tubulée occupant toute la longueur de l'œsophage, c'était donc un cas de diphthérite secondaire suite de fièvre typhoïde.

Le nommé S... (Charles), âgé de dix ans et demi, entre à l'hôpital des Enfants malades le 8 octobre 1854.

Il est malade depuis quinze jours, et offre les signes caractéristiques d'une fièvre typhoïde à forme adynamique.

Le 8 octobre. Agitation, délire; surdité presque complète. Évacuations involontaires de matières diarrhéiques. Langue collante, rouge à la pointe, chargée d'un enduit épais jaunâtre vers sa base.

Le 10. Stupeur et assoupissement pendant le jour; délire pendant la nuit; facies très altéré.

Le 11. Prostration très grande, décubitus dorsal. Surdité complète. Assoupissement alternant avec le délire. Langue sèche;

gencives fuligineuses; ventre météorisé; engouement pulmonaire à la base des deux poumons.

Le 18. Plaques de muguet sur la langue et sur la voûte palatine. La luette, les amygdales et le fond du pharynx sont revêtus de fausses membranes grisâtres. Sécheresse de la bouche, soif vive. Nous ne remarquons pas qu'il y ait dysphagie; du reste, le petit malade est tellement affaissé que les liquides qu'on lui fait boire sont ingurgités sans qu'il en ait conscience.

Le 19. Le muguet tapisse presque toute la cavité buccale, dont le fond présente une teinte d'un blanc sale, uniforme. Face livide, cyanosée, moribonde. Prostration extrême. Lorsqu'on fait boire le petit malade, les liquides tombent avec bruit dans l'estomac comme dans un réservoir inerte.

Mort le 20 à trois heures du matin.

*Autopsie.* — Nombreuses ulcérations typhoïdes des plaques de Peyer; la plupart sont larges et profondes; au fond de quelques-unes on voit des eschares gangréneuses, grisâtres. Ganglions mésentériques très volumineux, ramollis, et d'une coloration lie de vin.

Les parois buccales des joues, la voûte palatine, les gencives, les bords de la langue sont blanchis par de larges plaques de muguet. Le voile du palais, la luette, les amygdales sont couverts par des fausses membranes grisâtres, résistantes, s'enlevant par lambeaux. Toute la paroi postérieure du pharynx est tapissée, sans discontinuité, par une pseudo-membrane épaisse qui se continue sans ligne de démarcation vers l'œsophage, auquel elle forme un revêtement intérieur, jusqu'au niveau du cardia. Cette fausse membrane, exactement moulée sur l'œsophage, a plus d'un millimètre d'épaisseur dans presque toute son étendue; vers le cardia elle s'amincit considérablement : à peine quelques laciniures très minces s'allongent vers la grande courbure de l'estomac, tandis que du côté de la petite courbure elle cesse brusquement. La muqueuse stomacale ne présente que quelques points injectés et arborisés. La concrétion pseudo-membraneuse forme un tube complet, résistant, aplati d'avant en arrière, plissé longitudinalement, facile à détacher de l'œsophage, dont la muqueuse injectée, violacée, ne porte pas trace d'ulcération.

Le larynx et la trachée ne présentaient qu'un certain degré d'injection, sans apparence de fausse membrane.

Les particularités les plus intéressantes de cette observation d'un fait assez rare sont les suivantes :

1° La disposition de la pseudo-membrane formant un tube complet étendu à toute la longueur de l'œsophage, comme dans le fait de Dupuytren cité par M. Cruveilhier. (*Essai sur l'anatomie pathologique*, t. Ier, p. 146.)

2° L'absence de croup, quoique cette complication soit la règle d'après les recherches de M. Mondière. (*Mémoire sur les maladies de l'œsophage*, dans les *Archives générales de médecine*, 2e série, t. III, 1833, p. 38.)

3° Comme dans le plus grand nombre des faits du même ordre, il y avait en même temps des fausses membranes dans l'arrière-bouche, ce qui permettait de supposer que l'inflammation plastique avait suivi une marche descendante.

4° A part quelques petits prolongements très déliés s'avançant vers la grande courbure de l'estomac, la fausse membrane cessait au niveau du cardia. Il n'y avait pas de concrétion pseudo-membraneuse sur la muqueuse stomacale, comme dans les faits très exceptionnels de Billard cités par M. Andral. (*Anatomie pathologique*, t. II, p. 161.) Quant à la prolongation de la pseudo-membrane de l'œsophage jusque dans l'estomac, sans discontinuité, je n'en connais qu'un seul fait, c'est celui qui est rapporté très incomplétement par Grimaud. (*Journal complémentaire des sciences médicales*, 1821, t. XI, p. 235.)

---

7. M. *Genouville*, montrant un *kyste hydatique du foie*, s'exprime ainsi : En pratiquant l'autopsie d'un homme âgé de soixante-quatre ans, mort d'une pleuro-pneumonie dans le service de M. Grisolle, je trouvai, à la surface convexe du lobe droit du foie, à 4 ou 5 centimètres du ligament suspenseur, un changement de coloration dans la substance de l'organe : on voyait en effet une tache jaunâtre ayant 6 ou 7 centimètres de diamètre.

Poussant plus loin mes investigations, j'incisai au niveau de la tache, et je m'aperçus qu'il existait dans l'épaisseur du foie, dont le volume, du reste, était normal, un kyste de forme arrondie,

ayant la grosseur d'une pomme ordinaire, entouré de tous côtés par la substance du foie, même à la surface convexe, où il est facile de voir trois couches successives : le péritoine, la membrane fibreuse, et enfin une tranche très mince de substance hépatique, qui a évidemment été soumise à une pression de la part du kyste, et dont les éléments se sont transformés en un tissu fibreux, qui conserve cependant encore la forme granuleuse du foie.

La surface externe du kyste adhère d'une manière assez intime au tissu de l'organe, pas assez cependant pour qu'il ne soit possible de l'en isoler par la dissection.

La membrane du kyste a une épaisseur à peu près égale dans tous les points ; elle a environ 1 millimètre d'épaisseur; elle est assez résistante comme cartilagineuse ; sa couleur est d'un blanc jaunâtre, sa coupe est d'un blanc nacré. La surface interne est chagrinée, et présente, en certains endroits, de petits points durs.

A l'intérieur du kyste, on trouve :

1° Une matière jaune un peu verdâtre, grasse et onctueuse au toucher, ayant l'apparence et la consistance de purée de fèves, formant à la surface interne du kyste une couche d'épaisseur variable. Elle contient, en outre, une grande quantité de petits points brillants, qui ne sont autre chose que des cristaux de cholestérine ;

2° Des membranes minces, translucides, très faciles à déchirer et plissées comme les feuilles de la fleur du pavot, lorsque la plante n'est encore qu'en bouton ;

3° Des kystes, au nombre de vingt à vingt-cinq, de forme et de volume variables, entassés et pressés les uns contre les autres, dont la membrane d'enveloppe fine et transparente laisse apercevoir une matière jaunâtre analogue à celle que l'on voit à l'extérieur. Quelques-uns de ces kystes sont intacts et fermés de toutes parts, d'autres semblent avoir laissé échapper la matière qu'ils contenaient.

Cherchant à déterminer plus précisément quelle était la nature de ce kyste, je priai mon collègue, M. Luton, de vouloir bien examiner ses diverses parties au microscope.

Les membranes des kystes inclus dans la grande poche et les membranes libres sont amorphes et finement granuleuses.

Dans la substance jaunâtre, on trouve une quantité considé-

rable de cristaux de cholestérine, des globules graisseux en assez grande abondance, et enfin des crochets particuliers, que l'on rencontre dans les échinocoques, en même temps qu'une matière amorphe, que M. Luton suppose être le débris des corps détruits des échinocoques.

---

M. *Doyen* présente :

8. *a*. Un exemple de *néphrite albumineuse aiguë* avec œdème généralisé, épanchement pleural à gauche, épanchement dans la cavité du péricarde.

Les pièces mises sous les yeux de la Société sont deux reins, présentant, aussi nettement que possible, les altérations des premier et second degrés de la maladie de Bright.

Le volume de ces deux organes a augmenté d'un tiers environ. Ils sont assez friables, et leur couleur est très foncée.

En enlevant la capsule fibreuse, on voit, sur un fond rougeâtre, une multitude de points plus foncés, et dans d'autres points aussi, un peu de décoloration du tissu cortical.

A l'incision, même aspect de la portion corticale qui s'avance entre les pyramides de Malpighi.

On voit sourdre en abondance des gouttelettes de sang sur les parties divisées.

La substance tubuleuse est fortement injectée, et ressort en couleur foncée sur le fond déjà si rouge de la portion corticale.

La plèvre contient un peu de liquide séreux.

Les poumons offrent çà et là des points engorgés non crépitants et qui, par la pression, donnent une grande quantité de liquide séreux. Un peu de sérosité dans le péricarde.

Rien dans le larynx ni aux replis arythéno-épiglottiques.

Un peu de sérosité dans l'abdomen. Rien dans les ventricules cérébraux, qui ne sont nullement dilatés.

Le sujet de cette observation, homme jeune et robuste, n'était malade que depuis quinze jours environ, et tourmenté par un peu de dyspnée et d'œdème des membres inférieurs.

Dès son entrée, on constata une grande quantité d'albumine dans les urines, qui étaient rougeâtres et déposaient évidemment des globules sanguins altérés.

L'affection fit de rapides progrès, et le malade succomba en quelques jours à la plus terrible agonie et avec une dyspnée considérable.

---

●. *b*. Une *perforation considérable de l'estomac* au niveau de la face postérieure, avec cicatrisation complète des bords de la perte de substance qui est *comblée par le tissu du foie et du pancréas*.

La jeune femme qui a présenté cette lésion était âgée de trente ans et souffrante depuis plus de six mois. Des douleurs vives à la région épigastrique, des vomissements mélaniques répétés, enfin un amaigrissement rapide avec aspect cachectique des plus prononcés, avaient fait soupçonner un carcinome de l'estomac.

Le ventre était habituellement tendu et très douloureux à la pression. Le palper abdominal n'avait jamais permis de constater la moindre tumeur.

Dans le dernier mois de la maladie, les douleurs furent beaucoup moins vives. Les vomissements mélaniques cessèrent; mais il survint une diarrhée incoercible qui affaiblit rapidement la malade, et, dans les derniers jours de sa vie, il survint de l'œdème des membres inférieurs et des mains.

Les matières intestinales variaient d'aspect : tantôt c'était le produit d'une véritable hémorrhagie, tantôt on y trouvait des mucosités filantes, comme dans la dysentérie; tantôt enfin, et le plus rarement, il y avait quelques selles moulées, mais toujours avec une coloration noirâtre.

A l'autopsie, on trouve au sommet des poumons quelques tubercules et même de très petites cavernes.

A l'ouverture de l'abdomen, rien d'apparent au premier abord; seulement, le bord antérieur du foie paraît un peu déprimé et comme tiré en arrière par une bride cicatricielle.

Du reste, on ne trouve aucune tumeur du pylore ou de la face antérieure de l'estomac. Ce n'est qu'en voulant soulever ce viscère qu'on s'aperçoit de sa fixité anormale et que l'on découvre les lésions suivantes :

En incisant la grande courbure, depuis le cardia jusqu'aux en-

virons du pylore, on pénètre dans l'estomac, dont la muqueuse n'offre aucune altération ni dans son aspect ni dans sa consistance. Seulement, sur la face postérieure et au niveau du grand cul-de-sac, on trouve une perte de substance considérable et n'ayant pas moins de 8 centimètres sur 5. Les bords de cette solution de continuité sont nettement cicatrisés, et l'on croirait que la muqueuse a été réunie avec la séreuse. Cependant, il n'y a pas là une perforation qui permette aux liquides de s'épancher, et il s'est formé au fur et à mesure un travail de réparation.

Une des portions de l'ulcère repose, en effet, sur le bord antérieur du foie et y est fixée par une forte bride fibreuse; le foie, dans une étendue fort petite (1 centimètre carré), forme donc paroi de l'estomac. Quant au reste de la perte de substance, elle est comblée par le tissu même du pancréas, que l'on reconnaît à première vue en ouvrant l'estomac. Enfin, une petite portion du diaphragme adhère aussi à la portion gauche de la perforation.

La rate est toute petite et parfaitement libre.

L'intestin grêle, rempli de sang altéré, est criblé d'ulcérations disséminées, et d'autant plus nombreuses qu'on s'avance dans l'iléon. On croirait en ce point retrouver les lésions de la fièvre typhoïde, car les plaques de Peyer sont gonflées, ulcérées, rougeâtres.

Une grande quantité de sang se trouve dans le cæcum. Le gros intestin, dans ses deux tiers supérieurs, est sain; mais, vers sa terminaison, il est criblé d'ulcérations et de cicatrices. Ses tuniques sont très hypertrophiées, comme dans le cas de dysentérie chronique.

---

**10.** M. *Parmentier* présente plusieurs *tumeurs épithéliales et vasculaires enkystées de la main*, enlevées par M. le docteur *Demarquay*, et met sous les yeux de la Société un dessin représentant la main de la malade avant l'opération.

Madame C..., âgée de cinquante-deux ans, porte à la main et au bras du côté gauche plusieurs tumeurs de couleur bleuâtre et d'apparence vasculaire. L'apparition de la première de ces tumeurs remonte à trente-deux ans environ. La malade l'attribue à une coupure qu'elle s'est faite en 1826. Personne dans sa famille n'a

été atteint d'une affection semblable. Depuis son enfance, cette femme vend du poisson, et constamment elle se coupe ou se pique.

Les tumeurs enlevées sont au nombre de six. Comme on peut

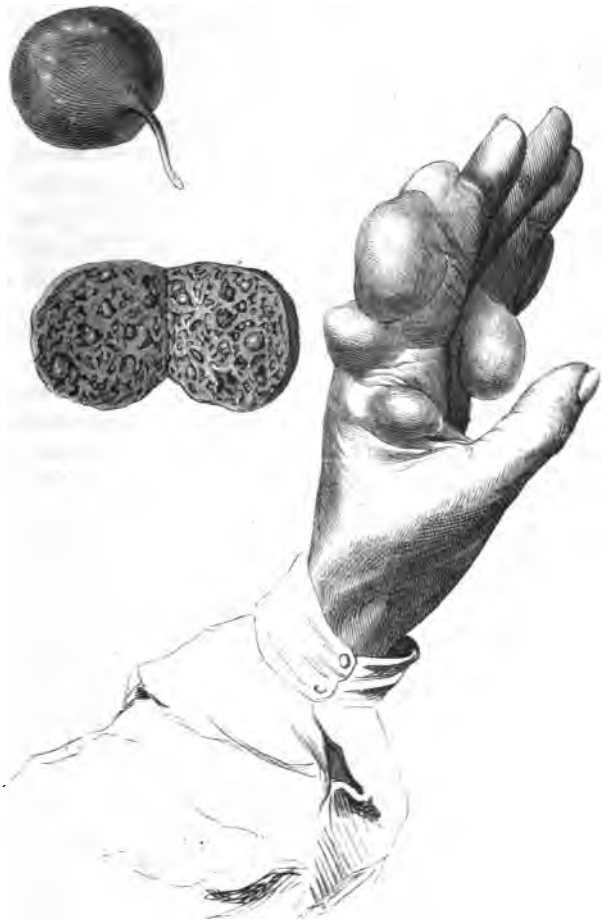

le voir sur la figure ci-contre, trois reposaient sur la face dorsale de l'index, dans toute sa longueur ; la quatrième soulevait le repli cutané, étendu, du pouce à l'index, à sa partie moyenne; la cin-

quième était sur la face palmaire de l'annulaire, au-dessus de l'articulation métacarpo-phalangienne, et la sixième, beaucoup plus petite que les autres, sur le côté de la même articulation, mais à sa face dorsale.

Des trois tumeurs qui occupaient la face dorsale de l'index, la tumeur médiane s'est développée la première ; celle qui se rapproche le plus de l'articulation métacarpo-phalangienne, quelques années plus tard, et enfin, il y a deux ans seulement, a paru la troisième, qui repose sur la petite phalange et sur son articulation avec la seconde. Le développement de ces tumeurs s'est fait d'une manière indolente et assez rapide. Il y a vingt ans environ que la quatrième tumeur, celle qui se trouve entre le pouce et l'index, et qui soulève la cicatrice de la coupure dont il a été question plus haut, a commencé à se montrer.

La cinquième, qui se trouvait à la face palmaire de l'annulaire, a paru peu de temps après la première. Quant à la sixième, très petite, la malade n'a pas remarqué l'époque de son apparition ; il y a fort peu de temps qu'elle s'en est aperçue. En outre de ces six tumeurs de la main, il en existe encore deux à l'avant-bras, plus volumineuses, et deux au bras, très petites, sur le trajet du biceps.

C'est depuis sept à huit ans surtout que toutes ces tumeurs ont pris un accroissement remarquable ; elles n'ont jamais été le siége de douleurs. Elles ne s'affaissaient pas par la compression ; la chaleur et le froid n'amenaient aucun changement dans leur volume.

Si le développement de ces tumeurs n'avait pas apporté de la gêne dans les mouvements des doigts et les usages de la main, la malade n'aurait jamais songé à se faire opérer. Cédant aux conseils des médecins qu'elle a consultés, elle a réclamé l'opération, que M. Demarquay a pratiquée le 1er mars 1858.

La dissection des trois premières tumeurs, couchées sur la face dorsale de l'index, semblait au commencement devoir présenter de grandes difficultés, à cause de l'adhérence et de l'amincissement apparent de la peau ; mais bientôt il a été possible de les isoler sans trop de difficultés, surtout en arrivant sur le tendon de l'extenseur, qui en était séparé par une couche assez épaisse de tissu cellulaire. Pendant la dissection, plusieurs jets de sang rouge assez forts avaient fait croire à la division de vaisseaux d'assez gros ca-

libre; mais cet écoulement de sang n'a, pour ainsi dire, été qu'instantané, et aucune ligature n'a été faite.

Les trois autres tumeurs ont été enlevées avec la plus grande facilité; elles étaient enkystées et résistantes.

A la coupe, ces tumeurs enlevées présentaient l'aspect du tissu érectile; la surface était aréolaire. Des bandes de tissu fibreux, entre-croisées en tous sens et partant de la face interne d'une coque fibreuse, circonscrivent des espèces de cellules pleines de sang.

M. Ch. Robin, qui a examiné ces tumeurs au microscope, leur a trouvé la structure suivante :

Tumeurs épithéliales, avec globes épidermiques perlés très volumineux; trame fibreuse très vasculaire, entièrement infiltrée d'épanchements sanguins et de caillots fibrineux.

---

ICTÈRE MALIN, COÏNCIDANT AVEC DES CHANCRES DES PETITES LÈVRES. — RAMOLLISSEMENT BILIEUX AIGU DU FOIE. — Observation par M. SECOND-FÉRÉOL, interne des hôpitaux.

La femme Z. B., âgée de vingt-cinq ans, qui paraît avoir été d'une bonne constitution, et qui n'a jamais fait de maladies graves jusqu'ici, semble, d'après les renseignements pris auprès de sa famille, avoir éprouvé depuis quatre ans des accidents dus à la chlorose. Mariée, il y a six ans, à un homme qui mourut *de la poitrine* deux ans après, elle a eu un seul enfant qu'elle n'a pas nourri, et qui s'est bien porté jusqu'à présent. A la suite de sa couche, d'ailleurs facile, et qui remonte à quatre années, les règles restèrent supprimées pendant dix-huit mois; elle se plaignait de douleurs dans le dos, la poitrine, le bas-ventre; toussait et crachait des matières jaunâtres assez épaisses, mais jamais de sang; l'appétit était perdu, dépravé (la viande lui répugnait; elle n'avait de goût que pour les choses sucrées ou vinaigrées); elle avait des flueurs blanches.

Il y a deux ans et demi les règles se rétablirent; mais elles n'ont jamais été régulières, et s'accompagnèrent toujours de fortes coliques et de malaise général. La toux, les troubles gastriques continuèrent. Le moral était sombre, porté à la tristesse.

Au mois de janvier 1858, elle devint légèrement ictérique; elle avait eu quelques jours avant cet accident une suppression de règles causée par une contrariété. Elle continuait à travailler dans une fabrique de chapellerie, où elle confectionne des coiffes, et où, du reste, elle n'est pas exposée à des émanations mercurielles. Son appétit était encore diminué; elle éprouvait de la soif et un sentiment de faiblesse dont elle se plaignait.

Les choses restèrent en cet état pendant cinq semaines, et sa famille assure que pendant toute cette période le blanc des yeux et la peau des mains gardèrent leur couleur normale, et que la malade se félicitait beaucoup de cette circonstance.

Il y a trois semaines, la malade fut forcée de prendre le lit, la faiblesse et le malaise général devenant insurmontables, et alors elle fut prise d'accidents plus marqués : diarrhée liquide, abondante et blanche, et vomissements continuels pendant trois jours; les vomissements étaient jaunes, verdâtres ou incolores, et, s'il faut en croire la famille, ils n'ont jamais contenu ni de sang pur ni de matières noires ou brunes; la malade cracha seulement plusieurs fois un peu de sang, dont la cause fut rapportée, par les personnes qui la soignaient, aux efforts de vomissement. La faiblesse était considérable; pas de frisson, mais un sentiment de froid continuel; pas de délire; pas de démangeaisons à la peau; pas de paralysie; la malade accusait une forte douleur dans le dos et la poitrine, et cette douleur rayonnait dans l'épaule et le bras du côté *gauche*.

Les vomissements s'arrêtèrent, les autres symptômes persistant, et la coloration ictérique devenant de plus en plus foncée.

Il y a huit jours, un léger écoulement sanguin se montra à la vulve et disparut presque aussitôt. La malade avait éprouvé un nouveau chagrin. (On lui avait annoncé qu'elle perdait son emploi à la fabrique.) Le sang reparut un peu à la suite d'applications sinapisées aux cuisses, et se supprima derechef le lendemain.

Enfin, il y a quatre jours, de nouveaux accidents encore plus graves se déclarèrent : délire furieux, cris, agitation, suppression des évacuations alvines, affaiblissement de la vue et de l'ouïe des deux côtés; du reste, pas de paralysie des membres. On l'amène alors à l'hôpital, où je constate l'état suivant :

27 *février au soir*. Teinte ictérique olivâtre des plus foncées, et absolument générale, avec une légère teinte cyanique des extré-

mités digitales et des lèvres. Pupilles extraordinairement dilatées; l'iris est réduit à une zone qui n'a pas plus de 2 à 3 millimètres. Somnolence demi-comateuse, avec résolution des membres; incohérence des idées; la malade ne répond aux questions que par des mots sans suite et sans valeur, ou par un demi-sourire hébété; stupeur de la face. Le ventre est tendu et ballonné, à sonorité tympanique, du reste indolent partout, même à la percussion de la région hépatique, où la matité n'occupe qu'une étendue très restreinte; elle n'atteint pas le rebord des fausses côtes, et se perd au niveau de la courbe inférieure de la mamelle, qui est d'ailleurs assez petite et ferme. Pas d'émaciation très marquée. Le pouls est dur et résistant.

La sonorité thoracique est généralement bonne, et les signes stéthoscopiques se bornent à quelques râles sibilants et sous-crépitants, disséminés et rares aux deux bases en arrière, où l'expansion vésiculaire est très affaiblie.

Aux parties génitales, les deux petites lèvres, très tuméfiées et comme infiltrées d'un œdème dur, font saillie en forme de tumeur entre les grandes lèvres. En les écartant, on découvre trois ulcérations arrondies, larges comme une pièce de 1 franc, à bords taillés à pic et marqués par un liséré grisâtre, tandis que le fond est d'un rouge violacé, vineux, assez peu déprimé, du reste, et couvert d'une sanie sanguinolente.

Deux de ces ulcérations sont situées de chaque côté de la fourchette, et se correspondent exactement comme situation et comme dimensions. La troisième est située sur la partie moyenne de la nymphe gauche, qui est un peu plus volumineuse que la droite. Toutes trois présentent à un haut degré l'induration superficielle si caractéristique, connue sous le nom d'*induration parcheminée*.

Les deux régions inguinales portent un chapelet de petits ganglions durs et engorgés.

La peau de la poitrine et du ventre m'a paru mouchetée de marbrures violâtres, assez pâles et ternes, difficiles, du reste, à bien constater à cause de la teinte ictérique générale et foncée qui couvre tout le tégument.

Le fond de la gorge est d'un rouge-cerise intense, diffus, avec de légères teintes opalines superficielles sur les amygdales.

Pas de croûtes dans les cheveux; pas de ganglions cervicaux. (Sinapismes, calomel, 0,50.)

28 *février*. La malade a eu plusieurs selles liquides et *brunâtres*.

Ses urines, qu'elle laisse aller sous elle, tachent fortement le linge en jaune (jaune de chrome). Le ventre est moins tendu, moins ballonné. La matité de la région hépatique reste dans les mêmes limites. L'état général est absolument le même. (Calomel, 0,50, vésicatoire aux deux cuisses, vésicatoire à la nuque, trois ventouses scarifiées sur chacune des deux fosses sus-épineuses.)

Le 29, la malade est dans le même état; le pouls est toujours dur, résistant. Coma complet, avec résolution et respiration stertoreuse. La malade meurt dans la nuit.

*Autopsie*. — Très peu de sérosité sous les méninges, dont la transparence est parfaite, et l'injection sanguine à peine un peu plus forte qu'à l'état normal.

La sérosité ventriculaire est aussi très rare.

La substance cérébrale ne présente aucune lésion appréciable; à l'exception de la surface des ventricules, qui est un peu nuancée de teinte jaunâtre. On ne trouve nulle part de teinte ictérique dans le cerveau, dont la substance offre la consistance normale.

La substance cérébelleuse est peut-être ramollie.

Congestion pulmonaire considérable avec ramollissement et friabilité aux deux bases. Un peu d'emphysème sous-pleural en avant. Aux deux sommets, principalement à droite, on constate quelques granulations grises, dures, grosses comme des têtes d'épingle, en petit nombre, et quelques petites masses crétacées du volume d'une amande de cerise.

Le cœur est petit, et renferme dans les cavités droites un petit caillot fibrineux, médiocrement adhérent, et de teinte jaune rougeâtre dans le ventricule, de teinte violet-noir, friable, et sans adhérences solides dans l'oreillette et les veines caves où il se prolonge.

La cavité abdominale est en général libre de liquide et d'adhérences, si ce n'est aux environs de la rate et du foie, qui sont au contraire entourés et reliés aux parties voisines par des adhérences filamenteuses assez nombreuses et résistantes.

Le foie mesure transversalement 24 centimètres; en hauteur,

au niveau de la vésicule, 16 centimètres ; au niveau du lobe gauche, 14 centimètres. A l'extérieur, sa coloration est d'un violet-carmin assez intense, sur lequel tranchent des taches jaunes, irrégulières, disséminées sur certains points, où elles forment comme des groupes d'îlots, de formes et de grandeurs variables, mais parfaitement délimités, constituant, sur d'autres points, et principalement à la face convexe, de larges surfaces jaunes à limites vagues. Ces taches jaunes ont des nuances qui varient du jaune doré au jaune brunâtre ; mais au niveau de ces taches on ne distingue plus le piqueté de la substance du foie. Ce piqueté est au contraire très manifeste dans les parties violettes.

A la coupe, le tissu hépatique est ramolli principalement au niveau des parties jaunes ; mais il n'y a pas de diffluence, ni aucune apparence de suppuration. La bile contenue dans les canaux est fluide et brunâtre. Les vaisseaux ne paraissent point très gorgés de sang ; et cependant un sang fluide et noir suinte à la surface de la coupe en assez grande quantité. Le ramollissement jaune occupe la plus grande partie du parenchyme, et est plus marqué à la face convexe de l'organe qu'à ses bords. La nuance en est très variable : ici d'un jaune ocreux, là de couleur feuille morte, là d'une teinte qui rappelle assez bien celle de l'intérieur de certaines carottes cuites. Partout où cette lésion existe, il y a comme une confusion des éléments normaux du foie ; on ne distingue plus les deux substances, et les parties malades ressemblent en quelque sorte à un tissu cellulaire infiltré et mollasse, ou plutôt à une pâte homogène, assez élastique et résistante, mais cédant à une traction un peu forte, et se laissant écraser en bouillie amorphe. Les deux substances sont au contraire très manifestes dans les points où l'organe est d'un rouge violet intense, et leur séparation est même plus nette qu'à l'état sain, la substance rouge étant d'un carmin très vif, tandis que la jaune est assez pâle.

Le tissu hépatique a été examiné au microscope par M. Robin, qui a constaté qu'au niveau des parties jaunes on ne retrouvait plus de cellules d'enchyme entières. On n'aperçoit, dans la préparation, que des granulations moléculaires, des globules graisseux en nombre considérable, des cellules d'épithélium prismatique, parfois rassemblées en couronne, et représentant par leur disposition la coupe transversale d'un canalicule. La trame cellulaire de

l'organe apparaît plus visible qu'à l'état sain, ce qui doit être attribué à la disparition de l'épithélium pavimenteux plutôt qu'à une hypertrophie de cette trame.

M. Gubler a constaté exactement les mêmes lésions. Il m'a fait voir en outre de petits cristaux parallélogrammiques, de couleur rouge foncé (hématoïdine), et des corps irréguliers, de teinte bleuâtre, ressemblant, dans le champ du microscope, à des amas de blocs solides et très irréguliers. Ces corps, dont la nature lui est inconnue, ont été déjà vus par lui dans des circonstances analogues.

Le tissu de la rate est violacé, mou et très friable.

Le tissu des reins est légèrement grenu dans la substance corticale, et très ramolli.

La muqueuse stomacale présente des glandules volumineuses sans injection ni ramollissement.

Celle du duodénum est fortement arborisée par places, et présente des sugillations que le lavage et même une macération pendant trente-six heures n'ont point fait disparaître.

Rien de notable dans le jéjunum. Les plaques de Peyer sont légèrement tuméfiées, de teinte rosée et ramollies, si ce n'est dans le dernier mètre de l'intestin grêle, où elles n'apparaissent pas plus qu'à l'état normal, tandis que précisément en ce point il y a une psorentérie abondante et très marquée. On trouve dans le milieu et la fin de l'intestin grêle, un mucus coloré en brun verdâtre foncé, très adhérent à la muqueuse (calomel) ?

Le gros intestin présente dans le cæcum et la première moitié du côlon, des arborisations et sugillations nombreuses et de même caractère que celles du duodénum.

Dans le cæcum, on trouve des matières fécales moulées et d'un brun assez foncé. Le reste du gros intestin ne contient qu'un mucus glaireux, jaunâtre.

Les ganglions mésentériques sont gros et rougeâtres.

Pas d'ulcération au col utérin ; pas de corps jaune récent dans les ovaires. On voit plusieurs petits kystes séreux, adhérents aux pavillons des deux trompes. La muqueuse utérine est tomenteuse, boursouflée, épaissie, et encore imprégnée de sang.

La malade qui fait le sujet de cette observation a succombé, bien évidemment, à un de ces ictères qu'on a appelés graves ou

malins. La forme des accidents, et surtout la lésion hépatique trouvée à l'autopsie et vérifiée par l'examen microscopique, ne laissent aucun doute à cet égard. Cette lésion est celle qui est connue aujourd'hui sous le nom d'*atrophie jaune aiguë*, nom auquel mon honoré maître, M. le docteur Gubler, aimerait en voir subsister un autre, celui de *ramollissement bilieux aigu*.

En effet, comme il le fait observer, il n'est pas rare de voir cette lésion coïncider avec un développement considérable du foie, développement qui jure un peu avec le terme d'*atrophie;* on peut dire, il est vrai, que ce terme est toujours justifiable par la disparition d'un des éléments du foie, la cellule d'épithélium pavimenteux, la cellule d'enchyme; mais, même à ce point de vue encore, le mot d'*atrophie* n'est pas très juste; il semble entraîner avec lui l'idée d'une lésion par simple défaut de nutrition, tandis qu'il y a autre chose dans la lésion de l'ictère grave, où les éléments du foie semblent comme détruits, fondus, si je puis dire, sous l'influence d'un agent morbide jouant le rôle de virus et intoxicant l'économie. Il est même probable, à cet égard, que, lorsque l'anatomie normale et pathologique du sang seront mieux connues, on trouvera dans cet organe une lésion analogue à celle du foie, et qui rendra compte de l'état particulier de dissolution du sang, qui existe plus ou moins dans tous les ictères, mais qui se remarque souvent à un si haut degré dans l'ictère malin. Quant à la qualification de *jaune*, donnée à cette lésion hépatique, elle est loin d'être vraie dans tous les cas, puisqu'on a souvent trouvé le foie d'un vert plus ou moins foncé, mais très éloigné de la teinte jaune.

Quant à la marche et aux symptômes de la maladie, je serai très sobre de réflexions, la malade n'ayant été sous nos yeux que pendant les derniers jours de sa vie.

L'absence d'hémorrhagies est un fait remarquable, et on sera disposé à admettre sur ce point les renseignements de la famille, si on songe qu'à l'autopsie on n'a trouvé aucune ecchymose sous-cutanée; aucun épanchement sanguin dans les viscères, ni dans les cavités séreuses, ni dans ceux des muscles qui ont été examinés.

La maladie a revêtu la forme ataxo-adynamique, et les symptômes cérébraux si graves, si intenses, comparés à l'état anato-

mique des parties, si voisin de l'état normal, semblent devoir être rapportés sympathiquement à une cause générale, et, comme je le disais tout à l'heure, à un empoisonnement de l'économie tout entière, peut-être à une septicémie.

Enfin, la marche des accidents offre ceci de bien remarquable, qu'ils sont restés bénins pendant cinq semaines, qu'ils ont pris pendant trois semaines, à partir de cette époque, une intensité de plus en plus grave, et que, dans la dernière semaine surtout, ils ont revêtu une des formes les plus rapidement funestes de l'ictère malin. Cette marche d'un ictère d'abord léger, puis devenu grave, ne semble-t-elle pas indiquer qu'entre ces deux formes de maladie il n'y a que des différences de degré, et que la dernière n'est pas autre chose que la première portée à son summum d'intensité. Ceci est une question fort grave que je ne puis qu'indiquer ici en passant et qui sera en son temps résolue par plus autorisé que moi. Je dirai seulement que telle m'a paru être l'opinion de notre savant maître M. le docteur Cazalis, auquel j'ai montré la pièce qui fait le sujet de cette communication.

Reste enfin une question fort grave et non moins difficile à résoudre. Quelle influence a pu avoir sur la production ou sur la marche de la maladie la lésion syphilitique évidente, incontestable, trouvée sur le sujet? N'est-ce là qu'une pure coïncidence, ou bien la gravité, la malignité de l'ictère n'a-t-elle pas été jusqu'à un certain point sous la dépendance de la syphilis?

Il est d'autant plus difficile de prendre parti dans de pareilles questions que nous n'avons aucun renseignement sur la date précise des chancres ni sur aucune des circonstances qu'il aurait été utile de connaître. On trouve d'ailleurs dans les circonstances qui ont précédé l'ictère un fait qui est considéré généralement comme une des causes les plus fréquentes de cette maladie ; je veux parler d'une contrariété qui a été assez vive chez notre malade pour amener une suppression de règles. D'ailleurs encore, quelque évidente que soit la nature des ulcérations des parties génitales, et si probable que doive être l'infection générale et constitutionnelle du sujet, on trouvera peut-être qu'elle était au moins bien récente pour avoir exercé déjà une action si intense sur le foie.

Il y a donc là de fortes raisons pour user de beaucoup de réserve. Qu'il me soit permis cependant ici de rappeler que dans son

*Mémoire sur l'ictère qui accompagne quelquefois les éruptions syphilitiques précoces*, mon savant maître, M. le docteur Gubler, a fait remarquer combien dans ces cas l'ictère était précoce lui-même.

Un de ces faits qui appartient à M. Ricord « nous montre la » jaunisse antérieure, non-seulement à l'éruption syphilitique, » mais encore aux phénomènes précurseurs de cet exanthème, » qui sont considérés comme les premiers indices de l'infection : » je veux parler de la céphalalgie et de l'engorgement ganglion- » naire cervical. » Il est donc possible, et je ne prétends rien prouver de plus, que les chancres aient exercé une influence sur la production ou sur la marche de l'ictère ; et si l'on trouve que les chancres sont d'apparence trop récente pour admettre qu'ils aient pu causer l'apparition de la jaunisse, il est possible que celle-ci, une fois née sous l'influence d'une autre cause, ait appelé en quelque sorte sur le foie déjà malade l'action du virus syphilitique, et peut-être pourrait-on expliquer par ce surcroît de cause morbide l'aggravation des symptômes et le passage de la maladie de la forme légère à la forme maligne.

---

EXOSTOSE ÉBURNÉE DES FOSSES NASALES ET DE L'ORBITE. — EXTIRPATION. — GUÉRISON AVEC CONSERVATION DES FONCTIONS DE L'ŒIL. — **Observation par M. PAUL, interne des hôpitaux.**

M... (Rosalie), journalière, âgée de trente-quatre ans, est d'une bonne constitution.

Elle n'a jamais eu de syphilis. Dans sa famille, elle n'a connu d'affection organique à personne. Son père et sa mère, de bonne constitution, sont morts de maladies aiguës ; ses frères et sœurs, ainsi que ses deux filles, n'ont jamais été malades.

Elle n'a souvenance d'aucune violence extérieure ou d'aucune autre circonstance qui ait pu jouer le rôle de cause occasionnelle de la maladie qu'elle présente.

Il y a deux ans et demi, elle fut prise d'un gonflement œdémateux avec rougeur de la peau, et de douleurs atroces du côté droit de la face ; ces douleurs la quittaient la nuit et étaient au contraire beaucoup plus intenses vers le milieu de la journée.

On lui appliqua dix-sept sangsues, tant sur la tempe que sur le grand angle de l'œil, et on lui fit prendre des bains de pieds. Au bout de deux à trois semaines, le gonflement et la rougeur disparurent, mais les douleurs persistèrent avec la même intensité pendant environ trois semaines encore. Dès ce moment, elle aperçut une petite grosseur dans l'angle de l'œil droit, et cet œil commença à se déplacer et à se porter un peu en dehors; en même temps elle vit apparaître dans sa narine droite une petite tumeur rouge analogue à une cerise. Elle resta dans cet état pendant deux ans sans que ces productions prissent un développement très apparent; elle conserva seulement des douleurs de tête qui lui revenaient de temps en temps avec une certaine intensité.

Il y a six mois, elle fut reprise de gonflement et de rougeur au même endroit; de plus, un abcès se forma dans la paupière supérieure : on l'ouvrit du côté externe, au-dessous de l'extrémité du sourcil. Malgré cela, une autre ouverture se fit spontanément à côté, vers la partie médiane de la paupière, et a laissé une fistule qui persiste encore.

En même temps les céphalées revinrent avec le même caractère que la première fois, mais avec une intensité beaucoup plus grande, et les deux tumeurs prirent un développement rapide. La tumeur du grand angle de l'œil prit bientôt le volume d'une noisette, et l'œil fut refoulé tout à fait à la partie externe de l'orbite.

D'un autre côté, les parties charnues qui recouvraient la tumeur de la narine s'écartèrent et la mirent à découvert. Cet état dura trois mois, au bout desquels survint un peu d'amélioration.

Enfin, il y a trois semaines, c'est-à-dire un peu plus de deux mois après ce dernier accès, elle vit revenir les douleurs de tête avec la même force; et, sur les conseils d'un médecin, elle vint à Paris se faire soigner.

Le 1er avril 1856, elle entra à l'hôpital Necker, salle Sainte-Marie, n° 17.

C'est une femme d'une taille assez élevée, de bonne apparence, blonde, le teint hâlé par le soleil. Elle ne porte sur le reste du corps ni courbure, ni déviation, ni déformation quelconque des os; pas de cicatrices, pas de ganglions lymphatiques saillants; rien enfin qui puisse faire croire à des manifestations passées ou

présentes de rachitisme, scrofule, syphilis, ou d'un vice général portant plus spécialement sur le système osseux.

On aperçoit à la partie la plus élevée de l'angle de l'œil droit une saillie de la grosseur d'une noisette, qui comble la dépression qui existe normalement de chaque côté de la racine du nez.

La peau a sa couleur normale, mais elle est un peu amincie. En allant vers la partie externe, on trouve vers le milieu de la paupière, au-dessous de l'arcade sourcilière, une fistule dont nous avons déjà parlé, et qui laisse écouler quelques gouttelettes de pus. Plus en dehors, on trouve la cicatrice de l'ouverture faite il y a six mois.

La palpation fait reconnaître à cette tumeur une consistance très dure, comparable à la résistance d'un os ; de plus, il semble qu'elle est continue avec le frontal et l'ethmoïde. Le reste du pourtour de l'orbite est normal.

L'œil est refoulé tout à fait à la partie externe de l'orbite. La pupille est distante de la ligne médiane du nez d'un centimètre de plus que celle du côté opposé, mais l'axe visuel n'est pas dévié en dehors. Le globe oculaire fait en outre saillie en avant; il est sain du reste, possède tous ses mouvements. Le nez est aplati sur sa partie latérale, et forme un plan oblique qui mène doucement du dos du nez à la joue sans former le méplat qui existe du côté opposé. La joue du même côté paraît plus large que la joue gauche, la pommette y paraît plus saillante, et il semble qu'avec le doigt on trouve au-dessous une dépression plus grande que du côté opposé : cependant en mesurant on ne trouve pas de différence.

D'un autre côté, en renversant la tête on aperçoit dans la narine droite un corps blanc jaunâtre arrondi qui vient presque faire saillie à l'extérieur ; on peut le toucher avec le doigt et constater qu'il est lisse, dur et poli comme de l'ivoire, qu'il bouche presque entièrement l'orifice antérieur de la fosse nasale, et de plus qu'il est mobile.

Le stylet donne à la percussion un son clair.

Il y a peu de troubles fonctionnels. La vue est bonne, et malgré ce déplacement, les images sont nettes. Il y a eu, seulement au début, un peu de diplopie. L'écoulement des larmes se fait par les points lacrymaux; il n'en coule pas sur la joue. L'odorat est affaibli et même nul du côté malade. La cloison du nez est déviée à

gauche; la voix est un peu nasonnée; la respiration se fait difficilement par les fosses nasales, et la malade est obligée de respirer presque continuellement par la bouche.

Rien n'est dérangé dans la bouche quant aux rapports anatomiques, bien qu'il y ait eu des troubles de ce côté. Il y a trois semaines, cette malade ne pouvait supporter la pression d'un corps dur sur la voûte palatine. Elle ne pouvait même casser son fil avec les incisives du côté droit. Aujourd'hui tout cela est passé et la mastication est facile.

Il n'y a plus de douleurs de tête.

L'état général est bon du reste : elle est bien réglée.

*Diagnostic.* — Exostose éburnée des fosses nasales et de l'orbite.

Le 8 avril, M. Lenoir en pratique l'extraction.

M. Lenoir a communiqué à la Société de chirurgie le procédé opératoire qu'il a suivi, et nous le rapportons ici.

« Je me décidai à enlever ces tumeurs à l'aide d'une incision » médiane. Je divisai le nez de haut en bas par une dissection » facile. Je mis l'os propre du nez à nu, et je l'enlevai à l'aide » d'une pince de Liston. Je mis ainsi à découvert la tumeur su- » périeure tout entière ; elle adhérait à la base du crâne, entre » l'apophyse orbitaire et les fosses nasales ; elle était parfaitement » immobile. Je la détachai avec la gouge et le maillet : cette abla- » tion se fit sans difficulté. Quant à la tumeur inférieure, en raison » de sa mobilité, elle se détacha avec une extrême facilité.

» Un grand nombre de polypes muqueux se rencontraient sur » toute la surface de la muqueuse des fosses nasales : ces polypes » ont été arrachés.

» Pour m'assurer de l'origine de ces tumeurs, j'ai examiné les » sinus : j'ai introduit mon doigt dans le sinus maxillaire ; je l'ai » trouvé tout à fait sain. La même exploration dans le sinus fron- » tal, que j'ai pu débarrasser des mucosités qui le remplissaient, » m'a donné les mêmes résultats. Ainsi j'ai la conviction que ces » tumeurs étaient tout à fait étrangères aux sinus. » (*Gazette des Hôpitaux*, 19 avril 1856.)

La plaie fut ensuite réunie par une suture entortillée.

Pansement avec des compresses imbibées d'eau fraîche, renouvelées fréquemment. Le soir, bon état, peu de fièvre, pouls assez calme. Pas de symptômes cérébraux.

Le 9, un peu de céphalalgie. (Pédiluves sinapisés.)

Le 10, pas de fièvre. Les parties paraissent réunies. On enlève trois épingles sur six, les trois internes. (Bouillon et potage.) Le soir, un peu de rougeur du lambeau.

Le 11, la rougeur est un peu plus vive ; un peu de tension dans les parties molles.

Le 12, on enlève le reste des épingles. Un peu moins de rougeur du lambeau.

Le 13, la rougeur augmente. Tendance à l'érysipèle ; l'appétit est conservé : le pouls n'a que 84.

Le 14, même état.

Le 15, la rougeur augmente encore.

Le 16, un peu de fièvre le soir, peau chaude : 120 pulsations.

Le 17, cautérisation avec le crayon de la fistule de la paupière, qui donne toujours un peu de pus. Érysipèle du nez et des parties voisines ; ganglions douloureux à la base de la mâchoire. (Bouillon de veau ; émétique : 0gr,15.)

Le 18, érysipèle bulleux, un peu étendu au front et à la paupière du côté gauche : 136 pulsations.

Le 19, l'érysipèle tend à se sécher, la rougeur et la tension sont moindres ; des croûtes se forment à la surface. La langue est recouverte d'un enduit jaunâtre. Vomissement bilieux. Les ganglions sous-maxillaires ont disparu et la fièvre est tombée.

Le soir, la fièvre reprend ; l'érysipèle s'est étendu à la partie inférieure de la face ; chaleur intense de la peau, frissons.

Le 20, on trouve de plus de l'empâtement du cuir chevelu. Les frissons se sont continués dans la nuit avec intensité. (Vomitif.)

Le 21, amélioration ; la fièvre diminue. On cautérise de nouveau l'orifice fistuleux.

Le 22, il n'y a plus de fièvre ; l'érysipèle paraît se sécher définitivement.

Le 23, l'érysipèle ayant détruit l'union des bords de la plaie du dos du nez, on cherche à rapprocher les parties avec un ressort qui presse sur les deux côtés du nez. La desquamation se fait sur les parties où a été l'érysipèle. Toujours de l'embarras gastrique.

Le 24, on retire le pince-nez, qui écartait les bords de la plaie au lieu de les rapprocher. Il n'y a plus d'érysipèle sur la face, mais l'oreille gauche se prend. (Emétique : 0gr,10.)

Le soir, il n'y a pas eu de selles. La malade rend dans ses vomissements deux vers lombrics ayant plus de 10 centimètres de long.

Le 26, l'état général s'améliore considérablement.

Le 29, de chaque côté du nez se montre une petite eschare produite par la pression du pince-nez.

Le 30 avril, l'eschare du côté droit est détachée en partie. A partir de ce moment, trois semaines après l'opération, la malade n'a plus eu d'autre accident. Les plaies, presque entièrement cicatrisées, ont achevé promptement de se réunir, et le 15 mai la malade est sortie de l'hôpital dans un état satisfaisant.

Six mois après son opération, elle nous a adressé de ses nouvelles, en nous annonçant que depuis son départ de l'hôpital sa santé a continué à se rétablir, et qu'elle n'a eu aucun accident jusqu'ici.

*Examen des tumeurs.* — De ces deux tumeurs, l'une, située dans la cavité orbitaire adhérente à la base du crâne, dans une étendue de trois centimètres, se compose de deux parties réunies par un pédicule. La partie antérieure a une forme sphérique et une surface lisse et polie ; l'autre, postérieure, a au contraire une forme très irrégulière et une surface rugueuse. La masse totale de la tumeur a trois centimètres et demi de long sur deux de large ; le pédicule a à peu près un centimètre de large.

L'autre tumeur, située dans la fosse nasale, paraît développée aux dépens du cornet inférieur ; elle est à peu près de même dimension que celle de l'orbite, seulement elle a la forme d'un ovoïde dont l'extrémité antérieure est la plus grosse.

Ces deux tumeurs sont formées par du tissu osseux compacte, comme il est facile de le voir sur une coupe de l'une de ces tumeurs, préparée pour l'examen au microscope. On y voit des corpuscules osseux et des canalicules dont les dimensions sont normales, mais dont les directions sont irrégulières et paraissent en rapport avec le développement de ces tumeurs, que nous avons vu marcher plus rapidement dans certains moments que dans d'autres.

Les cas d'exostoses de l'orbite, bien que peu fréquents, sont signalés dans les auteurs. Ainsi Mackenzie en cite plusieurs nées

de la gouttière lacrymale, à la suite de l'opération de la fistule lacrymale.

M. Nélaton (3e vol. du *Traité de Chirurgie*) cite également un cas d'exostose non syphilitique dû à Lucas, et survenu à la suite d'un coup de corne de vache.

Si l'on retire de ces cas et des autres connus ceux qui tiennent à un vice syphilitique et ceux dans lesquels les exostoses sont nées dans les sinus, soit frontaux, soit ethmoïdaux, soit maxillaires, on verra qu'il s'en est présenté assez rarement d'analogues au nôtre, ou du moins que les auteurs en ont peu parlé.

Quant aux exostoses des fosses nasales, on les voit plus rarement citées encore, et les auteurs du *Compendium de chirurgie* ne les mentionnent pas; elles sont aussi passées sous silence dans les traités classiques et les dictionnaires.

M. Lenoir ne connaît que deux cas analogues à celui-ci. L'un est de M. Maisonneuve; il est rapporté dans la *Gazette des Hôpitaux* du 11 août 1853. Il s'agit d'une exostose siégeant seulement dans l'orbite et développée en dehors des sinus. L'autre, plus ancien (opération du 7 janvier 1850) appartient à M. Michon, qui l'a rapporté dans les *Memoires de la Société de chirurgie* (t. II, p. 615). Ce cas diffère du nôtre en ce qu'il s'agit d'une exostose du sinus maxillaire, et non pas de l'orbite.

Si nous comparons notre observation à celles qui ont été publiées par ces deux chirurgiens, nous voyons qu'elle en diffère sous plusieurs points.

Quant au siége de la tumeur, nous remarquons qu'il s'est fait à la partie interne, tant dans le cas de Lucas, dans ceux de Mackenzie, que dans celui de M. Maisonneuve et enfin dans le nôtre. Nous avons bien vu une exostose placée à la paroi externe de l'orbite, que M. Broca nous a montrée dans un cours (1854); mais il s'agissait alors d'une exostose développée primitivement dans le sinus frontal, et de nature syphilitique.

Quant à la nature du tissu osseux, il s'agit d'une exostose éburnée dans le cas de MM. Maisonneuve et Michon, comme dans celui que nous rapportons. Ces deux cas étaient, comme celui-ci, très probablement non syphilitiques; c'est-à-dire que les recherches faites dans ce sens n'avaient rien montré qui pût faire croire à la présence de ce vice chez leurs malades, comme chez la nôtre.

Quant à l'âge, c'est dans la période moyenne de la vie que ces trois cas se sont montrés.

Quant à la marche et aux antécédents, nous voyons que dans les deux autres cas la marche a été plus rapide, mais plus sourde, et qu'elle n'a pas été accompagnée de ces périodes de recrudescence et de ces douleurs intenses qui ont existé chez notre malade.

Quant aux symptômes présents, nous remarquons que dans chacun de ces cas l'état général est bon, et que la santé ne paraît pas altérée; que les symptômes qui dominent sont surtout la déformation et les troubles amenés par la compression qu'exerce la tumeur.

Dans ces phénomènes de compression, nous noterons que les voies lacrymales étaient libres chez notre malade; tandis que dans le cas de M. Michon, où la tumeur était dans le sinus, les voies étaient obstruées, et qu'il y avait un épiphora continuel.

Quant à l'opération, nous ferons remarquer que l'ablation a dû être faite dans ces trois cas par la gouge et le maillet; que les pinces de Liston, employées d'abord par le chirurgien, ont dû être abandonnées, qu'elles se sont même rompues dans le cas de M. Maisonneuve. Malgré cela, l'opération dans notre cas a été, en somme, assez facile, et beaucoup plus facile même qu'on ne s'y attendait.

Quant aux suites de l'opération, bien qu'il soit survenu chez notre malade un érysipèle qui a paru à plusieurs reprises, et a chaque fois donné quelques inquiétudes, la malade n'en était pas moins parfaitement guérie un mois après l'opération.

Dans le cas de M. Michon, les suites ont été beaucoup moins graves. Quant au cas de M. Maisonneuve, les suites ne sont pas mentionnées; il dit seulement qu'après l'opération l'œil est resté sain, ce qui est arrivé également dans les autres cas.

En résumé, cette observation nous a paru à plusieurs titres digne d'être communiquée, en raison du peu de cas relatés dans les traités et les recueils périodiques; en raison du mode de production en dehors de la syphilis, comme c'est l'ordinaire; en raison des douleurs et de la marche particulière qui ont caractérisé le développement de cette affection; en raison enfin du procédé opératoire qui a pu permettre d'enlever cette tumeur sans léser les parties voisines, et n'a laissé que peu de difformité après la gué-

rison, bien que les suites de cette opération aient été accompagnées d'une complication grave.

---

*Extrait du rapport de M.* DOLBEAU *sur l'observation précédente.*

Je ne crois pas, avec M. Paul, que les observations d'exostoses de l'orbite soient aussi rares qu'il le dit dans son travail. M. Paul pense qu'en dehors de la syphilis qui donne naissance à l'exostose, il est très peu fréquent d'observer ces productions venues sans causes déterminées; or, le cas qu'il nous a communiqué, rentre dans cette classe d'exostose de l'orbite de cause inconnue. J'ai retrouvé dans l'excellent livre de Mackenzie plusieurs observations de ces sortes de tumeurs. Jourdain a parlé d'un individu qui portait depuis l'enfance des exostoses qui lui déformaient toute la région orbitaire des deux côtés. Les exostoses de cause indéterminée s'observent ordinairement chez les jeunes sujets; elles débutent presque toujours dans l'enfance, et c'est à la lenteur de leurs évolutions que l'on doit de les observer dans l'âge moyen de la vie. Vous savez aussi, messieurs, que c'est chez les jeunes sujets qu'on observe cette maladie si singulière des os de la face et du crâne qui a été décrite sous le nom d'hypérostose. Nos musées en renferment de nombreux exemples, et quelquefois la maladie est généralisée à toute la tête. Cependant c'est le crâne qui semble le lieu de prédilection de cette maladie. Or, remarquons que dans toutes les observations d'exostoses de l'orbite, dans celle de M. Paul comme dans celle si remarquable de M. Maisonneuve, la production se rattache à la base du crâne. En résumé, je pense, pour ma part, que ces exostoses de l'orbite qu'on observe chez les jeunes sujets sont sous la dépendance de la même cause que celle qui détermine l'hypérostose généralisée. Quant à la nature de cette cause, il est difficile de la déterminer. Peut-être serait-on en droit de ranger cette maladie dans les manifestations qui caractérisent la vérole héréditaire. C'est là une hypothèse que l'insuffisance de la médication antisyphilitique viendrait plutôt confirmer que détruire.

---

TUMEUR MÉLANIQUE DE L'AISSELLE GAUCHE. — Observation par M. FAUVEL, interne des hôpitaux.

Le nommé V.... (Antoine), âgé de trente-six ans, aplatisseur de cornes, entré à l'hôpital Lariboisière, service de M. Voillemier, salle Saint-Honoré, n° 19, le 3 mars 1857, est d'une bonne constitution, d'un teint brun, cheveux et barbe noirs; son état général est très satisfaisant.

Il porte trois petites tumeurs groupées autour du mamelon gauche et une autre beaucoup plus volumineuse dans l'aisselle du même côté.

Ces tumeurs diffèrent par leur volume, leur consistance et leur ordre d'apparition.

Comme antécédents, nous trouvons que la mère du malade est morte à quarante ans de la poitrine et ne portait pas de tumeurs, le père vit encore et jouit d'une bonne santé. Le malade n'a ni frère, ni sœur ; personne dans la famille n'est atteint de tumeurs. Il exerce depuis longtemps un métier dur, pénible, qui exige de grands efforts musculaires et l'expose toute la journée à une chaleur très vive : il travaille la corne fondue. Il s'est aperçu par hasard, il y a un an, qu'il avait, comme il dit, une petite tumeur bleuâtre, de la forme d'un grain de café, sur le devant de la poitrine, du côté gauche, au niveau de l'articulation de la quatrième côte avec le sternum ; elle ne lui faisait aucun mal ; il n'y mit qu'un petit linge de toile pour la garantir du frottement ; puis, en quelques jours, elle grossit, doubla de volume sous forme d'ampoule et creva à la sortie d'un bain ; il s'écoula alors quelques gouttes de sang d'un rouge foncé ; la tumeur diminua à peine. Tous les deux jours il suintait quelques gouttes du même liquide, et il se formait une croûte qui tombait toute seule. Pendant ce temps, il ne ressentait ni élancements, ni douleurs en cet endroit. Il entre deux mois après l'apparition de cette première tumeur, salle Saint-Jérôme, pour une pleurésie, et quand il en est guéri, on lui enlève cette petite tumeur ; elle était alors grosse comme une petite noisette, molle, s'écrasant sous le doigt et d'un rouge terne à l'intérieur. Pour tout pansement, on applique quelques couches de collodion sur les bords de la petite plaie qui se cicatrise en quatre jours.

La place où fut pratiquée cette opération resta nette jusqu'au commencement de décembre 1856 ; mais à cette époque, apparaît de nouveau une petite tumeur en tout semblable à la première. La peau, dans une étendue grande comme une pièce d'un franc, a changé de couleur ; d'un bleu noir au centre, elle est rouge sur les bords. A la partie supérieure, on voit la cicatrice qui a succédé à l'opération dont nous avons parlé ; à la partie inférieure on trouve une petite croûte qui se détache de temps à autre, à peu près tous les huit jours, et alors il s'écoule en ce point un peu de sérosité sanguinolente. Cette peau, ainsi modifiée dans sa couleur, paraît amincie, adhérente à la tumeur qu'elle recouvre ; cette tumeur, siégeant à la même place que celle qui a été enlevée, est de la grosseur d'une noisette ; elle est molle, rénitente, située dans le tissu cellulaire ; elle est un peu mobile, n'a ni racines ni pédicule, n'est ni soulevée ni abaissée par la contraction des muscles de la région antérieure du thorax. La pression ne diminue pas son volume, n'amène pas de douleur ; si on la comprime très fortement, on fait sortir par sa partie inférieure quelques gouttes de sérosité, on n'y sent point de battement. Sa consistance est comparable à celle du lipome.

Sur une ligne parallèle au bord inférieur de la quatrième côte et se dirigeant vers l'aisselle gauche, on rencontre, à une distance de 11 centimètres de cette petite tumeur, une autre tumeur en tout semblable par la consistance, le volume et la forme, ne différant absolument que par la coloration de la peau qui la recouvre (la peau a conservé tous ses caractères normaux). Elle est située aussi dans le tissu cellulaire sous-cutané. La peau comprise dans l'intervalle de ces petites tumeurs, situées à égale distance du mamelon gauche, présente un reflet bleuâtre dû au développement des veines, qui paraissent plus volumineuses qu'à l'état normal.

Cette seconde tumeur n'est apparue que lorsque la première a été opérée, c'est-à-dire vers le mois de septembre ; elle est grosse comme une aveline, mais n'a pas grossi sensiblement depuis l'époque de son apparition. Le malade ne ressent pas ordinairement de douleurs dans ces petites tumeurs, ce n'est que depuis quinze jours qu'il a commencé à y ressentir des élancements, des picotements ; mais c'est principalement la tumeur située dans l'aisselle qui les occasionne.

Cette troisième tumeur, beaucoup plus volumineuse, est apparue il y a trois mois sans cause connue ou appréciable, ni coup, ni chute, ni blessures de la main ou de l'avant-bras. Le malade ne s'en est aperçu que parce qu'il éprouvait de la gêne dans certaines positions du bras, par exemple quand il approche brusquement le coude de la poitrine. La première fois qu'il porta la main au creux de l'aisselle, il sentit une tumeur non pas sphérique ou globuleuse, mais aplatie et de la largeur d'une pièce de deux francs. Cela ne l'empêcha pas de travailler, il continua son dur métier sans faire aucune espèce de traitement.

Hier, 2 mars, il a senti tout à coup une vive douleur dans l'aisselle et fut obligé de quitter son ouvrage. Le repos a triomphé de cette douleur, et aujourd'hui on peut palper, presser la tumeur sans faire souffrir le malade. La peau qui la recouvre n'a pas changé de couleur, mais elle est adhérente. Cette tumeur est globuleuse, un peu bosselée, d'une consistance lipomateuse, de la grosseur d'un œuf de poule, située non pas dans le creux même de l'aisselle, mais un peu au-dessous et en avant, comme si elle reposait sur le bord externe et inférieur du grand pectoral. Les contractions de ce muscle ne la font ni saillir, ni disparaître; elle paraît isolée, sans racines ni prolongements. Les ganglions axillaires sont sains et ne paraissent même pas engorgés. Pas de douleur le long du bras gauche ni dans les doigts, pas de signe de compression, ce qui prouve que la tumeur n'a aucun rapport avec les nerfs ni avec les vaisseaux de cette région si compliquée.

Tout portant à croire que cette tumeur est de la même nature que les deux autres petites, on diagnostique une tumeur mélanique.

En examinant attentivement la poitrine du malade, on rencontre encore du côté gauche une quatrième tumeur plus petite que les deux premières, de la grosseur d'un pois, sans changement de couleur à la peau. Le malade n'en soupçonnait pas l'existence; elle est située à 4 centimètres au-dessous du mamelon gauche. Nous n'en rencontrons point d'autre sur toute la surface du corps. La respiration et la circulation n'offrent rien à noter.

*11 mars.* On opère le malade après l'avoir endormi par le chloroforme. Une incision est faite sur toute la largeur de la peau qui recouvre la tumeur de l'aisselle ; la peau étant bien disséquée de chaque côté, le bras porté dans l'élévation, la tumeur vient

faire saillie, on la saisit avec la pince de Museux, et on l'enlève avec le bistouri sans avoir déchiré son enveloppe. On enlève deux petits ganglions situés au-dessous et un peu plus haut; on panse la plaie avec des boulettes de charpie. Les jours suivants peu de fièvre, peu de réaction. Cependant, la cicatrisation ne marchant pas très vite, on panse avec la charpie imbibée de vin aromatique. L'état général est toujours satisfaisant, l'appétit est un peu diminué. Le malade sort guéri le 20 avril.

*Examen de la tumeur.* — A l'œil nu, sur une coupe faite par son milieu, elle offre une couleur noire au centre et rougeâtre sur les bords. De consistance molle, elle s'écrase entre les doigts si on la presse fortement; promenée sur le papier, elle y laisse une tache brune semblable à celle qu'y produirait de la sæpia ou de la suie, caractère assigné par les auteurs à la mélanose. MM. Bouley et Regnault, à qui j'ai montré cette tumeur, crurent qu'elle avait été enlevée sur un cheval et la regardèrent comme de la mélanose franche. Ils s'étonnèrent qu'elle ait été enlevée sur un homme brun, car jusqu'alors on n'a rencontré ces tumeurs que sur les chevaux blancs.

*Examen microscopique*, par M. Ordonez. — Cette tumeur est formée en totalité par les éléments anatomiques des ganglions lymphatiques altérés à différents degrés. Ainsi, la partie noire de la tumeur est formée presque en totalité par des cellules arrondies, ovalaires et d'autres formes, mesurant en moyenne de 0,018 à 0,020 de millimètre de diamètre, dont la cavité est plus ou moins remplie de granulations pigmentaires, d'une coloration plus rougeâtre que les granulations pigmentaires de la choroïde, surtout après l'application de l'éther sulfurique. Il y a des cellules qui ne renferment point de granulations, et alors elles sont en général arrondies, composées d'une paroi très mince, parfaitement transparente, et pourvues d'un noyau central ovalaire, transparent aussi, et contenant un nucléole allongé ou deux nucléoles ronds.

Ces cellules se trouvent en amas régulièrement disposés, et il est facile de suivre leur invasion par la matière mélanique. Ainsi il y a des places où les cellules, disposées régulièrement les unes à côté des autres, présentent toutes vers leur partie périphérique une certaine quantité de granulations pigmentaires, disposition de laquelle il résulte que là où les cellules se trouvent en amas régu-

liers, leur pression réciproque donne l'apparence d'une mosaïque à cellules polygonales. D'autres sont complétement envahies par les granulations mélaniques au point d'avoir leur cavité complétement remplie et leur noyau caché. Enfin, plusieurs préparations faites et étudiées soigneusement nous ont fait voir tous les degrés d'envahissement des cellules des ganglions lymphatiques de la région opérée par la matière mélanique, sur la nature et composition de laquelle nous dirons, sous réserve, notre opinion à la fin de cette note.

Parmi les éléments les plus intéressants que nous remarquons dans cette tumeur se trouve une quantité de globules sanguins dont une partie est complétement privée de leur matière colorante. On ne distingue avec peine, à cause de leur extrême transparence, que le parenchyme des globules, qui n'a pas changé de forme, mais qui est complétement pâle, au point que pour bien étudier cet élément, il faut établir un courant de liquide sous la plaque mince de verre, car alors on voit rouler les globules sanguins décolorés, et il est facile d'étudier leur forme. Mêlée avec la précédente se trouve une grande quantité de globules sanguins en état de désorganisation plus ou moins avancée; ainsi on en voit quelques-uns, présentant tous les caractères de cet élément anatomique, contenir dans l'épaisseur de leur parenchyme deux ou trois granulations de 0,001 de millimètre de diamètre; d'autres, et ils étaient les plus nombreux, présenter un cercle complet de ces granulations autour de leur périphérie; d'autres, plus ou moins détruits, mais conservant toujours une partie de leur contour qui permettait de reconnaître l'élément dont il s'agit, et enfin une très grande quantité de granulations élémentaires tout à fait semblables par leurs forme, aspect et dimensions aux granulations contenues dans l'épaisseur des globules sanguins altérés que nous venons de décrire, ce qui nous conduit à considérer ces granulations comme le résultat de la décomposition des globules sanguins épanchés, et non pas comme des granulations pigmentaires semblables aux granulations des cellules choroïdiennes, de l'iris et des procès ciliaires. D'autre part, l'application des réactifs vient confirmer ce que nous avons avancé : l'acide sulfurique, qui attaque très facilement les cellules pigmentaires de l'œil, n'a pas changé l'aspect des préparations auxquelles nous l'avons appliqué; l'ammoniaque dissout

presque la totalité des granulations moléculaires dont nous venons de parler, sans donner rien de très démonstratif; l'éther sulfurique est le meilleur réactif que nous ayons appliqué, en ce sens qu'il dissout les granulations molléculaires et laisse voir la matière colorante du sang, qui rougit davantage à mesure qu'on applique successivement le réactif pendant quelques instants, et tend presque à cristalliser sous son influence.

Cette série de phénomènes qui vient d'être décrite pour les globules sanguins épanchés dans l'épaisseur de la tumeur, s'observe aussi quand on étudie la partie noire de quelques corps jaunes de l'ovaire et des parties du corps qui ont été fortement contusionnées. Par conséquent, nous croyons pouvoir établir, outre les tumeurs mélaniques proprement dites formées par l'hypergénèse de la matière pigmentaire là où elle se trouve normalement, les tumeurs mélaniques par épanchement sanguin.

---

*A été nommé membre correspondant étranger :*

M. J.-M. Buendia, à la Nouvelle-Grenade.

---

# XXXIII^e ANNÉE. — AVRIL 1858.

SOMMAIRE :

EXTRAITS DES PROCÈS-VERBAUX. — 1. Fièvre puerpérale (recherches d'anatomie microscopique). — 2. Fracture du col du fémur. — 3. Kyste sébacé, pileux. — 4. Môle hydatiforme. — 5. Kystes de l'épididyme. — 6. Double rétrécissement auriculo-ventriculaire et aortique. — 7. Dilatation considérable de l'urèthre. — 8. Angine couenneuse, compliquée de gangrène, avec croup. — 9. Deux cas d'inflammation sous-muqueuse de l'arrière-gorge et du larynx. — 10. Deux cas d'angine laryngée œdémateuse consécutive à la fièvre typhoïde. — 11. Ulcérations varioliques du gros intestin. — 12. Structure de la glande sublinguale.

DISCUSSION sur les hématocèles péri-utérines.

MÉMOIRE sur l'angine gangréneuse, par M. Millard; rapport, par M. Axenfeld.

OBSERVATIONS. — Obstruction intestinale, attribuée à un étranglement interne; anus artificiel; mort; autopsie; cancer du rectum, par M. Fauvel. Rapport, par M. Houël.

CANCER de l'ovaire droit, par M. Gellé. — Rapport par M. Genonville.

## PRÉSIDENCE DE M. CRUVEILHIER.

1. M. *Tarnier* communique à la Société le résultat des recherches qu'il a faites sur ce sujet de concert avec M. Vulpian (1).

Dans une série de recherches sur l'anatomie pathologique de la fièvre puerpérale, nous avons eu, dit-il, l'occasion d'examiner au microscope le liquide purulent qu'on trouve si souvent dans les sinus utérins, dans les trompes utérines et à l'état d'infiltration dans le tissu utérin lui-même. Presque toujours ce liquide a une apparence caractérisant si nettement le pus qu'il ne vient pas à la pensée que ce puisse être autre chose. Nous sommes arrivés cependant à reconnaître d'importantes différences dans la nature même de ce liquide. Nos observations ont été faites à l'aide du microscope, avec des grossissements de 350 et 450 diamètres.

Nous examinerons successivement le liquide purulent dans les trompes, dans les sinus et dans le tissu même de l'utérus.

A. *Trompes utérines.* — Dans les trompes, nous avons trouvé deux variétés principales :

(1) Séance du 16 avril.

1° Pus, dont les éléments étaient pour la plus grande majorité, et quelquefois uniquement, composés de globules dits pyoïdes. Ces globules, d'un diamètre de 10 à 14 millièmes de millimètre, étaient sphéroïdes, très légèrement irréguliers, renfermant de nombreuses granulations graisseuses. L'acide acétique faisait pâlir les globules sans altérer les granulations graisseuses et sans faire apparaître de noyaux.

A ces globules pyoïdes viennent se joindre quelquefois de véritables globules de pus, et le plus souvent des cellules épithéliales devenues graisseuses.

2° Dans la deuxième variété, le liquide puriforme contenu en abondance dans la trompe est *uniquement constitué par des cellules d'épithélium cylindrique*, dont un grand nombre sont munies de cils vibratiles et par des noyaux épithéliaux.

C'est là le point qui nous a paru le plus curieux dans nos recherches, car, à l'œil nu, il est impossible de trouver aucune différence entre ce liquide et le véritable pus.

B. *Sinus utérins.* — Le liquide purulent contenu dans les sinus est tantôt du véritable pus et tantôt formé par des globules de la variété pyoïde, mélangés à des cellules et à des noyaux d'épithélium, avec des granulations graisseuses libres ou contenues dans les cellules. Ces derniers éléments se trouvent parfois en quantité assez notable : ils appartiennent à la variété pavimenteuse.

C. *Tissu utérin.* — Nous n'avons examiné qu'une seule fois le liquide purulent contenu dans le tissu même de l'utérus, et nous l'avons trouvé uniquement formé par du pus dont les globules appartenaient à la variété pyoïde.

Nos recherches sont encore trop peu nombreuses pour que nous osions en tirer des lois générales; mais, tels que nous les avons observés, ces faits nous ont paru assez intéressants pour attirer l'attention de la Société. Nous nous proposons, d'ailleurs, de poursuivre cette étude. Toujours est-il qu'aujourd'hui nous pouvons avancer que le liquide d'aspect purulent contenu dans les trompes utérines, dans les sinus utérins et dans le tissu même de l'utérus, loin d'être invariablement constitué par du pus, peut appartenir à trois variétés différentes : 1° pus véritable; 2° pus à globules pyoïdes; 3° épithélium. Chacun de ces liquides peut exister sépa-

rément; d'autres fois, ils sont mélangés deux à deux ou même réunis tous les trois.

On comprend, dans les cas d'infection purulente ou de péritonite attribuée au passage des liquides de la trompe dans l'abdomen, quel intérêt il y aura à ne pas s'en rapporter à l'aspect seul du liquide, mais bien à examiner ses caractères à l'aide du microscope, qui seul permet d'apprécier les différences de sa composition.

M. *Gallard* pense que les recherches de MM. Tarnier et Vulpian sont loin de conduire à conclure dans un sens favorable à l'essentialité de la fièvre puerpérale. Elles ne démontrent même pas, comme le croient ces auteurs, qu'ils aient eu affaire à un liquide autre que le pus, car les caractères histologiques de ce dernier ne sont pas encore parfaitement définis. Ainsi, dans une séance précédente, deux de nos collègues, MM. Houël et Vidal, ont soutenu cette opinion que, dans l'état actuel de nos connaissances, nous ne possédons aucun moyen certain de distinguer une collection purulente d'un amas de globules blancs sanguins et de fibrine dissociée. Les moyens d'exploration par le microscope nous font aussi bien défaut pour cela que les réactifs chimiques.

Jusqu'à plus ample informé, le mieux est donc de s'en tenir aux résultats fournis par l'œil exercé du clinicien ou de l'anatomopathologiste, qui savent généralement assez bien distinguer le pus, en tenant compte, et de l'aspect du liquide examiné, et surtout de l'état des parties desquelles il provient.

M. *Tarnier*, à l'occasion du procès-verbal (1), revient sur la communication qu'il a faite dans la précédente séance à propos de l'anatomie pathologique de la fièvre puerpérale. Il présente à la Société une trompe utérine dont le pavillon est enflammé. De la cavité de cette trompe, on fait sortir un liquide blanc crémeux d'aspect purulent, mais n'ayant pas avec le véritable pus une ressemblance aussi grande, à l'œil nu, que cela se voit d'autres fois dans des cas analogues. Il montre en même temps un dessin représentant la préparation microscopique de ce liquide puriforme examiné à un grossissement de 450 diamètres. On y remarque plusieurs cellules d'épithélium cylindrique, dont deux sont munies de

(1) Séance du 23 avril.

cils vibratiles, et un certain nombre de noyaux arrondis. M. Tarnier ajoute n'avoir jamais rencontré cet épithélium que dans la trompe, le liquide purulent contenu dans les veines et les sinus lui ayant toujours présenté, sinon des globules de pus parfaits, au moins des globules pyoïdes.

M. *Gallard*. Je désire surtout que ce dernier fait soit bien établi devant la Société, à savoir, que le liquide renfermé dans les veines et dans les sinus est considéré par MM. Tarnier et Vulpian comme du pus bien légitime. Quant à la nature de celui renfermé dans la trompe, elle importe moins pour expliquer la production de l'infection purulente dans la maladie désignée sous le nom de fièvre puerpérale; mais, je le répète, les recherches de nos deux collègues, si intéressantes qu'elles soient, ne suffisent pas à me démontrer d'une manière complétement satisfaisante que le liquide en question n'est pas réellement du pus. Qu'est-ce que le pus? A quels caractères le reconnaît-on, s'il est vrai que les globules purulents ou pyoïdes ne suffisent pas à le caractériser? Dans la vaginite, n'avons-nous pas du pus, et pourtant le microscope ne nous le montre pas toujours. Avant donc de tirer des conclusions rigoureuses des faits observés par MM. Tarnier et Vulpian, il faut étudier le pus dans les divers tissus, sur les membranes muqueuses de l'économie; en un mot, refaire l'histoire histologique du pus, ou plutôt la faire, car elle n'a jamais été faite d'une façon complète et satisfaisante : c'est du moins ce que nous disait, il y a peu de temps, un micrographe dont personne, je crois, ne songera à décliner la compétence, M. Mandl.

M. *Axenfeld*. Il n'est pas étonnant que l'on rencontre des cellules d'épithélium à cils vibratiles dans le liquide purulent que renferme la trompe, puisque cet organe est revêtu d'un semblable épithélium; il est naturel, en effet, que sous l'influence d'une inflammation, l'épithélium s'exfolie et se mêle aux liquides sécrétés. Reste à expliquer comment ce liquide puriforme et résultant bien évidemment d'une inflammation dont les traces sont incontestables sur la trompe, et notamment sur son pavillon, qui est rouge, boursouflé, friable, etc.; comment ce liquide ne contient ni globules purulents, ni globules pyoïdes ou corpuscules que l'on est habitué à regarder comme caractérisant essentiellement le vrai pus. Quoi

qu'il en soit, ce liquide paraît être bien manifestement le résultat d'une suppuration ou tout au moins d'une violente inflammation, et l'on doit en trouver de semblable dans les cas de métrite simple, de phlegmasie simple de la trompe utérine survenue en dehors de toute influence puerpérale. Aussi les observations et les recherches de MM. Tarnier et Vulpian, qui sont fort curieuses, fort intéressantes, me paraissent-elles être destinées surtout à faire avancer l'histoire histologique du pus, mais elles ne doivent avoir qu'une très médiocre importance au point de vue de l'étude de la fièvre puerpérale.

M. *Tarnier* n'a pas voulu dire que la présence des cellules d'épithélium cylindrique fût le signe caractéristique du liquide sécrété pendant la fièvre puerpérale. Il a seulement signalé leur existence dans un liquide que tout le monde est habitué à considérer comme du pus véritable, et qui cependant ne renferme aucun des éléments microscopiques du pus. Aussi pense-t-il que ce fait est important au point de vue de la fièvre puerpérale ; car, en définitive, la meilleure manière d'étudier l'anatomie pathologique d'une maladie, c'est d'examiner l'un après l'autre et à l'aide de tous les moyens possibles d'investigation, tous les produits, tant solides que liquides, dont la formation paraît être sous la dépendance de la maladie elle-même.

M. *Guyon* conclut de tout ce qui vient d'être dit, qu'on rencontre dans la trompe seulement du mucus alors que l'on avait cru y voir du pus ; car le globule muqueux ne lui semble pas devoir être considéré comme le signe caractéristique indispensable du mucus. Il conçoit très bien que ce liquide renferme en outre et surtout des fragments de l'épithélium de la muqueuse par laquelle il a été sécrété. Mais il ne lui répugne nullement de considérer ce produit, même en l'absence de tout globule purulent, comme un résultat direct de l'inflammation, et à cet égard il partage complétement la manière de voir de M. Axenfeld.

M. *Vidal* envisage la discussion qui est actuellement soulevée comme pouvant se résumer par cette question : Différents liquides d'aspect puriforme, comme on en rencontre souvent dans l'économie, étant donnés, déterminer s'ils sont formés par du pus. Eh bien !

suivant lui, cette question est complétement insoluble dans l'état actuel de nos connaissances. Si l'on ne s'en rapporte qu'à l'examen microscopique, on ne retrouvera pas les éléments histologiques caractérisant le pus typique (globules purulents ou pyoïdes et corpuscules purulents) dans tous les liquides composés bien manifestement par du pus véritable. D'un autre côté, si l'on se borne à l'examen clinique fait à l'œil nu, on aura à redouter de non moins graves erreurs, car on sera exposé à prendre pour du pus des liquides qui en diffèrent complétement. Il faut donc rester dans le doute, et se contenter de donner une description minutieuse de ces liquides, sans rien préjuger sur leur nature, jusqu'à ce que des recherches ultérieures aient permis de déterminer d'une manière incontestable les véritables caractères tant chimiques que microscopiques auxquels nous devrons reconnaître le pus légitime.

M. *Tarnier*. Il me paraît cependant résulter de nos recherches que dans maintes circonstances où l'on s'est borné à examiner à l'œil nu le liquide blanc, visqueux, filant, d'aspect puriforme, recueilli sur le pavillon ou dans la cavité de la trompe d'une femme morte à la suite de couches, on n'a pas pu être suffisamment éclairé sur la véritable nature de ce liquide. Comme l'organe sur lequel on le recueillait était rouge, turgide, friable, enflammé en un mot, on en a conclu : c'est du pus; tandis que nous venons démontrer qu'il ne renferme aucun des éléments histologiques d'après lesquels on est habitué, jusqu'à présent du moins, à reconnaître le pus.

M. *Axenfeld* insiste pour établir que les globules dits purulents ou même pyoïdes ont été décrits à tort comme les éléments indispensables à la constitution du pus. Il tient de M. Gubler, fort versé dans les recherches microscopiques, que nombre de fois on n'en trouve pas trace dans des liquides notoirement purulents. C'est donc un point d'anatomie pathologique, ou plutôt de physiologie pathologique, qu'il est bon d'éclaircir ; et à cet égard la communication de MM. Tarnier et Vulpian lui semble très importante, car elle est destinée à avoir une influence incontestable, en ouvrant la voie à de nouvelles recherches dont le résultat sera, selon toute probabilité, d'élucider un point de science fort intéressant à connaître et jusqu'ici fort obscur.

M. *Edmond Simon* présente :

2. *a.* Une *fracture du col du fémur.*

Un vieillard âgé de soixante-douze ans fait, de sa hauteur, une chute sur le siége; il se casse le col du fémur droit, et on l'amène pour cette lésion à l'Hôtel-Dieu, salle Sainte-Marthe, n° 20. Deux mois et demi après l'accident, il succombe à une double pneumonie.

Outre un épanchement sanguin en grande partie résorbé, situé en arrière et au-dessus du grand trochanter droit, et la rétraction des muscles fessiers, on trouve dans le bassin, sur le côté droit, des traces d'une hémorrhagie légère sous-péritonéale.

Les os de l'articulation de la hanche sont dans les rapports suivants : le grand trochanter, paraissant plus large qu'il ne l'est habituellement, est appliqué sur la cavité cotyloïde, qu'il masque presque entièrement ; il est uni à cette dernière par une capsule fibreuse, étroite et très résistante. Il résulte de là que la mobilité du fémur sur l'os coxal est réduite à des mouvements de glissement très limités. L'élargissement du grand trochanter n'est qu'apparent. Cette tubérosité a été divisée longitudinalement par une fracture secondaire oblique en bas et en arrière ; l'éclat qui en est résulté, et auquel appartient la moitié postérieure de sa surface, a subi un mouvement de rotation de dedans en dehors tel, que sa surface postérieure, ramenée presque au niveau de la moitié antérieure externe du trochanter, paraît se continuer avec elle. Cet éclat, produit par la pénétration du col du fémur dans l'extrémité supérieure du fragment inférieur, comprend, outre la moitié postérieure du grand trochanter, la petite tubérosité du même nom et toute la partie du fémur intercalée entre les branches de la bifurcation supérieure de la ligne âpre, branches par lesquelles a passé la fracture secondaire. Ce troisième fragment a été retenu à 2 centimètres au-dessous du niveau auquel s'est élevé le fragment inférieur, parce que le petit trochanter a été arrêté par la partie inférieure du pourtour de la cavité cotyloïde sur laquelle il arcboute. Il est uni d'une façon assez serrée au reste de la diaphyse par un tissu fibreux épais, à surface rugueuse, encroûté de nombreux points d'ossification. Un trait de scie, passant perpendiculairement par le centre de l'articulation, fait voir que la fracture a détaché le col très exactement à sa base, et que la pénétration

a été telle, qu'il est caché complétement dans l'extrémité supérieure du fragment inférieur, qu'il a fait éclater.

La tête du fémur, ovalaire, presque conique, paraît avoir perdu complétement son cartilage articulaire. Le col reste encore recouvert de son périoste, qui a conservé sa teinte rosée, ce qui indique une persistance de la vitalité du fragment supérieur. Cependant il n'y a pas plus de traces de consolidation entre lui et le tissu spongieux dans lequel il a pénétré que si la fracture venait de se produire. Je dois ajouter que la partie postérieure de la capsule fibreuse, qui reste adhérente au col, se trouve interposée entre lui et la crête mousse qui unit en arrière le grand et le petit trochanter. Ce sont, avec le ligament rond, les deux seuls points par lesquels le col est rattaché au reste des tissus.

---

3. *b.* La *membrane tapissant la surface interne d'un kyste sébacé.* — Du volume d'une demi-bille de billard, ce kyste, situé au-devant de l'articulation de la 1re avec la 2e pièce du sternum, datait de l'enfance du malade, âgé de vingt-sept ans. Son développement a été très lent. La membrane qui le tapissait intérieurement offre, avec la couleur rouge grisâtre d'une muqueuse, tous les caractères des téguments. Elle est lisse, unie, sans villosités, couverte d'une douzaine de poils les uns blancs les autres noirs, poils de 3 à 5 centimètres de long, qui ont la plus grande analogie avec les poils de barbe Cette membrane m'a paru composée par un derme assez épais, soit de 1 à 2 millimètres, et par un épithélium pavimenteux stratifié, dont les couches profondes sont constituées par un épithélium nucléaire. La matière sébacée qu'elle circonscrivait renfermait de nombreux poils. Ce kyste, sébacé par sa constitution, paraissait donc produit par une sorte de dépression de la peau, dont l'ouverture se serait fermée.

---

4. M. *Garnier* présente une *môle hydatiforme* et communique l'observation suivante :

La nommée J... (Geneviève), âgée de vingt-neuf ans, d'une excellente constitution, fut réglée pour la première fois à l'âge de treize ans. La menstruation fut régulière jusqu'à dix-neuf ans.

Elle contracta sans doute alors une vaginite, car elle eut un écoulement verdâtre qui dura dix-huit mois, et, à la suite d'un traitement tonique, l'écoulement sanguin reparut, mais il y eut toujours de la dysménorrhée. A l'âge de vingt-sept ans, cette femme accoucha d'un garçon bien conformé. Sa grossesse ne présenta rien de particulier. Les règles revinrent aubout de dix mois, mais toujours douloureuses, jusqu'au 25 juin 1857, époque où elles coulèrent quatre jours. Le 5 août, elles coulèrent deux jours. Vers le 20 du même mois, à la suite d'une frayeur très vive, l'écoulement sanguin reparut, et depuis cette époque jusqu'au 18 janvier, il n'a pas discontinué. Aussi ces pertes ont tellement affaibli cette femme, qu'elle prétend avoir maigri de près de 20 kilogrammes. Les seins ne présentèrent aucune modification. Le ventre grossit jusqu'au quatrième mois, mais à dater de ce moment, il diminua notablement. Dans la nuit du 25 au 26 janvier, l'écoulement sanguin reparut, et accompagné de vives douleurs dans le bas-ventre. A l'hôpital, des douleurs expulsives se déclarèrent.

Le produit expulsé a la forme et le volume du placenta ; sa coloration ressemble à celle de la chair lavée ; il est impossible d'y trouver des débris d'embryon ou de cordon ombilical. Cette masse granuleuse, fongueuse, est parcourue par des filets membraneux auxquels sont appendues des vésicules pleines d'un liquide séreux. Ces vésicules, liées entre elles, présentent ainsi une forme de grappes ou de chapelets ; considérablement distendues par le liquide, leur volume du reste est fort variable ; tandis qu'il en est dont le volume ne dépasse pas celui d'une tête d'épingle, il en est d'autres dont le volume est égal à celui d'une grosse noisette. Au milieu de cette masse se voient quelques épanchements sanguins, les uns colorés, les autres avec un caillot décoloré. Sur une des faces de ce gâteau, on trouve une membrane très fine, transparente, déchirée par places. Des débris de ce gâteau placentaire, mis dans l'eau, montrent avec évidence la présence des villosités hypertrophiées. L'examen microscopique pratiqué par M. Dufour montre tous les éléments du tissu placentaire.

Depuis cette époque, cette femme a éprouvé les mêmes phénomènes que les nouvelles accouchées, seulement elle n'a pas eu de fièvre de lait.

M. *Campana :* Un fait important à noter, c'est que le ventre se développa à peu près comme dans une grossesse régulière, pendant les trois premiers mois ; mais pendant les trois qui suivirent, il diminua peu à peu, et revint presque à ses dimensions ordinaires. Nous n'avons d'ailleurs aucun document sur les irrégularités de conformation qu'il a dû présenter à cette période, et qui peut-être auraient éclairé le diagnostic.

Au reste, il ne se passait rien dans la coloration de la peau, dans le volume des seins, dans les fonctions digestives, qui permît, même dans les commencements, de croire à la réalité de la grossesse proprement dite.

Ces remarques et d'autres encore fournies par l'observation de cette malade pourraient, à ce qu'il me semble, suggérer quelques déductions, toujours intéressantes, quand il s'agit d'une affection naguère encore si obscure et si embrouillée. Le point qui a passionné le plus les esprits est celui de sa nature ; ces masses hydatiques surtout pouvaient-elles se développer chez les vierges ? Vallisnieri en avait observé sur des religieuses cloîtrées, et à ces môles-là, il croyait bien fermement que les hommes n'avaient point eu part. Vers le milieu du siècle dernier, Astruc, très versé, comme on sait, dans les maladies des femmes, admettait comme espèce distincte la môle utérine résultant d'un amas d'hydatides. Percy, très chaleureux partisan de cette erreur, allait plus loin : pour lui, il avait constaté l'animalité des vésicules hydatiques, il les avait vues se mouvoir sur sa main. H. Cloquet a décrit le ver vésiculaire ; il l'a baptisé *acephalocystis racemosa*, et lui a même composé une étiologie complète, où figurent la leucorrhée habituelle, le tempérament lymphatique, la suppression des menstrues, la débilité et la cacochymie... et pourtant, la femme qui fait le sujet de l'observation de M. Garnier était douée d'une excellente constitution.

M. Velpeau et madame Boivin ont fait justice enfin de ces hydatides imaginaires, et le microscope a pleinement confirmé les vues de madame Boivin et de M. Velpeau, niant la nature hydatique des môles vésiculaires, et admirablement expliqué par quel mécanisme elles se forment. Ce sont surtout les travaux de MM. Coste et Robin qui ont fixé ce dernier point. On n'a jamais pu constater d'animaux parasites, tels que les échinocoques, dans les vésicules hydatiformes. D'ailleurs la connaissance de la structure

intime des villosités choriales explique tout simplement leur formation.

On sait que, vers la deuxième semaine de la conception, la surface extérieure du chorion se couvre dans toute son étendue de petites saillies granuleuses. Ces granulations s'accroissent rapidement sous forme de doigts de gant et enfin de villosités creuses, plus tard ramifiées, et terminées à chaque ramification par un cul-de-sac. En même temps, l'allantoïde, portant les vaisseaux ombilicaux, est venue s'appliquer à toute la face interne du chorion, et émettre des ramuscules artériels et veineux dans l'intérieur de chaque villosité. Mais parmi ces villosités, celles qui répondent à la caduque réfléchie ne sont pas en contact avec des vaisseaux maternels suffisamment développés pour que les échanges entre les deux sangs maternel et fœtal soient possibles et efficaces. C'est pour cette raison probablement qu'on les voit peu à peu devenir imperméables au sang, s'oblitérer par des fibres de tissu cellulaire, et laisser leurs parois s'infiltrer de granulations graisseuses. Rien de semblable ne se passe dans celles des villosités qui sont en contact avec la muqueuse inter-utéro-placentaire. Elles se ramifient à l'infini, creusent pour ainsi dire le tissu muqueux et viennent immerger leurs extrémités dans les vaisseaux utérins, dans ces lacs sanguins qui ont de 4 à 6 millimètres de diamètre. C'est donc là que se forme le placenta. Mais dans le placenta lui-même il y a des villosités, moins favorablement placées que les autres par rapport aux vaisseaux utérins, et celles-là aussi s'atrophient ou s'oblitèrent, ou bien la difficulté de leur circulation entraîne, pour ainsi dire, leur hydropisie. C'est pourquoi quelques vésicules hydatiformes peuvent s'observer même après un accouchement normal, soit sur quelque points du placenta lui-même, soit plus ou moins loin de son limbe, comme cela a été vu par madame Boivin.

Nous pouvons maintenant, à ce qu'il me semble, expliquer assez facilement la production de la môle qui vous a été présentée. Dans le cas présent, les troubles considérables de la circulation placentaire, pendant cette métrorrhagie, qui ne s'est jamais arrêtée complétement durant six mois, ont fini par amener la mort du fœtus et son élimination graduelle, à partir du quatrième mois de la conception. On se rappelle, en effet, qu'à partir de ce moment

le ventre a continuellement diminué de volume. C'est donc à ces troubles dans les fonctions du placenta que nous croyons pouvoir rapporter la transformation de la plus grande partie de sa masse en môle hydatique. Ce placenta, ainsi altéré, était du reste parfaitement reconnaissable à sa forme et à son volume, et même à presque tous les autres caractères physiques dans les portions où les villosités étaient peu transformées; malgré l'absence complète de cordon, on reconnaissait facilement la face interne, à l'aspect lisse et uni des portions encore tapissées par l'amnios. Examiné sous l'eau, on reconnaissait en certains points un aspect tomenteux caractéristique. Enfin, pour plus de sûreté encore, M. Dufour a eu l'obligeance de pratiquer l'examen microscopique, et il a reconnu sans hésitation les éléments du tissu placentaire. Il me paraît donc établi que la môle présentée par M. Garnier était constituée par un placenta qui a vécu et qui s'est développé dans des conditions anormales de circulation, en vertu desquelles il s'est formé des épanchements sanguins dans son épaisseur, pendant que la majeure partie des villosités, devenant de moins en moins perméables au sang, ont été distendues par un épanchement de sérosité. Madame Boivin avait déjà constaté, comme nous avons pu le faire nous-même, que sur quelques-unes des vésicules hydatiformes il existait parfois quelques ramuscules vasculaires très fins, qui plus tard auraient fini par disparaître complétement. Au reste, ce dernier fait est fort rare, et M. Robin même l'a nié.

---

5. M. *Coulon* présente des *kystes de l'épididyme* recueillis sur un sujet de soixante-neuf ans, entré à l'hôpital Lariboisière, pour un abcès par congestion, et dépendant d'une carie de la colonne vertébrale, comme l'autopsie l'a démontré.

Le testicule droit présente une tumeur un peu plus grosse qu'un œuf de poule; cette tumeur offre trois bosselures qui simulent assez bien trois testicules. Par la palpation on constate que la tumeur est complétement indépendante du testicule, et qu'elle fait corps avec l'épididyme. Cette tumeur, au dire du malade, existe depuis huit ans; elle ne cause aucune gêne, aucune douleur.

Du côté gauche existe une tumeur analogue, mais plus petite et n'offrant pas de bosselure; on reconnaît que le testicule est

comme de l'autre côté à la partie antérieure et inférieure de cette tumeur. Ces différentes tumeurs sont regardées comme des kystes de l'épididyme.

Le malade ayant succombé quelques jours après l'ouverture de l'abcès par congestion, les kystes de l'épididyme furent examinés avec le plus grand soin en présence de M. Gosselin. On reconnut du côté droit l'existence de trois kystes indépendants les uns des autres ; ces trois kystes sont situés au-dessus du testicule ; ils semblent dépendre de la tête de l'épididyme et ne sont pas recouverts par la tunique vaginale. La ponction faite à l'un de ces kystes donne issue à un liquide jaunâtre, transparent, mais ayant cependant une apparence louche et comme un peu laiteuse, attribuée à la présence d'animalcules spermatiques, que l'on reconnaît à l'aide du microscope. Du côté gauche le kyste est unique ; il dépend également de l'épididyme, sans être recouvert complétement par la tunique vaginale : enfin le liquide qu'il renferme a le même aspect et contient aussi des animalcules spermatiques.

M. *Dolbeau* engage le présentateur à s'assurer, à l'aide d'une injection, de l'état des voies spermatiques (1). Ces kystes paraissent dépendre ici de la tête de l'épididyme, comme c'est, du reste, le cas le plus fréquent. J'ai, ajoute M. Dolbeau, fait l'année dernière plusieurs communications sur ce sujet à la Société, et je crois avoir établi que grand nombre de ces kystes spermatiques sont le résultat de la dilatation des canaux efférents des testicules. Ils sont tantôt fusiformes, tantôt sphériques : dans le premier cas, ils sont injectables ; dans le deuxième, ils ne se laissent pas pénétrer par la matière de l'injection, et alors il y a oblitération des voies spermatiques. Quelquefois ces kystes peuvent prendre leur origine dans le *vas aberrans*. D'autres peuvent se concentrer sur le trajet du canal déférent et dans des points fort éloignés de la tête de l'épididyme ; cette dernière variété, qui est la plus rare, se présente sous l'aspect de petits diverticulums appendus en forme de cæcum le long du canal déférent, avec lequel ils communiquent, et dont ils peuvent se séparer plus tard. J'en ai présenté à la Société plusieurs exemples dans lesquels la communication persistait.

(1) Ce qui n'a pas était fait. (*Note du Secrétaire.*)

6. M. *Marey* montre le cœur d'une vieille femme morte à l'hôpital Cochin dans le service de M. Beau. Pendant les deux mois que dura son séjour, on ne put jamais constater le moindre bruit de souffle, et pourtant l'autopsie a révélé l'existence *d'un double rétrécissement auriculo-ventriculaire gauche et aortique ;* ce dernier surtout est très prononcé. Les battements du cœur étaient d'une fréquence et d'une faiblesse excessives, tumultueux par moments; le pouls radial était imperceptible ; aux carotides il marquait 160. La cyanose était habituelle, les jugulaires très gonflées, les extrémités froides ; vers la fin de la vie, les battements cardiaques sont devenus de plus en plus rares et de plus en plus faibles. Cette absence de tout bruit de souffle avec un rétrécissement semblable des deux orifices trouve son explication, suivant M. Beau, dans un défaut d'énergie de la systole, dans ce qu'il appelle l'*asystolie*.

M. *Dufour* fait remarquer que les cas de lésions graves des orifices ou des valvules cardiaques, où l'on n'observe pas de bruit de souffle, ne sont pas excessivement rares ; la gêne de la circulation se révèle alors par des signes très variables (intermittences, irrégularités du pouls, palpitations, etc., etc.) ou par des altérations rares du rhythme des bruits du cœur. Il signale en particulier le triple bruit connu sous le nom de bruit de rappel ou de bruit de marteau, et cite l'exemple d'une surveillante bien connue de la Salpêtrière, qui succomba à une affection organique du cœur sans avoir jamais présenté à l'auscultation d'autre signe qu'un bruit de rappel des plus nets.

---

7. M. *Delestre* présente un cas de *dilatation considérable de l'urèthre* à l'occasion duquel il fournit les renseignements suivants :

Un cultivateur âgé de vingt-cinq ans, qui se livrait à la masturbation, fut pris il y a deux ans, sans cause à lui connue, de douleurs violentes dans le bas-ventre ; la miction devint difficile et bientôt impossible. Un médecin qui pratiqua le cathétérisme fit, s'il faut en croire le malade, une fausse route ; toutefois, après plusieurs essais infructueux, il pénétra dans la vessie. Pendant quinze jours le malade ne put uriner sans sonde. Au bout de ce temps la rétention cessa, mais elle fut remplacée par une inconti-

nence à laquelle plusieurs traitements ne purent remédier. Pour empêcher l'écoulement continuel de l'urine, il arrivait souvent au malade de se presser fortement la verge avec les doigts; mais il affirme n'avoir jamais employé d'autres moyens de striction. Peu de temps après le début de l'affection, une petite tumeur vint proéminer vers la racine de la verge; peu à peu elle augmenta de volume, envahit le périnée et s'avança, en suivant le raphé, jusqu'au-devant de l'orifice anal. Au moment de l'entrée du malade, en examinant ses organes génitaux, on voit sur la ligne médiane une tumeur dont la forme peut être assez exactement comparée à celle d'un matras à long col. Des deux parties qui la composent, l'une occupe l'espace qui sépare la racine de la verge de la naissance des bourses; elle est ovoïde, mesure 6 centimètres dans son diamètre transversal sur 5 centimètres dans son diamètre antéro-postérieur. Cette portion, située sur le trajet de l'urèthre, a refoulé de chaque côté les deux testicules. L'autre partie, étroite, allongée, cylindrique, d'un diamètre uniforme de 2 centimètres 1/2, d'une longueur de 14 centimètres, s'avance jusqu'à 3 centimètres environ de l'anus. Le doigt, introduit dans le rectum, sent au niveau de la prostate une saillie qui s'affaisse facilement et donne, lorsque l'on presse sur la poche intra-testiculaire, une sensation de fluctuation bien évidente. La tumeur est sans changement de couleur à la peau, sans adhérence aux téguments, indolente, diminuant de volume sous la pression, en donnant lieu à un écoulement d'urine. On ne peut toutefois la vider complétement.

Une sonde, introduite dans le canal, pénètre dans cette cavité, mais ne peut arriver jusqu'à la vessie; plusieurs tentatives sont faites avec des bougies très fines, mais elles viennent toutes se replier dans la poche et ne peuvent aller au delà. Une incision fut faite alors dans la partie la plus déclive et donna issue à une assez grande quantité d'urine. On introduit par cette ouverture une sonde qui pénètre assez facilement dans la vessie par la partie postérieure du canal. Cette opération avait pour but de rendre à la vessie son volume en la distendant par des injections, et sa contractilité au moyen de l'électricité. La sonde fut laissée à demeure; l'urine coula librement, partie par la sonde, partie par la plaie. Une injection, poussée par la sonde, ressortit aussitôt. Pendant deux jours (3 et 4 avril) les choses se passèrent régulièrement; aucun sym-

ptôme alarmant, pas de fièvre. A la visite du soir (4 avril), le malade se plaint de douleurs dans le bas-ventre ; fièvre intense. Cependant rien d'anormal du côté de la plaie, pas de sensibilité abdominale, pas de vomissements. Le lendemain, l'état du malade s'est aggravé, les douleurs sont devenues plus vives, la langue est sèche, les dents recouvertes d'un enduit noirâtre, fièvre intense, délire. Il meurt le 7 avril.

A l'autopsie, on trouve un vaste phlegmon du tissu cellulaire sous-péritonéal occupant tout le bassin et remontant jusqu'au diaphragme, sans trace de péritonite. L'appareil excréteur de l'urine est le siége d'une lésion fort extraordinaire : les reins sont sains, ainsi que l'uretère gauche ; le droit est considérablement dilaté. En ouvrant le canal de l'urèthre et les reins par la partie supérieure, voici ce que l'on observe :

A 9 centimètres du méat, le canal, qui jusque-là a conservé son calibre et sa structure normaux, s'élargit brusquement. La limite entre ces deux portions est marquée par une espèce de valvule qui tient à l'arrêt brusque de la muqueuse et du tissu spongieux de l'urèthre, qui manquent complétement dans la portion dilatée, où ils sont remplacés par une couche tomenteuse très mince. Cette cavité est assez vaste pour pouvoir y loger une petite pomme. Le corps spongieux de l'urèthre a complétement disparu, et le bulbe vient faire saillie dans l'intérieur de la poche. Il est allongé, d'une longueur de 10 centimètres, effilé à son extrémité antérieure et renflé à son extrémité postérieure. En ce point le canal se termine en un cul-de-sac dont la paroi, irrégulièrement réticulée, est formée en partie par la prostate étalée, en partie par l'extrémité du bulbe, qui vient s'y perdre. On y trouve le vérumontanum hypertrophié. Cette arrière-cavité communique avec la vessie par un orifice assez large pour y introduire une grosse plume d'oie. La vessie a presque complétement disparu, elle a à peine le volume d'une noisette ; on n'y retrouve aucune des divisions anatomiques ; ses parois n'ont pas moins leur épaisseur normale. Les deux uretères viennent s'ouvrir au-dessus d'une bride qui sépare la vessie de l'arrière-cavité du canal. La paroi extérieure de l'urèthre est entourée par les muscles ischio et bulbo-caverneux, dont les éléments dissociés sont réduits à l'état de lame.

---

8. M. *Millard* met sous les yeux de la Société les pièces relatives à une *angine couenneuse compliquée de gangrène avec croup*.

Une petite fille de Vanves, âgée de quatre ans, commença à souffrir légèrement de la gorge le dimanche 14 mars. Le lundi, les douleurs avaient augmenté, une fièvre modérée s'était allumée; les parents tinrent l'enfant au lit dans la matinée; mais l'après-midi, il fallut la lever sur ses instances. Elle ne voulait prendre aucun aliment ni tisane; elle réclama seulement du café, la déglutition n'était pas très gênée. Le soir, un médecin constata l'existence de *peaux* au fond de la gorge, et put même en extraire quelques débris. Il prescrivit un vomitif qui fut pris avec les plus grandes difficultés et ne produisit que peu d'effet. La nuit suivante, les parents furent très frappés de la fétidité de l'haleine. Le mardi matin (16 mars), la voix, qui jusque-là avait été peu altérée, était rauque, et la respiration devint bruyante. Un second médecin fit des cautérisations avec le crayon de nitrate d'argent; dans la journée, la gêne de la respiration augmenta rapidement sans qu'il y eût d'accès de suffocation. A cinq heures du soir, l'enfant est apportée à l'hôpital dans un état d'asphyxie avancé (sifflement laryngo-trachéal, toux croupale, aphonie, etc.). L'interne de garde, dont la première pensée avait été de pratiquer la trachéotomie, y renonce après avoir constaté au fond de la gorge l'existence d'une espèce de bouillie gris noirâtre et infecte, dont l'odeur gangréneuse frappe tous les assistants. Les pommettes sont plaquées d'un rouge livide, presque bleuâtre; le pourtour du nez, des yeux et de la bouche, sont, ou contraire, d'un blanc mat, comme plombé. Il n'y a pas d'écoulement nasal, et l'entrée des narines paraît saine. Il y a peu d'engorgement ganglionnaire. La peau est chaude, le pouls peu développé, mais très fréquent; la respiration, quoique très gênée, n'a pas tout à fait le caractère croupal; les inspirations ne sont ni aussi hautes, ni aussi prolongées que d'habitude. La surface du corps ne présente aucune trace d'éruption. (Sinapismes, potion cordiale).

L'enfant est bientôt prise d'une agitation extrême voisine du délire; elle se jette même hors du lit et meurt vers onze heures du soir.

A l'autopsie, on trouve l'arrière-gorge, la partie postérieure des fosses nasales et le larynx envahis par des productions diphthéritiques du plus mauvais caractère.

Les amygdales, très volumineuses et presque en contact l'une avec l'autre, sont entièrement enveloppées d'une couche épaisse de fausses membranes d'un blanc sale presque grisâtre, d'odeur très fétide et se continuant en formant une seule pièce sur la luette et sur les piliers postérieurs. A la partie supérieure de chacune des amygdales et au niveau des arcades correspondantes du voile du palais, les fausses membranes sont interrompues par une sorte d'excavation circulaire remplie d'une bouillie noirâtre et d'aspect gangréneux. Mais tandis qu'à gauche cette coloration noire paraît artificielle et due aux cautérisations de nitrate d'argent, à droite, au contraire, elle résulte manifestement d'une ulcération gangréneuse circonscrite de la surface de l'amygdale et du bord libre du voile du palais. Il est facile de s'assurer par une coupe verticale que la mortification est très peu profonde ; la masse de l'amygdale est indurée et infiltrée d'une matière jaunâtre, ramollie en quelques points, et qu'on fait sourdre à la pression sous forme de grosses gouttelettes semblables à du pus compacte.

La luette présente, au contraire, tous les caractères d'une gangrène très avancée. La simple pression du doigt suffit à détacher d'elle un mamelon gris-brunâtre, friable et fétide, qui paraît formé à la fois par des fausses membranes et par le tissu de la luette elle-même, car au-dessous il n'y a plus trace de membrane muqueuse ni de tissu musculaire, mais seulement une languette informe très étroite, à bords déchiquetés, de couleur lie de vin, et formée d'une espèce de pulpe très molle. Cette destruction, manifestement gangréneuse, se continue du côté droit sur le bord libre du voile du palais, mais dans une très petite étendue.

Des fausses membranes, blanches et épaisses, tapissent encore d'une couche continue toute la face postérieure du voile du palais, le sommet et la paroi postérieure du pharynx, et se prolongent jusque dans l'ouverture postérieure des fosses nasales. Une pince extrait de chacune de ces cavités, avec la plus grande facilité, une fausse membrane assez large, épaisse, de couleur jaunâtre et d'aspect gélatineux.

La base de la langue, en avant et sur les côtés de l'épiglotte, présente également quelques petites fausses membranes, mais disséminées. L'épiglotte est d'un rouge vif, les bords latéraux et la face postérieure sont tapissés d'une plaque pseudo-membraneuse,

peu épaisse, à bords nettement arrêtés et qui tranchent par leur blancheur sur la coloration rouge de la muqueuse.

Toute la cavité du larynx est également tapissée et presque comblée par une fausse membrane qui se prolonge sous forme d'un tube jusque vers le quatrième anneau de la trachée. Celle-ci est remplie, ainsi que les bronches, d'une écume blanche, finement aérée, et comparable à de la crème fouettée.

Les poumons étaient sains, à l'exception d'un noyau d'hépatisation très circonscrit à la base du poumon gauche. Il n'y avait pas de tubercules, les ganglions sous-maxillaires et cervicaux étaient peu développés, rougeâtres. Le sang était fluide, mais avait sa coloration normale. Le cœur et les autres organes ne présentaient rien de particulier.

M. *Second-Féréol* voudrait, qu'à l'exemple de M. Legendre, on distinguât l'angine maligne proprement dite de l'angine gangréneuse, et surtout de celle dans laquelle la gangrène est aussi superficielle que dans le cas actuel. Ainsi on voit sur cette pièce des fausses membranes imprégnées de sang et de putrilage sanguinolent; mais il y a loin de là à ces véritables eschares gangréneuses, comme celles que M. Gubler à décrites ou que M. Millard a montrées à la Société dans une autre circonstance (1).

M. *Millard* différencie, en effet, ce cas de celui qu'il a déjà présenté antérieurement; cependant il ne peut admettre qu'il n'y ait pas là réellement gangrène, car si l'ulcération gangréneuse est assez superficielle sur l'amygdale pour laisser des doutes, il n'en est pas de même à l'égard de la luette, qui a été complétement détruite.

---

**9.** M. *Luton* communique deux cas d'*inflammation sous muqueuse de l'arrière-gorge et du larynx* ayant nécessité la trachéotomie.

*a*. F... (Joséphine), âgée de vingt-cinq ans, couturière, est entrée le 15 février 1858 à l'hôpital de la Charité (service de M. Briquet, salle Sainte-Marthe, n° 46).

(1) Voir à la fin de ce bulletin le travail de M. Millard, et le rapport de M. Axenfeld.

Cette femme, à teint un peu anémique, mais d'un embonpoint indice d'une bonne santé antérieure, se plaint de douleurs qu'elle ressent le long des jambes. On attribue d'abord ces douleurs à la chlorose à cause d'un bruit de souffle intermittent qu'on entend au cou ; mais en raison de quelques signes douteux de syphilis antérieure, M. Briquet prescrit 15 grammes de liqueur de Van Swieten et une tisane sudorifique.

Ce traitement fut continué pendant huit jours ; la malade mangeait une portion. Les douleurs disparurent rapidement, soit sous l'influence du traitement, soit par suite du repos prolongé.

Le 23 février, la malade se plaint d'un léger mal de gorge ; on voit une rougeur érythémateuse peu intense sur le fond du pharynx. Pas d'ulcérations sur les amygdales. On suspend le traitement antisyphilitique ; gargarisme émollient.

Loin de se calmer, cette angine s'exaspéra les jours suivants ; bientôt des crachats purulents et sanguinolents furent rejetés, la déglutition devint impossible, la voix s'altéra et s'éteignit entièrement, la région sus-hyoïdienne se tuméfia. En portant profondément le doigt dans l'arrière-gorge, on crut sentir une saillie sur la paroi postérieure du pharynx, juste au niveau de l'orifice supérieur du larynx ; les replis ary-épiglottiques ne parurent pas infiltrés. Du reste, la respiration n'était pas encore notablement gênée ; état fébrile médiocre.

Le 28 février, à la visite du matin, suffocation imminente, inspiration sifflante, voix entièrement éteinte, refroidissement des extrémités, connaissance conservée. En explorant la poitrine, on trouve le côté droit du thorax mat à la percussion dans toute sa hauteur ; l'auscultation ne fournit aucun résultat.

Malgré cette contre-indication, en raison de l'asphyxie imminente, M. Briquet me prescrit de pratiquer immédiatement l'opération de la trachéotomie. Pour arriver à la trachée, j'eus a traverser une épaisseur considérable de tissus infiltrés et deux couches minces de pus concret : une première occupant le tissu cellulaire sous-cutané, l'autre sous-musculaire et située tout contre la trachée. L'isthme du corps thyroïde fut divisé, aucune hémorrhagie inquiétante ; cinq cerceaux furent incisés à partir du cartilage cricoïde ; sortie immédiate d'une quantité assez considérable de crachats purulents et mêlés de sang, semblables à ceux qui étaient

rejetés par l'expulsion. Une canule du plus gros calibre fut mise en place, et la respiration sembla s'établir très régulièrement. Le pouls, qui avant l'opération était insensible, put être compté : 144 pulsations.

Malgré cette apparente amélioration, l'asphyxie continua à faire des progrès, la peau se refroidit graduellement, sans toutefois se cyanoser; le pouls resta extrêmement fréquent, et, bien qu'on eût employé tous les moyens les plus efficaces pour réchauffer la malade et pour exciter la respiration, elle succomba le même jour à sept heures du soir.

*Autopsie* le 2 mars. — Infiltration purulente des couches celluleuses de la région antérieure du cou atteignant l'ouverture supérieure du thorax; pus demi-concret, pleurésie double par continuité d'inflammation; du côté gauche, simple injection vasculaire; dans la plèvre droite, léger épanchement séro-sanguinolent; les poumons sont engoués.

A l'isthme du gosier, dans l'arrière-gorge et dans le larynx même, on voit des ulcérations avec décollement sous-muqueux ainsi disposées : perte de substance de la muqueuse qui, de la base de la langue, se porte sur l'épiglotte; le frein de l'épiglotte est dénudé; à droite, cul-de-sac peu profond; à gauche, décollement considérable descendant entre la base de la langue et l'os hyoïde d'une part et le larynx d'autre part. Le pourtour de l'épiglotte est comme ulcéreux et déchiqueté. Les replis aryténo-épiglottiques sont également ulcérés Ulcère siégeant dans la gouttière des boissons, à droite. Ulcération occupant la cavité même du larynx et située au-dessus de la corde vocale supérieure droite. Autre ulcération située sur la paroi latérale droite du pharynx. Dans le voisinage de ce dernier ulcère, on voit une sorte de pustule, ou phyctène purulente formée par le soulèvement de la muqueuse elle-même. Ce dernier fait explique comment se sont produites les diverses ulcérations indiquées plus haut : ce sont autant de petits abcès sous-muqueux qui se sont ouverts dans l'arrière-gorge; le caractère ulcéreux de la perte de substance qui en est résulté ne peut être nié. Comme il a été dit, le décollement sous-muqueux s'est étendu sur plusieurs points bien au delà de la perte de substance; le plus remarquable de tous est celui qui s'est fait à gauche du frein de l'épiglotte. Il paraît évident, en outre, que la fusée

purulente qui a envahi les diverses couches celluleuses du cou a eu pour point de départ le fond du foyer qui s'était formé entre l'épiglotte et la base de la langue. Les diverses pertes de substance, qui sont qualifiées ici d'ulcérations, ont des dimensions variables depuis 5 millimètres de diamètre jusqu'à 1 et même 2 centimètres. Telle est celle qui occupe la face antérieure de l'épiglotte; elles sont bien arrondies pour la plupart, et leurs bords sont découpés comme à l'emporte-pièce. Toutes semblent bien avoir eu pour origine une phlyctène purulente semblable à celle qui existait encore dans son intégrité au moment de l'autopsie; le pus fourni par ces ulcères paraissait de bonne nature. Une ulcération, présentant absolument les mêmes caractères que celles qui occupaient l'arrière-gorge, se voyait juste au-dessous du méat urinaire; elle paraissait également de formation récente.

M. le professeur *Cruveilhier* déclare sans hésiter qu'il s'agissait ici d'un cas d'inflammation sous-muqueuse de l'arrière-gorge, affection de même nature que la variété de laryngite admise par lui, et qu'il désigne sous le nom de laryngite sous-muqueuse.

---

*b.* — A... (Alain), âgé de quarante-cinq ans, tailleur, est entré le 17 février 1858, à l'hôpital de la Charité (service de M. Briquet, salle Saint-Louis, n° 16).

C'est un homme d'apparence peu vigoureuse, mais qui cependant déclare n'être malade que depuis quelques jours seulement. Il n'a eu du côté de la gorge aucun accident remarquable jusqu'à présent, et sa voix n'était pas altérée antérieurement.

A son entrée, on constate l'existence d'une bronchite et d'une laryngite; la voix est un peu enrouée; légère dyspnée; pouls fébrile; l'état général paraît être plus inquiétant que ne le comportent les accidents locaux. Vomitif; friction d'huile de croton sur le devant du cou.

Les jours suivants, on n'observe aucun changement notable dans l'état du malade : il est dans un état de torpeur habituel, et paraît indifférent à tout ce qui l'entoure; fièvre, voix chevrotante et d'un ton très bas; inspiration légèrement sifflante et entendue à distance; on constate, à l'aide du doigt, que les replis aryténo-épiglottiques sont infiltrés et épaissis. Matité de tout le côté droit

de la poitrine; on n'entend rien à l'auscultation, tant le murmure vésiculaire est faible, même du côté gauche; crachats muqueux. Vésicatoire.

Le 1er mars, à la visite du matin, on trouva le malade sous le coup d'une asphyxie avancée : cyanose générale, refroidissement des extrémités; inspiration sibilante, voix rauque; pouls insensible. On constate de nouveau l'existence des bourrelets aryténo-épiglottiques. Le côté droit de la poitrine est entièrement mat à la percussion.

M. Briquet me prescrit de pratiquer la trachéotomie. Cette opération, faite à une heure de l'après-midi, suivant le procédé ordinaire, ne présenta durant son cours aucune particularité notable; l'isthme du corps thyroïde, qui était assez volumineux, fut divisé; aucune hémorrhagie inquiétante. Une grosse canule fut mise en place, et la respiration s'établit régulièrement et silencieusement; le malade avala sans difficulté un peu de vin sucré. Malgré cette amélioration apparente, l'état asphyxique persista; il prit même les caractères qu'on observe dans la période algide du choléra : refroidissement progressif très marqué; pouls 120, petit, mais facile à compter; rejet pénible par la canule de mucosités visqueuses un peu teintes de sang. A l'aide de frictions générales à l'eau-de-vie camphrée, de sinapismes multipliés, de boules d'eau chaude, d'une forte infusion de thé, on obtient le réchauffement artificiel du corps; mais la face reste froide, cyanosée et couverte d'une sueur visqueuse. Le malade conservait sa connaissance, et articulait quelques sons quand on bouchait la canule, après une forte inspiration. La canule ne fut jamais oblitérée par un bouchon muqueux; la colonne d'air en circulation était très forte; néanmoins, le malade succomba à neuf heures du soir le même jour.

*Autopsie* le 3 mars. — L'ouverture de la trachée avait été pratiquée très régulièrement. Infiltration purulente, comme lardacée, des deux replis aryténo-épiglottiques et de toute la face interne du larynx, qui est comme boursouflée et d'un rouge uniforme et un peu sombre. Une vésicule pustuleuse large comme une pièce de 20 centimes sur la paroi latérale gauche du pharynx, près de l'isthme du gosier. En incisant l'œsophage et le pharynx, on vit sur la paroi antérieure une large perte de substance de la muqueuse, au travers de laquelle apparaissait à nu le cartilage cri-

coïde ossifié et nécrosé. En haut et en dehors de chaque côté, à travers la même perforation, on arrivait dans deux foyers ou cloaques, au milieu desquels les aryténoïdes, également ossifiés et nécrosés, se trouvaient libres de toute adhérence. Au niveau du sommet de l'aryténoïde gauche, ce grand cloaque s'ouvrait par une petite perforation ulcéreuse dans la cavité du larynx. Les parois du foyer avaient un aspect gangréneux; elles étaient couvertes d'une sorte de putrilage noirâtre.

Vaste épanchement purulent dans la plèvre droite ; la cavité est cloisonnée par quelques brides pseudo-membraneuses. Poumons un peu engoués, sans trace de tubercules. Trachée d'un calibre considérable, à muqueuse ardoisée; corps thyroïde volumineux.

On n'a ici aucune raison pour admettre une syphilis antérieure, si ce n'est les lésions laryngées.

M. le professeur *Cruveilhier* émet l'opinion que la lésion, dans ce cas, était de même nature que dans le précédent, mais à un degré plus avancé : le mal s'était ici mieux localisé. Il s'agit donc encore, dans cette circonstance, d'une laryngite sous-muqueuse qui a déterminé la nécrose des cartilages cricoïdes et aryténoïdes en les privant de toute connexion vasculaire. D'ailleurs ces cartilages s'étaient préalablement ossifiés, soit à cause de l'âge du malade, soit sous l'influence d'une inflammation chronique des voies aériennes, dont on trouva l'indice dans la coloration ardoisée de la muqueuse trachéale et bronchique.

---

10. M. *Second-Féréol* présente deux larynx appartenant à deux individus qui ont succombé à une *angine laryngée œdémateuse survenue à la suite de la fièvre typhoïde*, dans le service de M. Gueneau de Mussy, à la Pitié.

*a.* Le premier de ces deux malades, âgé de vingt-deux ans, avait eu une fièvre typhoïde ataxo-adynamique des plus graves, avec complication d'eschares au sacrum, et de plaques gangréneuses développées sur des vésicatoires posés aux mollets. Entré à l'hôpital le 22 décembre 1857, il avait, après avoir inspiré les inquiétudes les plus vives pour sa vie, commencé sa convalescence à la fin de janvier. Toutefois, les plaies des vésicatoires ne se cicatrisaient point ; il se fit même des fusées purulentes dans leur

voisinage, et un abcès fut ouvert dans le creux du jarret gauche. En outre, le malade avait la voix éteinte, et la respiration bruyante et gênée dans les deux temps, surtout pendant le sommeil. Lorsque le malade fut en état de donner des renseignements sur ses antécédents, on put apprendre de lui qu'avant sa maladie il était fort sujet à des extinctions de voix, et avait ordinairement la voix enrouée et rauque. On porta sur l'épiglotte et le fond du pharynx une solution de nitrate d'argent au quart, et cette petite opération, répétée plusieurs jours de suite, fut suivie d'une amélioration notable. La convalescence, interrompue un instant, dans le courant de février, par un peu d'entérite causée par les excès clandestins de régime, reprit son cours régulier; les plaies commençaient à se cicatriser aux mollets, et la voix était moins rauque, lorsque, à la suite d'une cautérisation superficielle au crayon de nitrate d'argent faite sur les surfaces ulcérées des jambes, pendant laquelle le malade se livra à des cris violents, l'aphonie et la dyspnée reparurent. Ces symptômes ne semblèrent pas très alarmants pendant les deux premiers jours; on avait eu recours de nouveau à la solution de nitrate d'argent. Mais le troisième jour la dyspnée commença à devenir plus marquée; pendant le sommeil surtout la respiration était très bruyante, et l'inspiration était couverte par un ronflement rauque et strident. Enfin le matin du quatrième jour, qui était le 1er mars dernier, il y avait orthopnée, avec pâleur cyanique de la face, saillie des globes oculaires, sueur abondante en grosses gouttes sur le front; l'inspiration était allongée, couverte par un sifflement rauque et strident, et l'air ne pénétrait qu'au prix des plus violents efforts. Le pouls était petit, pressé, précipité. On ne constatait, du reste, rien d'anormal à l'œil dans le fond du pharynx, et le doigt ne sentait pas de bourrelet œdématié dans la direction de l'épiglotte, ni des replis ary-épiglottiques.

M. Gueneau de Mussy prit l'avis de son collègue, M. Maisonneuve, lequel pratiqua, séance tenante, la trachéotomie. L'opération fut rapidement exécutée, sans que le malade perdît plus de 2 à 300 grammes de sang; l'air pénétra dans les bronches, et à plusieurs reprises le malade, qu'on avait assis, rejeta par l'ouverture trachéale le sang qui s'y était introduit en petite quantité, et un peu d'écume sanguinolente. Mais au moment d'introduire la

canule on s'aperçut que le malade perdait connaissance; les yeux se convulsèrent en haut, une pâleur mortelle se répandit sur le visage; le pouls s'arrêta; quelques inspirations profondes, convulsives se produisirent encore à de longs intervalles. Et puis tout s'arrêta. Le cœur était immobile; les frictions, l'électrisation du diaphragme, du nerf thoracique au cou, de la région cardiaque, la respiration artificielle, restèrent sans résultat.

A l'*autopsie*, on trouve une légère infiltration œdémateuse des replis aryténo-épiglottiques; les deux cordes vocales elles-mêmes sont tuméfiées, et présentent de légères érosions superficielles. Sur chacune d'elles et à son extrémité postérieure on remarque deux petits polypes à pédicule mince, et renflés en forme de massue à leur partie libre, qui a le volume d'une petite lentille. Ces deux petites masses, situées en face l'une de l'autre, la gauche insérée sur un point un peu plus antérieur que la droite, sont très mobiles, et retombent sur l'orifice de la glotte, qu'elles bouchent en partie. Le larynx contient une assez grande quantité de mucopus, qui, lorsqu'on presse sur le cartilage cricoïde, y afflue par un orifice fistuleux ouvert à la partie postérieure, un peu à gauche de l'anneau cricoïdien; cet orifice communique avec un foyer purulent situé entre les muscles sterno et cricothyroïdiens, d'une part, et la muqueuse laryngée; une grande partie de la moitié gauche du cartilage cricoïde a disparu. Il y a une perte de substance de forme très irrégulière aux dépens de la circonférence supérieure de l'anneau, et entamant les trois quarts de la hauteur de cet anneau; la circonférence inférieure est saine dans une hauteur de quelques millimètres. Il n'y a pas trace d'ossification dans les cartilages du larynx.

La trachéotomie a intéressé le cartilage cricoïde et les cinq premiers anneaux de la trachée.

On retrouve dans l'intestin des plaques de Peyer tuméfiées et quelques-unes encore ulcérées. Les poumons sont assez fortement congestionnés aux deux bases; ils contiennent aux deux sommets de très rares tubercules gris et quelques petites masses crétacées. Le cœur renferme des caillots fibrineux jaunâtres dans ses deux ordres de cavités; le caillot du cœur droit est volumineux, et formé d'une gelée noire à sa face inférieure; il se prolonge dans les veines caves, où il prend la consistance et la couleur d'une gelée

de groseille très foncée. Le caillot du cœur gauche est très petit, et seulement marbré de teintes rouges violacées.

---

*b*. Le second malade, âgé de dix-sept ans, était entré le 4 mars 1858 dans le service pour une fièvre typhoïde qui paraissait devoir être légère, et qui s'accompagnait d'un nombre considérable de taches bleues. Dans le courant du deuxième septénaire, des phénomènes adynamiques assez légers se montrèrent ; puis les 11 et 13 mars le malade fut pris de deux épistaxis considérables, qui furent arrêtées par des injections nasales avec une solution de perchlorure de fer titrée au quart, et par l'usage des acides à l'intérieur.

Le 14, le malade parut beaucoup mieux ; la diarrhée était très modérée, la langue humide sur les côtés.

Le 15 au matin, le malade avait eu un peu d'agitation la nuit, et ses voisins dirent qu'il avait fortement ronflé, et qu'il paraissait étouffer en respirant. La voix était, en effet, voilée et enrouée, et l'inspiration était bruyante, sifflante même, l'expiration paraissant beaucoup plus facile. Le pouls était fréquent et très petit ; pâleur exsangue du visage. (Frictions d'huile de croton sur le devant du cou ; sinapismes à la poitrine et dans le dos ; cautérisation de l'orifice du larynx avec une éponge chargée d'une solution de nitrate d'argent titrée au quart.)

Le soir, cet état est encore plus marqué. Respiration très difficile ; sueur en grosses gouttes sur le front ; pouls précipité et petit ; pâleur cyanique. Rougeur de l'isthme du gosier ; le doigt porté sur l'orifice du larynx sent manifestement que l'épiglotte est énormément tuméfiée, et forme un bourrelet qui se continue sur les côtés dans la direction des replis ary-épiglottiques. On tente des scarifications, rendues impossibles par l'état de suffocation imminente du malade. Son état général, la dépression des forces ne paraissent pas autoriser une tentative de trachéotomie, et la mort arrive dans le courant de la nuit.

A l'*autopsie*, l'isthme du gosier présente une rougeur vive, persistante, avec un gonflement remarquable des glandules de la région, et même des papilles du V lingual. Énorme infiltration œdémateuse, avec rougeur vascularisée du tissu cellulaire sous-

muqueux situé à l'orifice du larynx, autour de l'épiglotte, qui affecte une forme sphérique et ressemble à une cerise; cette infiltration se retrouve dans l'intérieur du larynx et sur les cordes vocales, qui sont érodées à leur bord libre. Au niveau de la corne antérieure du cartilage aryténoïde gauche, au point d'insertion de la corde vocale de ce côté, on observe une petite érosion de forme ovalaire, frangée et irrégulière sur les bords, de teinte grisâtre, laquelle conduit à une infiltration de pus concret située dans le tissu sous-muqueux de la gouttière des boissons, et occupant une surface de 2 à 3 centimètres en longueur, sur un et demi en largeur. Le cartilage aryténoïde n'offre pas d'altération appréciable à l'œil, mais son apophyse antérieure se trouve mise à nu au fond de la petite érosion que nous avons décrite.

On trouve dans l'intestin les lésions des plaques de Peyer avec une énorme tuméfaction des ganglions mésentériques, qui sont ramollis et rouges.

L'angine laryngée œdémateuse n'est pas une affection assez commune pour que ces deux cas, arrivés à si peu de distance l'un de l'autre, ne méritent pas quelque attention.

J'ai consulté, à cet égard, la *Monographie* de M. Sestier, si complète sur cette matière, et j'y ai trouvé que la fièvre typhoïde exerçait une influence toute spéciale sur le développement de cette affection. Ainsi, sur 274 observations d'angine laryngée œdémateuse, qui ont fourni à M. Sestier les éléments de son livre, il n'y en a pas moins de 23 qui sont survenues pendant la fièvre typhoïde, le plus souvent pendant la convalescence, et le plus souvent aussi avec complication de la nécrose aiguë et partielle des cartilages du larynx. C'est le cartilage cricoïde qui est le plus ordinairement atteint. Et, d'après ses observations, M. Sestier pense que la nécrose du cartilage est consécutive au travail nécrosique et suppurant des tissus sous-muqueux. Une fois produite, la lésion des cartilages et des tissus voisins joue, relativement à la production de l'angine œdémateuse dans la fièvre typhoïde, le rôle que jouent les ulcérations et les hypertrophies glandulaires du larynx dans la phthisie pulmonaire. Et la débilitation des sujets, l'état subfibrineux du sang pendant la convalescence sont autant de circonstances qui prédisposent à l'œdème.

Cette manière de voir paraît tout à fait conforme à ce qui s'est

passé dans les deux cas dont j'ai rapporté le résumé. Et ces deux exemples semblent nous fournir la preuve que la maladie marche bien ainsi que l'a dit M. Sestier. Dans le premier, la nécrose du cartilage cricoïde est déjà considérable; c'est à la suite de cris violents, et pendant une longue convalescence, que l'œdème se déclare; et ses funestes effets sont augmentés par la présence sur les deux cordes vocales de deux petits polypes dont l'existence paraît d'ailleurs assez ancienne. Dans la seconde observation, il n'y a pas encore de nécrose des cartilages; mais on observe dans le tissu cellulaire sous-muqueux une infiltration de pus concret qui aboutit à la corne antérieure du cartilage aryténoïde, dénudé en ce point.

Quant au traitement de cette redoutable affection, il n'a donné jusqu'ici aucun résultat. Sur les 23 observations de M. Sestier, il n'y a pas eu un seul malade qui n'ait succombé; la trachéotomie n'a été faite d'ailleurs que trois fois. M. Sestier en conclut qu'il faut la faire plus souvent, et la faire aussitôt que l'œdème est déclaré, et sans attendre un instant. Il ne se dissimule pas d'ailleurs qu'elle a peu de chances de succès, à cause de l'état général du malade.

Elle m'a paru en avoir si peu dans le second des deux cas que j'ai rapportés, en présence de la forme adynamique qu'avait prise la maladie, et en considération des pertes de sang assez considérables qu'avait faites le malade, que je n'ai pas osé y avoir recours, tant il me paraissait évident que le malade succomberait avant même la fin de l'opération.

Je ne puis m'empêcher de faire remarquer, en terminant, que les conditions hygiéniques de la salle Saint-Michel, à la Pitié, assez peu favorables en tout temps, le sont encore beaucoup moins depuis deux mois, par suite de l'addition de lits supplémentaires, et que tous les vésicatoires, quelque soin qu'on apporte à leur pansement, se couvrent de diphthérite ou se compliquent d'escharres gangréneuses ou de gangrène moléculaire. M. Gueneau de Mussy a pensé que l'influence de cet encombrement était fort capable de jouer un rôle dans la production des accidents laryngés qui ont emporté nos deux malades.

M. *Trélat* pense que les accidents de suffocation qui ont amené

la mort du premier sujet doivent être attribués plutôt à l'œdème de la glotte et à la présence du foyer purulent dont il vient d'être question qu'au polype lui-même ; car il résulte du relevé des observations consignés dans un travail de M. Ehremann, de Strasbourg sur ce sujet, que les accidents déterminés par les polypes du larynx ont une durée généralement assez longue, et une marche progressive avant de déterminer la mort par suffocation.

M. *Blondeau* regarde la fréquence des œdèmes de la glotte dans la convalescence de la fièvre typhoïde comme un fait incontestable qu'il a eu plusieurs fois occasion de constater par lui-même. Entre autres exemples, il en a vu un suivi de guérison.

M. *Guyot* a vu dans le cours de la même année à l'hôpital Beaujon trois exemples d'œdème de la glotte survenus pendant le cours ou à la fin d'une fièvre typhoïde ; à ces trois cas il pourrait en rattacher un quatrième dans lequel il a dû rester des doutes sur le diagnostic de l'affection qui a précédé l'apparition des symptômes laryngiens. Bien que dans les trois premiers cas la trachéotomie ait été pratiquée sans succès, M. Guyot croit que l'on aurait tort si l'on négligeait systématiquement d'y recourir en semblable circonstance.

---

11. M. *Jaccoud* présente des ulcérations du gros intestin survenues dans le cours d'une variole.

Anne, domestique, âgée de trente-huit ans, est entrée à l'hôpital Beaujon (service de M. Barth) le 20 mars 1858, pour un prurit vulvaire. Quelques jours après son entrée elle eut quelques accès de nymphomanie qui ne tardèrent pas à céder ainsi que le prurit à un traitement approprié, et elle se disposait à quitter l'hôpital, lorsque le 30 mars elle fut prise de variole. Cette maladie suivit régulièrement son cours jusqu'au moment de la suppuration ; mais alors les pustules s'affaissèrent et disparurent. Le jour même la malade fut prise d'une diarrhée que rien ne put arrêter. Elle succomba le 15 avril sans avoir présenté d'autre symptôme qu'un affaiblissement progressif.

L'autopsie permit de constater l'intégrité complète des centres nerveux et des organes thoraciques ; du côté de l'estomac et de

l'intestin grêle, à peine existait-il une légère congestion de la muqueuse, mais le gros intestin présentait des lésions très remarquables. Depuis le cæcum jusqu'à la fin de l'S iliaque existent des ulcérations multipliées dont les dimensions en longueur sont à peu près partout égales, 8 à 10 millimètres de diamètre environ, mais qui présentent de grandes variétés quant à leur profondeur: les unes, en effet, très récentes, n'intéressent qu'une partie ou la totalité de la membrane muqueuse; ailleurs, la continuité des fibres musculaires est interrompue; dans certains points, enfin, la tunique fibreuse elle-même est détruite, mais la séreuse est partout intacte, et pose un dernier obstacle à la perforation. Grâce à ces différents états, il est très facile de juger de l'évolution suivie par ces ulcérations; les plus anciennes appartiennent au cæcum et à la première partie du côlon droit, les plus superficielles, qui sont en même temps moins confluentes, se rencontrent vers l'S iliaque. Mais la disposition la plus remarquable consiste dans l'arrangement parfaitement symétrique de toutes ces ulcérations; elles sont disposées sur trois séries parallèles qui répondent sur tout leur trajet aux trois bandes musculaires longitudinales du côlon; sur les points intermédiaires, la muqueuse est intacte. Rien de pareil n'existe dans le rectum.

Indépendamment de la confluence et de la symétrie des ulcérations, symétrie qu'on pourrait expliquer, ainsi que l'a proposé mon excellent collègue M. Devouges, par le contact plus constant qui existe entre les parois opposées de l'intestin au niveau des bandelettes longitudinales, cette observation m'a semblé présenter de l'intérêt en ce qui concerne la pathogénie de ces lésions et le lien qui les rattache à la maladie dans le courant de laquelle elles se sont développées. On a signalé dès longtemps la possibilité d'une éruption intestinale dans le cours de la variole, éruption qui rappelle par bon nombre de caractères celle qui se fait sur le tégument externe et qui peut laisser à sa suite des ulcérations plus ou moins nombreuses; mais celles-ci n'ont aucun des traits si remarquables de celles qui ont été trouvées dans le cas présent; elles n'en ont ni la régularité, ni la confluence, ni la profondeur. Pourrait-on rattacher cette lésion du gros intestin à l'existence d'une dysentérie? Pas davantage; il n'y avait pas une seule altération dans le rectum, et la malade n'a présenté pendant sa vie

aucun des symptômes propres à cette maladie. Je suis ainsi conduit par exclusion à admettre que lors de l'affaissement des pustules au moment même où elles devaient suppurer, il y a eu, pour employer le langage des anciens auteurs, de Sauvages et de Cullen, en particulier, détermination du côté du gros intestin, aux dépens duquel s'est faite l'évacuation morbide qui avait dû avoir lieu par la surface tégumentaire.

---

**12.** M. *Tillaux* soumet à la Société le résultat de ses recherches sur la *structure de la glande sublinguale*.

Les différentes pièces que j'ai l'honneur de présenter à la Société ont pour but, dit-il, d'éclairer un point d'anatomie sur lequel les auteurs sont loin d'être d'accord, à savoir : la structure de la glande sublinguale. Rivinus le premier, en 1679, reconnut à cette glande un canal excréteur allant s'ouvrir sur la muqueuse buccale parallèlement à celui de Wharton sans communiquer avec lui. C'est donc à tort qu'on a continué à décrire sous le nom de conduits de Rivinus les canaux excréteurs multiples reconnus plus tard.

En 1682, Bartholin le fils décrivait le même conduit sous le nom de *De ductu salivali novo*. Ils avaient étudié tous deux sur les animaux, le veau en particulier.

En 1724, Walther injecta au mercure quatre conduits excréteurs.

Parmi les anatomistes modernes, les uns en décrivent quatre ou cinq, les autres sept à huit. Huschke va jusqu'à quinze. Un certain nombre s'ouvriraient dans le canal de Wharton.

Tous les auteurs font une mention spéciale du canal de Bartholin.

Je me suis servi, pour vérifier l'exactitude de ces différentes assertions, de glandes sublinguales prises sur de très jeunes enfants. Suivant en cela une marche qu'a bien voulu m'indiquer mon maître, M. Giraldès, j'ai soumis les glandes à une macération suffisamment prolongée dans de l'eau acidulée. J'ai ainsi coagulé l'épithélium qui tapisse les canaux excréteurs et les culs-de-sac glandulaires en rendant les tissus ambiants gélatineux, transparents. Sur les pièces que j'ai l'honneur de présenter ainsi prépa-

rées, la structure de la glande est très manifeste. J'ai laissé plusieurs de ces glandes en place; d'autres ont été enlevées complétement et appliquées entre deux lames de verre. Ce procédé est de beaucoup préférable à l'injection, qui ne permet de voir que les canaux assez volumineux.

Voici ce qu'il est très facile de constater quant à la disposition et au nombre des conduits excréteurs. Ils se présentent sous la forme de petits filaments blanchâtres, plus ou moins longs, plus ou moins ténus, dirigés parallèlement les uns aux autres, vers le bord supérieur de la glande. Ils sont généralement fusiformes, renflés à leur partie moyenne, effilés à leur extrémité libre, qui vient s'ouvrir tantôt directement, tantôt obliquement sur la muqueuse. Ces dernières particularités se rattachent surtout aux plus longs, qui présentent de 8 millimètres à 1 centimètre de longueur, les autres offrant de 1 à 2 millimètres et plus. Sur les glandes en place, mieux encore sur les plaques de verre, il est facile de voir que tous ne s'ouvrent pas sur un même plan antéro-postérieur. Les uns s'ouvrent sur la face antéro-externe, d'autres sur la face postéro-interne, ce sont les plus courts; les plus longs gagnent le bord supérieur de la glande et s'y terminent par une série d'orifices disposés linéairement, orifices qu'on peut voir à l'œil nu, même sur des glandes qui n'ont subi aucune préparation, et qui sont très marqués sur les pièces préparées. Le volume est généralement en rapport avec la longueur; les plus courts ont le volume d'un cheveu très fin. Ils sont obliquement dirigés d'arrière en avant et de dehors en dedans. Tous ces tubes ne sont pas disposés régulièrement, c'est-à-dire qu'à côté d'un tube de 8 millimètres on en rencontre un de 2 millimètres; cependant les plus longs et les plus volumineux se rapprochent davantage de l'extrémité interne de la glande.

On peut facilement compter le nombre des tubes excréteurs sur les plaques de verre. Il est bien loin d'être celui qu'ont indiqué les auteurs modernes. Sur une plaque j'en compte 19, 20 sur une autre, 26 sur une troisième; il est même très probable que, dans ce cas, quelques-uns ont été laissés par le scalpel sur la face inférieure de la langue; en sorte que je n'hésite pas à dire qu'un des caractères essentiels de la glande sublinguale est d'avoir un nombre de conduits excréteurs variable de 18 à 30,

suivant les sujets, et que par conséquent la détermination exacte du nombre de ces conduits a une très minime importance. On comprend très bien en effet que le nombre puisse être suppléé dans certains cas par le volume.

Sur plusieurs pièces, j'ai complétement détaché la glande sublinguale de la langue, la laissant seulement adhérer à la muqueuse par ses conduits excréteurs. Cette préparation permet de constater que le canal de Wharton, couché tout le long de la face interne de la langue, ne reçoit aucun des conduits. Le même fait peut être constaté sur les plaques de verre. Sur l'une d'elles, quatre ou cinq petits tubes viennent s'ouvrir sur la muqueuse dans l'intervalle compris entre les deux orifices des canaux de Wharton sans nullement communiquer avec eux. Ce fait ne doit nullement surprendre, si l'on considère ce qui se passe ailleurs. En effet, voit-on jamais les glandes buccales placées à la face externe du buccinateur s'ouvrir dans le canal de Sténon, ou les glandes duodénales de Brunner s'ouvrir dans le canal pancréatique ? L'analogie me paraît frappante.

Ces conduits si nombreux que nous venons d'étudier font suite à autant de petites glandes qui n'ont rien de particulier quant à leur structure intime examinée au microscope ; ce sont des glandes en grappe composées.

Ces glandes sont indépendantes les unes des autres. Sur une pièce que j'ai l'honneur de présenter à la Société, j'ai pu en isoler un grand nombre par une dissection attentive. Elles varient entre elles comme les conduits qui leur font suite ; il y en a de grosses, de moyennes et de petites. Les plus petites ont à peine le volume de la tête d'une épingle. Plusieurs fois, à l'extrémité externe de la glande, j'en ai rencontré un groupe de quatre ou cinq parfaitement distinctes les unes des autres. On peut en voir un semblable sur une des plaques de verre. Elles me semblent démontrer la disposition respective des différents éléments de la glande sublinguale. Ces glandes ont généralement une forme pyramidale. Elles vont se rétrécissant assez régulièrement de leur base vers leur sommet, constitué par le canal excréteur. Ce dernier est déjà parfaitement distinct que l'on voit encore sur une partie de son étendue des acini venir s'y rendre symétriquement de chaque côté, ce qui, au premier abord, donne à ces glandules l'aspect de celles de

Meibomius. Sur une des pièces mises sous les yeux de la Société il existe de chaque côté, au niveau de l'extrémité interne, deux glandes plus volumineuses que les autres et donnant naissance à un canal excréteur aussi plus volumineux. Je n'oserais affirmer que cette disposition est constante. Il est très probable que c'est une disposition semblable qu'ont rencontrée Rivinus et Bartholin : ce sont également ces canaux placés près du frein de la langue que d'autres anatomistes sont parvenus à injecter à cause de leur volume. Le diamètre, beaucoup plus petit que les autres, avait empêché de les reconnaître et de les décrire jusqu'à présent.

Existe-t-il un canal spécial, canal de Bartholin, s'ouvrant dans la proportion de 1 : 5 (suivant Walther) par un orifice commun avec le canal de Wharton. Je n'en ai rencontré dans aucun cas. Ce prétendu canal de Bartholin n'est autre qu'un des conduits excréteurs plus volumineux que je viens de signaler au niveau de l'extrémité interne. Il ne mérite donc pas de mention spéciale.

De ce qui précède je crois pouvoir conclure que :

1° La glande sublinguale n'est pas, comme on a paru le croire jusqu'alors, une glande unique, parfaitement délimitée, comparable aux glandes sous-maxillaire et parotide auxquelles elle est généralement associée. C'est un groupe de glandes en grappe, distinctes les unes des autres, munies d'un canal excréteur spécial, analogues aux glandes buccales, n'en différant que par leur volume et leur tassement beaucoup plus prononcé, leur situation symétrique de chaque côté du frein de la langue. Cette manière de voir est justifiée par la physiologie, qui enseigne que la salive sublinguale diffère des salives sous-maxillaire et parotidienne, mais est tout à fait analogue par sa viscosité à la salive des glandes intra-pariétales de la bouche. Il conviendrait donc de dire *les glandes sublinguales*.

2° Le nombre des conduits excréteurs m'a paru varier de 18 à 30. La détermination exacte de ce nombre a très peu d'importance.

3° Aucun des conduits excréteurs ne s'ouvre dans le canal de Wharton.

4° Le canal de Bartholin ne diffère des autres conduits que par son volume, et ne mérite pas de mention spéciale.

## DISCUSSION SUR LES HÉMATOCÈLES PÉRI-UTÉRINES.

Une pièce présentée par M. Leven (1) sous ce titre : *Grossesse extra-utérine prise pour une hématocèle péri-utérine*, est le point de départ de la discussion suivante :

M. *Gallard* ne s'étonne nullement de l'erreur de diagnostic qui peut être commise quand on prend une grossesse extra-utérine pour une hématocèle. Il pense même qu'il est complétement impossible de les différencier cliniquement l'une de l'autre, et, allant plus loin, il se demande s'il y aurait réellement une différence anatomique appréciable et si le plus grand nombre des hématocèles péri-utérines seraient autre chose que de véritables grossesses extra-utérines dans lesquelles le germe aurait été étouffé par suite de l'accumulation de sang résultant de l'hémorrhagie.

M. *Dolbeau* demande sur quels faits repose une semblable manière de voir.

M. *Gallard :* Je désire ne paraître ni plus exclusif ni plus affirmatif que je ne le suis réellement. Je reconnais comme tout le monde que des hémorrhagies internes dues à des causes diverses peuvent se produire dans l'excavation pelvienne chez la femme, comme il s'en rencontre quelquefois chez l'homme. De celles-ci je crois qu'il ne faut pas se préoccuper lorsqu'on veut déterminer par quel mécanisme, sous quelle influence, se produisent celles qui arrivent le plus fréquemment et qui sont bien incontestablement sous la dépendance des organes génitaux. Évidemment encore, ces dernières peuvent avoir quelquefois lieu chez des filles vierges, et la conception ne peut être invoquée comme cause déterminante de la maladie. Mais ces cas sont les plus rares, et cependant ils sont encore soumis à la même loi que les précédents. La véritable cause, la raison d'être physiologique, si je puis ainsi dire, de l'hématocèle péri-utérine, est donc l'évolution d'une vésicule ovarienne résultant, soit d'une ponte spontanée, comme cela a lieu à chaque époque menstruelle, soit d'une ponte véritable, comme cela doit se présenter après un coït fécondant. Dans les deux cas, le point de départ de l'hémorrhagie est le même : la vésicule de de Graaf déchirée. Mais le siége de cette hémorrhagie, le lieu dans

(1) Séance du 26 mars.

lequel le sang s'accumulera peuvent être variables, suivant les cas. L'hématocèle peut, en effet, se rencontrer sans exception dans tous les points dans lesquels on pourra voir une grossesse extra-utérine, et c'est justement pour cela que je préfère l'expression d'hématocèle péri-utérine à celle de rétro-utérine, car, s'il est vrai que le sang s'accumule plus habituellement en arrière de l'utérus, dans le cul-de-sac du péritoine, on le rencontre aussi quelquefois en avant et plus souvent sur les côtés. Je sais bien que cette expression de grossesse sans conception peut choquer bien des oreilles et qu'il a pu paraître étrange de m'entendre dire : *L'hématocèle n'est habituellement autre chose qu'une grossesse extra-utérine, moins le produit de la conception*, lequel se retrouve pourtant fort souvent au milieu des caillots sanguins. J'accorde qu'une semblable expression est défectueuse ; mais elle rend plus saisissable ce que je veux exprimer, et je ne verrais qu'un moyen de la modifier, ce serait de dire : *L'hématocèle est une ponte extra-utérine.*

M. *Dolbeau* ne trouve pas cette opinion suffisamment justifiée par les faits observés jusqu'ici, et ne pense pas que, dans les cas où il est impossible de retrouver l'ovule au milieu des caillots, on puisse le regarder comme la cause de la maladie.

M. *Sée* est disposé à adopter la théorie de M. Gallard d'une façon générale et pour le plus grand nombre des cas ; mais il croit que d'autres causes de nature diverse peuvent présider au développement de l'hémorrhagie péri-utérine, même quand elle a véritablement sa source dans l'ovaire. Ainsi, il croit que l'ovaire peut, en raison même de la vascularité de son tissu, être le siége d'extravasations sanguines, de véritables apoplexies semblables à celles, par exemple, que l'on rencontre parfois dans le tissu du corps thyroïde ou de tout autre organe très riche en vaisseaux sanguins.

M. *Trélat :* On pourrait objecter à l'opinion de M. Gallard que les hématocèles péri-utérines qui se rencontrent bien, tantôt dans la cavité du péritoine, tantôt en dehors de la séreuse, ne se présentent pas dans la trompe ou dans l'épaisseur des parois de l'utérus, tandis qu'on y observe des grossesses extra-utérines. Ainsi, l'exemple qui est présenté me semble appartenir à la variété tubo-utérine ou tubaire.

M. *Voisin* (1), revenant sur la discussion à laquelle a donné lieu la question de l'hématocèle péri-utérine, trouve qu'en attribuant la production de l'hématocèle uniquement à la chute d'un ovule, qu'en ne reconnaissant pas à cette affection d'autre cause qu'une *ponte extra-utérine*, l'opinion de M. Gallard est trop exclusive. *A priori*, il ne s'explique pas que cet ovule, si peu volumineux par lui-même et si facilement détruit, puisse avoir une action si puissante et déterminer de si graves lésions. Dans certains faits, on ne pourrait même invoquer cette cause : ainsi, dans plusieurs observations, les premiers accidents n'ont débuté que quelques jours après la cessation de l'écoulement menstruel ; dans d'autres cas, l'épanchement sanguin a été bien manifestement consécutif, soit à une rupture de varices du ligament large, soit à une rupture de kystes ovariques sanguins.

A l'occasion du procès-verbal (2), M. *Gallard* reprend la discussion relative à l'origine et au mode de formation des hématocèles péri-utérines, ravivée dans la séance précédente par M. Voisin et à laquelle il regrette que son absence ne lui ait pas permis de prendre part. Il avait pourtant remis à ce sujet une note détaillée à M. le secrétaire, et il demande la permission de donner connaissance à la Société de cette note.

Les tumeurs sanguines de l'excavation pelvienne, dit-il, peuvent se rencontrer chez les deux sexes, mais avec une différence de fréquence telle que c'est à peine si l'on en signale un petit nombre d'exemples chez l'homme, tandis qu'elles sont très communes chez la femme. On voit tout de suite que la différence d'organisation et les fonctions particulières dévolues aux organes génitaux de la femme exercent une influence des plus notables sur la production de ces hémorrhagies internes. C'est à l'étude de ces dernières seules que l'on doit se borner lorsqu'on veut s'occuper des hématocèles péri-utérines. Mais ce n'est pas, je me hâte de le dire, une des moindres difficultés de la question que de pouvoir distinguer, pour les distraire de notre sujet, quelles sont les tumeurs sanguines de l'excavation pelvienne chez la femme qui se produisent sans être sous la dépendance immédiate des organes génitaux; quelles sont, au

(1) Séance du 9 avril.
(2) Séance du 16 avril.

contraire, celles dont l'existence est forcément le résultat de l'influence du sexe. Je dirai plus, je ne vois guère pour le moment que les hémorrhagies dues à une cause traumatique et celles résultant de la rupture spontanée d'une veine variqueuse qu'il soit possible d'éliminer sans contestation. Cependant, il m'a semblé utile de commencer par signaler l'importance de cette distinction pour bien faire comprendre comment, malgré certaines exceptions qui trouveront peut-être un jour leur raison d'être, il y a, jusqu'à un certain point, lieu de se faire une idée générale de la manière dont se produisent ces collections sanguines et de rattacher leur apparition d'abord, puis leur développement successif, à certains désordres survenus dans l'exercice d'une fonction importante.

La menstruation joue nécessairement le plus grand rôle dans la production de cette maladie, et cela a été reconnu des premiers observateurs, qui ont constaté que des troubles menstruels plus ou moins graves, plus ou moins prolongés, précédaient l'apparition de la tumeur constituée par le kyste sanguin. Dès lors, on a dû songer à l'évolution de la vésicule ovarienne qui a lieu à chaque époque menstruelle, et, pour quelques-uns, cette ponte spontanée a été le point de départ de tous les accidents. Mais M. Laugier a prétendu que, dans cet acte, une seule chose était importante à considérer, c'est la congestion de l'ovaire, car par elle s'explique comment une si grande quantité de sang peut être extravasée dans certaines circonstances, tandis que, dans d'autres plus normales, on en rencontre à peine quelques gouttes, comme on le voit sur les ovaires de femmes mortes peu de temps après leurs règles. Nous avons nous-même reconnu la justesse de cette manière de voir et, par des exemples nouveaux, fait ressortir l'importance de cette congestion de l'ovaire. Mais, il faut bien le dire, cette congestion, qui est nécessaire, indispensable, pour qu'une hémorrhagie *suffisante* ait lieu, ne constitue qu'un phénomène accessoire; la congestion n'est efficace qu'à une condition, il faut qu'elle soit accompagnée d'une rupture de vaisseaux sanguins. Il est vrai qu'elle dispose à cette rupture, qu'elle la rend plus facile; mais à elle seule elle ne la détermine pas. D'un autre côté, il est nécessaire que cette congestion soit assez intense pour être durable, pour persister, ou qu'une nouvelle cause survienne pour l'entretenir après le commencement de l'hémorrhagie, qui en serait sans cela

le meilleur mode de curation. Il doit donc y avoir en dehors de la congestion, soit au delà, soit en deçà de cet état *semi-pathologique*, quelque cause dont l'influence est encore plus directe. Cette cause servira, soit à produire la rupture des vaisseaux congestionnés, soit à entretenir la congestion une fois que cette rupture aura eu lieu et déterminé une certaine déperdition sanguine. Dans l'exemple emprunté par Deneux à Chaussier et que j'ai cité dans mon mémoire (*Bulletins de la Société anatomique*, t. XXX, p. 380), d'une femme morte subitement d'hémorrhagie interne au sixième mois d'une grossesse, ces deux causes se trouvaient sans doute réunies : il y a eu rupture d'un vaisseau, et rupture que l'on peut regarder comme traumatique par suite des secousses qui ont été imprimées à cette malade pendant un voyage fait dans une charrette non suspendue et sur un chemin rocailleux. Lorsque le premier j'ai cité ce fait, je me demandais si les grossesses extra-utérines, que l'on rencontre si fréquemment comme complication des hématocèles, agissaient autrement qu'en congestionnant l'ovaire? L'observation que j'ai rapportée alors démontrait en effet l'efficacité de cette congestion et pouvait même faire supposer que c'était là l'unique cause de la maladie, puisque nous avons trouvé à l'autopsie, comme point de départ de l'hémorrhagie, une lésion de l'ovaire du côté opposé à celui dans lequel se trouvait l'œuf. Mais ce fait d'hématocèle compliquée de grossesse extra-utérine, en m'en rappelant un autre à peu près semblable que j'avais présenté l'année précédente à la Société anatomique sous ce titre : *Grossesse extra-utérine prise pour une hématocèle* (*Bulletins de la Société anatomique*, t. XXIX, p. 390), me fit beaucoup réfléchir à la corrélation qui doit exister entre ces deux phénomènes : grossesse extra-utérine et hématocèle. Je ne tardai pas à voir que ces complications sont moins exceptionnelles que je ne l'avais cru d'abord, je les trouvai même fréquentes, et il me fut facile d'en rassembler un certain nombre d'exemples. Cependant, je me refusai alors d'aller plus loin, et, ne voulant voir dans l'hématocèle constatée dans de semblables circonstances qu'un résultat de la congestion ovarique due à la présence de l'œuf situé au dehors de l'utérus, je me contentai de demander que l'attention fût portée avec plus de soin sur cette variété, que j'étais même disposé à appeler cette classe particulière de tumeurs sanguines du petit bassin.

Ce que j'ai pu voir depuis, loin de diminuer l'importance qu'elle avait à mes yeux, n'a fait que l'accroître, et, sans oser trancher la question d'une façon complète, j'en suis venu à me demander *si les hématocèles péri-utérines, j'entends celles qui sont bien réellement spontanées, celles qui sont bien incontestablement sous la dépendance d'une lésion ovarique manifeste, sont autre chose que de véritables grossesses extra-utérines.*

J'ajouterai que, dans certains cas, l'ovule, qui fait le centre de la masse sanguine constituant le kyste, peut ne pas être fécondé, mais que, dans le plus grand nombre, il doit l'être. Seulement, ou il n'a pas eu le temps de se développer d'une façon suffisante pour être retrouvé à l'autopsie, ou il aura été détruit par suite des changements survenus ultérieurement dans les caillots eux-mêmes, et la preuve, c'est que, même dans les cas où l'embryon a été retrouvé, il était moins développé que ne le comportait son âge présumé d'après le début probable de la grossesse; il avait donc dû périr au moment où l'hémorrhagie s'était produite. Ce qui me porte à présenter une semblable hypothèse, ce sont les phénomènes de début qui, dans toutes les observations publiées, ressemblent, à s'y méprendre, à ceux d'une grossesse commençante et ont souvent donné le change, soit aux malades, soit aux médecins eux-mêmes : ce sont les cas, nombreux déjà, d'hématocèles péri-utérines au milieu desquelles on a trouvé un embryon plus ou moins bien conservé.

J'admets encore la production de l'hématocèle spontanée en dehors de toute espèce de conception : mais ces faits, que l'on regarde et que j'ai regardés moi-même pendant longtemps comme les plus fréquents, me semblent maintenant devoir être les plus rares, et dans tous les cas, ils me paraissent se produire d'après un mécanisme tout semblable à celui qui préside à la formation des grossesses extra-utérines. L'ovule qui est fécondé dans un cas ne l'est pas dans l'autre, et là est toute la différence, car dans les deux circonstances l'ovule ne se détache de l'ovaire qu'en y produisant une plaie, d'où rupture de vaisseaux, puis hémorrhagie qui sera plus considérable et se formera plus habituellement si l'ovaire est plus congestionné. On le conçoit très bien, cette congestion sera plus forte si la ponte est accompagnée de conception que si elle a lieu d'une façon tout à fait spontanée. Cependant, dans ce dernier

cas, je me crois encore autorisé à dire : *l'hématocèle péri-utérine peut, jusqu'à un certain point, être considérée comme une grossesse extra-utérine, moins le produit de la conception.*

Cette manière de voir est, je l'avoue, une simple hypothèse, mais elle n'est pas construite *à priori*, c'est une explication plus ou moins plausible de faits observés, et le seul avantage que je lui trouve, c'est de les généraliser en expliquant une circonstance jusque-là bien litigieuse, celle relative aux siéges variés occupés par le kyste sanguin. Est-il toujours intra-péritonéal? peut-il être situé en dehors de la séreuse, etc., etc. Eh bien! je crois qu'il peut occuper indistinctement tous les points dans lesquels il est possible de rencontrer une grossesse extra-utérine, même la trompe, comme cela résulte de l'observation que j'ai empruntée à M. Fauvel, et qui est consignée dans le tome XXX des *Bulletins de la Société anatomique*. C'est parce qu'on a signalé la présence de cette collection sanguine tantôt en avant, tantôt et plus souvent sur les côtés, que je propose la qualification de *péri-utérine* préférablement à celle de *rétro-utérine*, bien qu'il soit plus fréquent de voir la tumeur débuter en arrière dans le cul-de-sac péritonéal situé entre l'utérus et le rectum.

On a voulu distraire de la description des hématocèles les kystes sanguins ovariques ; mais d'après ce que je viens de dire, on comprendra facilement que je ne puisse me ranger à cette opinion, habilement défendue, du reste, par notre collègue M. le docteur Voisin dans sa thèse inaugurale. Les kystes sanguins ovariques, plus ou moins considérables, et surtout ces petits caillots sanguins si bien décrits par M. Robin devant la Société de biologie, me semblent se former absolument de la même manière et dans les mêmes circonstances que les hématocèles péri-utérines. Il y a là une question de plus ou de moins, mais voilà tout ; l'hémorrhagie a, dans l'un et l'autre cas, son point de départ dans l'ovaire : elle est la conséquence de la rupture résultant d'une déhiscence de l'ovule. Sous ce point donc aucune différence ; les seules que nous rencontrions ne résulteraient-elles pas uniquement de ce que tantôt il y a fécondation, tantôt l'ovule se détache spontanément et sans l'excitation qui, dans le premier cas, est occasionnée par la présence du principe fécondant?

Mais si je fais rentrer dans la même classe que les hématocèles

les kystes sanguins ovariques, je dois en écarter les collections sanguines qui se forment dans le péritoine lorsque le sang accumulé dans l'utérus par suite d'un obstacle siégeant, soit à la vulve, soit au museau de tanche, reflue à travers les trompes jusque dans la séreuse abdominale. Il existe plusieurs cas de ce genre dans la science ; ils sont le plus souvent la conséquence d'une imperforation de l'hymen et se rencontrent surtout dans les cas d'utérus et de vagin doubles avec imperforation d'un de ces organes, tandis que l'autre étant régulièrement conformé, accomplit physiologiquement toutes ses fonctions ; et cette circonstance a souvent empêché le chirurgien de se faire une idée bien nette des accidents observés. Ce sont donc là des exceptions, des faits même qu'il faut éliminer de notre étude des hématocèles, car ils sont complétement en dehors de la loi habituelle. Cependant il faut admettre leur existence, et j'ai eu occasion d'en voir moi-même deux exemples, dont un au moins a été présenté à la Société anatomique. Le sang a bien, en effet, reflué à travers la trompe, mais seulement après l'avoir énormément dilatée, et nous pensons avec M. Perrin (*Union médicale* du 2 février 1858) qu'il n'en doit jamais être ainsi dans un cas de simple coarctation de l'orifice du col, car alors cet orifice serait moins difficile à dilater que celui des trompes, et le sang finirait ainsi par s'ouvrir lui-même une issue au dehors ; il faut donc, pour qu'il reflue, qu'il y ait oblitération complète, obstacle mécanique insurmontable.

Ces questions de nature et de siége sont, je crois, les plus controversables et aussi les plus controversées, et l'on ne peut, il me semble, espérer arriver à les résoudre qu'en procédant, comme je l'ai dit d'abord, par élimination, pour ne s'occuper que de certaines catégories de cas bien déterminés et pouvant être rattachés les uns aux autres par un lien commun. Ce lien serait pour moi l'évolution de la vésicule de de Graaf, l'ovule étant ou non fécondé, mais devant, je crois, l'être dans le plus grand nombre des cas, et c'est pourquoi j'ai cru devoir *assimiler le mode de formation des hématocèles à celui des grossesses extra-utérines*, en considérant l'hématocèle elle-même comme étant tout simplement *une ponte extra-utérine*.

---

## NOTE SUR L'ANGINE GANGRÉNEUSE, par M. MILLARD.

Après la publication des travaux de M. Bretonneau sur la diphthérite, l'angine gangréneuse disparut comme espèce distincte des cadres de la nosologie. C'est en vain que, dans un article célèbre, les auteurs du *Compendium de médecine* essayèrent de l'y maintenir en rompant courageusement en visière avec les conclusions trop absolues de l'école de Tours. Par malheur ils se bornèrent, dans une argumentation purement scolastique, à reprendre la discussion de la véritable nature des épidémies décrites par les anciens auteurs. Quand l'existence d'une maladie est contestée, ce n'est pas seulement avec des commentaires plus ou moins habiles, des interprétations de textes toujours attaquables, mais c'est avec des observations authentiques, des faits cliniques irrécusables qu'il faut la défendre. Les auteurs du *Compendium* n'en apportaient aucun; aussi leur courageux effort demeura-t-il tout à fait stérile : l'angine gangréneuse continua de ne plus exister qu'à l'état de souvenir.

Cependant, l'attention des médecins étant désormais en éveil à propos des angines graves, il leur était impossible, en y regardant de près, de méconnaître dans certains cas la réalité de mortifications variables, soit de l'isthme du gosier, soit du pharynx. Elles n'échappèrent pas à l'observation si exacte et si consciencieuse de Guersant, qui les signale le premier dans l'article ANGINE, du *Dictionnaire de médecine* (1re édit., t. II, p. 379, et 2e édit., t. III, p. 134). Tout en adoptant complétement les opinions de M. Bretonneau sur la diphthérite, il était forcé de reconnaître que toutes les angines peuvent se terminer par mortification, et lui-même avait rapporté deux cas de sphacèle des amygdales. Seulement l'angine gangréneuse, pour lui, était toujours secondaire ou consécutive; elle pouvait survenir dans le cours d'affections très diverses, à forme généralement typhoïde; mais ce n'était jamais qu'une complication grave et le plus souvent ultime; elle ne pouvait être considérée comme une espèce à part, ayant des caractères différents des autres espèces d'angines et une marche propre; elle ne méritait pas de description spéciale.

MM. Rilliet et Barthez en jugèrent autrement, et c'est à eux qu'on doit le premier, et l'on peut dire le seul travail un peu étendu sur les affections gangréneuses de la gorge. Ils en avaient observé

six cas; six autres leur avaient été fournis par différents observateurs. Avec ces douze faits, ils composèrent un mémoire publié dans les *Archives* de 1841, et reproduit plus tard dans leur *Traité des maladies de l'enfance*. Ils rejetèrent, eux aussi, l'angine gangréneuse primitive, et lui portèrent un dernier coup par le titre même de *Gangrène du pharynx*, qu'ils adoptèrent. Elle se trouvait par là rayée encore plus radicalement de la famille des angines et transportée dans celle des gangrènes. Il suffit, pour s'en convaincre, d'ouvrir les principaux traités de pathologie interne; à propos des angines, la forme gangréneuse n'est plus désormais rappelée que comme une erreur des temps anciens et un synonyme vicieux de la diphthérite; et c'est immédiatement après la description de la gangrène de la bouche que se trouve servilement reproduit l'article des auteurs dont nous venons de parler.

Le mémoire de M. Becquerel sur une épidémie observée à l'hôpital des Enfants (*Gazette médicale*, 1843) ne fit qu'apporter une nouvelle série d'observations de diphthérite compliquée de gangrène; il insista particulièrement sur une forme de mortification centrale des amygdales. Un cas analogue avait déjà été publié et commenté par Constant dans la *Gazette médicale* de 1834 (16 mai); il a été reproduit en entier dans le Traité de Berton, et je le soupçonne de compter parmi les douze qui ont servi à la confection du mémoire de MM. Rilliet et Barthez. J'en dirai autant d'un fait recueilli par M. Boudet chez une petite fille morte le vingt-troisième jour d'une fièvre typhoïde et qui est rapporté dans le tome XV des Bulletins de notre Société (année 1840). En parcourant le reste de la collection, j'ai bien vu mentionner dans le compte rendu de l'année 1845 (t. XX) une observation d'angine gangréneuse présentée par M. Hérard, mais on n'en trouve pas trace dans le volume. A la page 329 du tome XXIII se lit l'histoire très sommaire d'une femme anglaise apportée mourante dans le service de M. le professeur Cruveilhier, et chez qui l'autopsie révéla une gangrène de la partie inférieure du pharynx et des premiers anneaux de l'œsophage. Mais l'absence de renseignements sur la marche et les symptômes pendant la vie ôte malheureusement à ce fait une grande partie de sa valeur, et ne permet pas de dire si la gangrène était primitive ou secondaire.

Plus récemment, M. le docteur Vidal a publié dans notre

XXIX^e volume (année 1854) deux exemples de lésions gangréneuses survenues dans le cours d'affections diphthériques et de scarlatine. J'ai, de mon côté, fait paraître dans l'*Union médicale* de l'an dernier (n° 119) une observation de diphthérite avec ulcérations gangréneuses du pharynx (1). Je dois aussi à l'obligeance d'un de mes collègues l'histoire d'un enfant éminemment cachectique atteint de purpura, et qui mourut d'un vaste foyer gangréneux de la gorge.

Ce court aperçu montre que la gangrène secondaire est loin d'être rare; elle survient plus particulièrement dans le cours ou à la suite de certaines angines couenneuses et scarlatineuses, de la rougeole, de la fièvre typhoïde, de la variole, et, d'une manière générale, de toutes les maladies qui débilitent profondément l'organisme. Elle coïncide souvent avec des gangrènes d'autres organes; elle n'a donc rien de plus extraordinaire dans le pharynx qu'ailleurs, et l'on ne voit pas en vertu de quel privilége il jouirait d'une immunité exceptionnelle. Si la mortification est très circonscrite, ce n'est qu'une complication insignifiante au milieu d'autres phénomènes plus graves; diffuse, elle constitue l'expression terminale et promptement funeste d'une cachexie arrivée à son dernier degré. En vérité, si l'on n'observait jamais l'angine gangréneuse que dans ces conditions, les mépris de Guersant et de tant d'autres seraient presque légitimés, et une simple mention suffirait pour des lésions toujours accessoires, d'origine très variable, et à marche nécessairement irrégulière.

Mais on voit certains sujets, et des plus vigoureux en apparence, sans cause connue, sans maladie antérieure ou concomitante, au milieu ou en dehors de circonstances épidémiques, être pris en pleine santé d'accidents gangréneux du côté de la gorge qu'il est impossible de rattacher à la diphthérite, ou à la scarlatine, ou à toute autre influence morbide, et qui déterminent la mort avec une rapidité variable, mais toujours avec un cortége de symptômes d'une malignité saisissante.

La mortification est alors primitive; elle arrive d'emblée et par elle-même : c'est le caractère fondamental de la maladie.

Ces faits sont excessivement rares, il faut en convenir; mais ils

(1) M. Millard a communiqué cette année, à la Société anatomique, un autre cas d'angine couenneuse avec gangrène. (Voyez dans ce Bulletin, § 8, p. 138.)
(*Note du Secrétaire*).

ne sauraient être révoqués en doute. Le plus remarquable, sans contredit, de ceux qui ont été publiés, est celui que M. Gubler a recueilli en 1855 sur une femme adulte, et sur lequel il s'est appuyé dans son intéressant mémoire publié dans les *Archives* (mai 1857) pour plaider avec chaleur le maintien de l'angine gangréneuse comme espèce distincte. Depuis l'article du *Compendium* aucune voix ne s'était fait entendre en faveur de la légitimité de cette affection avec autant d'autorité et avec de pareilles preuves. Plusieurs médecins distingués, dans des articles de journaux relatifs à des épidémies (*Gazette hebdomadaire*, avril 1855), l'avaient bien incidemment reconnue, mais sans jamais en citer d'exemples. Dans l'immense collection des thèses de la Faculté, une seule (docteur Bitot, 1848) a été soutenue sur la gangrène du pharynx et renferme deux observations recueillies chez des adultes et où l'angine paraît avoir été primitivement gangréneuse. Cependant l'absence de certains détails essentiels, surtout dans la première, la manière défectueuse dont elles ont été rédigées et interprétées, leur ôte ce caractère d'authenticité d'autant plus exigible que la nature de la maladie est plus contestée.

Le même reproche ne saurait être adressé à une observation publiée dans la *Gazette médicale* de 1831 (p. 332), et tirée précisément de la clinique de Guersant. Les réflexions qui la précèdent sont très judicieuses et bien remarquables pour l'époque ; c'est un avertissement contre l'exagération de ceux qui ne voulaient plus voir partout que des angines couenneuses. Le sujet était âgé de cinq ans, et, chose difficile à croire, il ne m'a pas été possible de trouver dans mes recherches un deuxième fait du même genre observé chez un enfant.

C'est en vain que j'ai compulsé un grand nombre d'ouvrages et de journaux pour y rencontrer des observations analogues.

Une pareille pénurie de matériaux ne me permettait pas d'essayer, comme j'en avais eu un instant la pensée, de tracer une description méthodique de l'angine gangréneuse primitive ; mais elle me faisait une loi de redoubler d'efforts pour bien établir la véritable nature et la valeur d'un fait que j'ai récemment observé à l'hôpital des Enfants. Cette note n'a d'autre prétention que de confirmer certaines des idées développées par M. Gubler sur la réalité de cette espèce d'angine, et d'en apporter à mon tour un exemple irrécusable.

Voici l'observation détaillée :

Irma C., trois ans, fille d'un maçon, père d'une nombreuse famille, est apportée à l'hôpital le 16 janvier 1858, dans l'après-midi. C'est une grosse et forte fille, chargée d'embonpoint, jouissant habituellement d'une excellente santé, qui, sans cause connue, a été prise de fièvre et de malaise le mercredi soir 13 janvier. Le lendemain, elle eut des vomissements, se plaignit de la gorge, et son cou commença à se tuméfier sur les parties latérales. Les parents ne remarquèrent aucune éruption sur le corps, qui d'ailleurs n'en porte actuellement aucune trace. On donna de la tisane et l'on tint l'enfant au lit pour tout traitement.

Le 16 *janvier*, le soir même du jour de son entrée, elle est dans l'état suivant : visage très animé, pommettes chaudes et d'un rouge vif, yeux brillants; écoulement abondant de mucus jaunâtre et gluant par les narines qui, à l'intérieur, ne présentent rien de remarquable ; odeur très fétide de l'haleine, gonflement considérable du cou occupant particulièrement les régions sous-maxillaires et le voisinage des apophyses mastoïdes ; ce gonflement est notablement plus volumineux à gauche, des deux côtés il s'accompagne d'une sensibilité très vive au toucher ; il porte à la fois sur le tissu cellulaire et sur les ganglions lymphatiques superficiels et profonds, car ceux-ci sont impossibles à isoler.

L'examen de la gorge est des plus difficiles à cause de l'indocilité et de la résistance énergique de l'enfant. On aperçoit bien le voile du palais repoussé en avant par les amygdales, qui sont très tuméfiées et d'un rouge foncé ; mais il est impossible de les voir complétement et de bien apprécier leur surface interne. Elles refoulent en haut la luette, qui est violacée, mais assez petite, et elles masquent absolument la face postérieure du pharynx. Sur celle du côté gauche existe une petite plaque blanchâtre ou blanc grisâtre que l'interne de garde et moi nous considérons comme pseudo-membraneuse. En outre, la face postérieure de la lèvre inférieure présente une érosion saignante, de forme irrégulière, plus étendue en surface qu'en profondeur, sans dépôt ni aspect couenneux. La face interne des joues est saine, la langue est humide, mais sale. La déglutition s'exécute assez librement, les boissons ne reviennent pas par le nez.

La voix est très nasonnée, mais forte et sonore ; la respiration

ne présente aucune gêne; la toux est rare, gutturale, et tout démontre l'intégrité du larynx et des voies respiratoires. La peau est chaude, le pouls, développé, n'a pas une extrême fréquence; l'examen de la poitrine ne révèle rien de particulier; le ventre est souple, il n'y a pas de diarrhée. (Chlorate de potasse, 4 grammes; poudre d'alun dans les fosses nasales en vue d'un coryza couenneux, oranges, lait ou bouillon.)

Le 17, l'état est à peu près le même; M. le docteur Roger, en l'absence de M. Blache, fait de nouvelles tentatives pour mieux examiner la gorge, sans pouvoir y réussir; il confirme le diagnostic, *coryza et angine diphthéritiques*, et, en raison de l'engorgement ganglionnaire, dont le volume et la dureté ont encore augmenté, il porte le pronostic le plus grave. (Gomme sucrée, chlorate de potasse, 4 grammes; café avec extrait de kina, 1 gramme; onctions sur les parties latérales du cou avec l'onguent mercuriel belladoné, et, dans l'impossibilité de cautériser directement les parties, injections avec une solution au quart de nitrate d'argent; oranges, bouillons et potages). Les injections furent faites avec les plus grandes difficultés parce que l'enfant, au moindre attouchement, entrait dans une violente irritation, et, en se débattant avec énergie, se cognait aux barreaux de fer de son lit. Elle se fit de cette façon plusieurs ecchymoses légères à la face, mais plus fortes sur les membres, et surtout au genou gauche.

Le 18. Visage beaucoup moins injecté; les pommettes seules sont rouges, mais au-dessous des yeux, au pourtour du nez et des lèvres, il y a des tons pâles, presque livides et de mauvais augure. Les lèvres sont croûteuses et saignantes; le nez, constamment humide, ne présente pas de fausse membrane appréciable. L'engorgement ganglionnaire n'a pas diminué; la déglutition semble plus gênée; *le pouls est moins développé, mais n'est pas plus fréquent;* il n'y a toujours rien du côté du larynx. Le chlorate de potasse est pris avec répugnance et n'a pas produit de salivation; on y renonce pour insister exclusivement sur la médication tonique. L'exploration de la gorge, toujours très laborieuse et faite pour ainsi dire *à la volée*, ne donne pas des résultats plus nets que les jours précédents; on n'aperçoit plus de tache blanche, mais le gonflement des amygdales a encore augmenté (Traitement *ut suprà*).

Le 19. La gravité de l'affection se révèle de plus en plus;

depuis hier soir, la petite fille, jusque-là si maussade et si violente, est tombée dans une sorte d'affaissement dont elle ne sort qu'à de rares intervalles. La physionomie est marbrée, l'haleine, plus fétide que jamais, ne nous frappe cependant pas par son caractère gangréneux. (Nous avons su après la mort que la religieuse et les filles de salle chargées de soigner la petite malade, et en rapport avec elle presque à tout instant, avaient comparé cette odeur à celle de la gangrène de la bouche.) *Le pouls est plus faible ;* on craint de fatiguer l'enfant sans profit, en renouvelant l'examen de la gorge. (Tisane vineuse, café, kina ; injection avec décoction de kina, additionnée d'un quart de liqueur de Labarraque; sinapismes aux membres inférieurs, etc.) Elle tombe de plus en plus dans le coma, et s'éteint dans la nuit du 19 au 20 janvier, sans agonie ni convulsions.

*Autopsie pratiquée trente-deux heures après la mort.* — Pas de décomposition cadavérique. A notre grande surprise, il n'y a de fausse membrane nulle part, ni dans la gorge, ni dans le nez, ni dans les voies respiratoires. L'arrière-cavité des fosses nasales ne présente qu'une rougeur foncée, mais l'isthme du gosier présente un magnifique exemple d'angine gangréneuse. La mortification porte presque exclusivement sur la luette et les amygdales ; la muqueuse qui tapisse le voile du palais est seulement violacée et épaissie, surtout en arrière. La luette est noirâtre dans toute sa hauteur ; sa pointe est inégale et déjà ramollie ; son bord droit, tout frangé, est le siége d'une érosion superficielle à fond noir ; exhale l'odeur caractéristique de la gangrène, bien que la mortification paraisse là moins avancée que sur les amygdales : celles-ci sont atteintes dans toute leur épaisseur, et converties en une masse vert noirâtre, de couleur olive, très ramollie et fétide ; la gauche présente vers sa base une véritable eschare à moitié détachée et flottante ; son sommet a disparu pour faire place à une perte de substance très irrégulière. L'amygdale droite est moins volumineuse, et surtout moins saillante, comme si ses couches superficielles avaient déjà été éliminées ; elle est creusée à sa face interne d'une ulcération dont le fond est rouge jaunâtre, très ramolli, mais la coloration noire de la gangrène n'existe que sur ses bords et leur forme une espèce d'encadrement ; elle est creusée en outre, à la partie antéro-externe de sa base, d'une autre excavation ulcé-

reuse, mais bien plus profonde, d'un rouge livide, se prolongeant en haut vers le voile du palais dont elle a dévoré entièrement le pilier antérieur droit. La surface du pilier antérieur gauche est également entamée par une ulcération du même genre, mais plus petite et plus superficielle.

Entre la base de l'amygdale gauche et l'épiglotte, il existe encore une érosion de la muqueuse, assez étendue, d'aspect livide et marbrée de jaune.

La face antérieure et les bords de l'épiglotte présentent une couleur rouge vif et un épaississement notable qui paraissent dus à une inflammation du voisinage. Les replis aryténo-épiglottiques présentent des altérations du même genre, mais à un moindre degré. Celui du côté gauche est comme interrompu à sa partie moyenne par une légère échancrure qui se rejoint à l'érosion décrite plus haut, à gauche de l'épiglotte. La coloration rouge et l'épaississement de la muqueuse se continuent à la face postérieure du larynx et se perdent en mourant au fond des gouttières latérales du pharynx. L'œsophage est intact. La muqueuse du larynx est blanche, mais paraît légèrement épaissie et comme gélatiniforme au niveau des ventricules dont la cavité n'apparaît pas tout d'abord très distinctement. L'intérieur de la trachée est remarquablement pâle et sain.

Aucun épanchement dans les plèvres. Les poumons ne renferment pas de tubercules; ils présentent de l'engouement hypostatique vers les bases, mais en outre leur surface est tachetée en plusieurs points de plaques ecchymotiques étendues, semblables à celles du purpura. Ces taches, incisées, ne correspondent qu'à des infiltrations sanguines en forme de nappes, et très peu profondes. Dans l'intérieur du tissu pulmonaire, il n'y a pas de foyers hémoptoïques.

Le péricarde est sain, le cœur petit et vide ; le sang qui remplit les gros troncs veineux est liquide, mais a sa coloration normale.

Les ganglions bronchiques sont peu développés, jaunâtres et un peu mous ; ceux du cou présentent, au contraire, les altérations les plus remarquables ; ils sont très gros et présentent tous une coloration rouge-brun, vineuse ; plusieurs ont leur consistance normale; la plupart, au contraire, sont très ramollis et comme diffluents; aucun ne renferme de pus. Cet état de ramollissement

est surtout prononcé dans les ganglions profonds situés sous la partie supérieure et au voisinage du sterno cléïdo-mastoïdien. Aucun, sous ce rapport, ne peut être comparé à un énorme ganglion situé presque immédiatement au-dessous de la parotide gauche, sous le muscle qu'il soulève ; incisé, il est tellement diffluent et rougeâtre, qu'on dirait un véritable foyer sanguin à moitié coagulé. Le tissu cellulaire qui environnait ces ganglions, et qui garnissait la base de la mâchoire, est aussi extrêmement épaissi et ferme, et c'est à lui qu'on doit rapporter la dureté des plaques sous-cutanées qu'on sentait pendant la vie.

Les autres viscères étaient peu congestionnés. Le tube digestif était vide et rétracté ; il n'a pas été examiné en détail, non plus que le cerveau.

En résumé, il s'agit d'une enfant habituellement bien portante, prise brusquement d'une angine avec gonflement ganglionnaire énorme, que nous considérons et traitons comme diphthéritique. Elle meurt le sixième jour et ne présente à l'autopsie qu'une mortification de l'isthme du gosier, sans la moindre fausse membrane.

L'état des amygdales et de la luette ne permettait pas d'élever le moindre doute sur la réalité de la gangrène ; elle a été unanimement admise au sein de la Société quand j'ai mis sous ses yeux les pièces anatomo-pathologiques encore fraîches et vierges de toute préparation qui eût pu en altérer les caractères. Je les ai conservées depuis dans l'alcool et les tiens à la disposition des incrédules. Elles ne rappellent en aucune façon les altérations qu'on rencontre dans les angines pseudo-membraneuses, même les plus graves. A l'hôpital des Enfants, où ces autopsies sont extrêmement fréquentes, cette dissemblance nous a tous vivement frappés.

Je n'ai pu découvrir aucun vestige de fausse membrane ni dans les fosses nasales, ni dans leur arrière-cavité, ni sur le voile du palais, ni dans aucun point du pharynx, ni à plus forte raison dans les organes respiratoires. J'ai fait cette exploration avec un soin d'autant plus minutieux que j'avais à cœur de justifier le diagnostic porté pendant la vie, et que je partageais, avec toutes les personnes qui avaient examiné l'enfant, l'intime conviction d'avoir vu des plaques diphthéritiques sur les amygdales. Notre médication ne pouvait les avoir détruites ou modifiées sur place, car il avait

été impossible de porter dans la gorge un caustique ou un topique quelconque. Ce serait aussi faire trop d'honneur aux 8 grammes de chlorate de potasse administrés les deux premiers jours et aux injections chlorurées qui ont été pratiquées avec les plus grandes difficultés que de leur attribuer une disparition des fausses membranes aussi prompte et aussi complète, tout à fait en désaccord avec ce que produisent journellement ces mêmes moyens. Il fallait donc bien reconnaître que, pendant la vie comme après la mort, il n'y avait jamais eu trace de diphthérite, et que nous avions été abusés par une coloration blanchâtre passagère des eschares au début.

Cette abstention forcée de toute cautérisation a une autre importance ; elle prouve que la gangrène n'a pas été produite artificiellement, mais qu'elle était, au contraire, tout à fait spontanée. Mais sous quelle influence s'est-elle développée? J'ai dit tout à l'heure les raisons anatomiques qui devaient faire rejeter l'idée d'une diphthérite ; je ne crois pas nécessaire d'insister longuement pour prouver que la gangrène ne peut être mise sur le compte d'un travail purement phlegmasique, mais excessif. Sans parler de la rareté à cet âge des angines franchement inflammatoires portées à ce degré, elles n'entraînent jamais la mortification des parties qu'après un travail préalable de suppuration qui faisait ici complétement défaut ; ce sont des abcès gangréneux qui se forment et non des eschares, comme dans le cas actuel. Et d'ailleurs, la marche de l'affection, les caractères ataxo-adynamiques des symptômes généraux ne protestent-ils pas hautement contre la pensée d'une simple phlegmasie ?

La supposition d'une scarlatine anomale aurait plus de vraisemblance ; cependant, avant et après l'entrée de la petite malade, son corps n'a jamais présenté de rougeur ni la moindre desquamation. Il faudrait donc se rejeter sur une scarlatine sans éruption ; mais les faits de ce genre sont infiniment rares et tout à fait exceptionnels, et ne sont guère admissibles qu'en temps d'épidémie ou en présence d'une contagion évidente.

Or, cette fièvre éruptive n'avait atteint aucun de ses frères et sœurs ni des voisins, et il y a fort longtemps qu'elle ne s'est présentée avec le caractère épidémique. A moins d'entasser hypothèses sur hypothèses, il ne me paraît donc pas possible non plus d'attribuer à l'angine en question une origine scarlatineuse.

On ne trouve pas d'explication plus satisfaisante dans les antécédents du sujet ni dans sa constitution. L'enfant n'avait jamais eu de maladie grave; elle était très grasse et remarquablement vigoureuse, et rien n'eût pu faire prévoir qu'elle fût menacée d'une affection de ce genre.

Dans l'impossibilité où nous nous trouvons de la rattacher à une cause morbide bien établie, il ne reste plus qu'à admettre la nature primitivement gangréneuse de l'angine. La principale raison pour laquelle nous l'avons méconnue pendant la vie est dans la rareté même d'une semblable forme, surtout comparée à la fréquence de l'angine couenneuse. Le coryza, le volume énorme et la sensibilité au toucher de l'engorgement ganglionnaire, les difficultés de l'examen, et enfin la coloration blanche des eschares que j'ai déjà signalée, tout a contribué à nous confirmer dans notre erreur. Un seul symptôme eût pu nous mettre sur la voie, l'odeur; car malgré l'assertion contraire de MM. Rilliet et Barthez, celle des angines couenneuses même les plus fétides n'a jamais le caractère vraiment spécifique de la gangrène. Les personnes du service chargées des injections et des soins continus que réclamait l'enfant, ne s'y sont pas trompées et ont comparé l'horrible puanteur de son haleine à celle des gangrènes buccales dont elles ont une grande habitude. Je crois donc que c'est à rechercher ce signe que le médecin devra s'attacher désormais dans les cas douteux, plutôt qu'à porter dans l'arrière-gorge, comme on l'a conseillé, un caustique destiné à changer le mode de vitalité des tissus et à faire tomber les fausses membranes qui simuleraient les eschares (Rilliet et Barthez, t. II, p. 397). Cette cautérisation n'a jamais été possible chez notre petite malade, ou du moins c'eût été un véritable supplice.

Il importe de remarquer, du reste, que notre méprise n'a pas eu de conséquences fâcheuses et que le traitement a été exactement institué de la même façon que si la gangrène avait été reconnue pendant la vie. La malignité était écrite sur tout l'ensemble symptomatique avec des caractères si frappants, que l'emploi d'une médication tonique et antiseptique était formellement indiquée, quelle que fût la nature de l'affection; aussi le vin, le quinquina, les acides, furent-ils employés dès le deuxième jour.

Je ferai une dernière remarque relative aux ganglions lymphatiques; je vois avec surprise que leur intumescence *n'a jamais été*

*mentionnée dans aucun des faits de gangrène du pharynx rapportés par MM Rilliet et Barthez*. Ici, au contraire, elle avait atteint des proportions extraordinaires; elle occupait non-seulement la région sous-maxillaire, mais aussi les parties latérales et supérieures du cou; le tissu cellulaire superficiel et profond était très induré, et la coloration vineuse, presque ecchymotique, de certains ganglions décelait bien l'altération profonde des fluides nourriciers et l'intoxication de tout l'organisme.

---

*Rapport de* M. AXENFELD *sur le travail de* M. MILLARD.

Voilà bien, pour nous servir des expressions de M. Millard, un magnifique exemple d'angine gangréneuse primitive. Si nous voulons apprécier ce fait à sa juste valeur, il faut nous rappeler quelles étaient, il y a peu d'années encore, les croyances des médecins au sujet des affections malignes de la gorge. Le livre de M. Bretonneau avait produit une véritable révolution dans les idées; il avait substitué la diphthérite à la gangrène, et cela si radicalement, que la mortification des tissus dans les angines avait fini par n'être plus admise qu'à titre d'exception possible, de complication rare, et seulement en raison de cette réserve courtoise à laquelle tout novateur se croit un peu obligé envers le passé, son vaincu. MM. de la Berge et Mennert avaient essayé d'arrêter les esprits sur cette pente; mais les protestations posthumes des vieux textes ne pouvaient rien contre les envahissements d'une doctrine qui invoquait le témoignage des faits. Tout était à revoir, disait-on. Qui sait si en y regardant de bien près, même dans les angines les plus évidemment gangréneuses, on n'eût pas trouvé simplement des fausses membranes imbibées de sang, noirâtres, fétides? Il est si facile de les prendre pour des eschares! Qui sait si le boursouflement de la muqueuse tout autour de la production plastique n'en a pas imposé pour une perte de substance, alors qu'il eût suffi de gratter la pseudo-membrane pour rencontrer des tissus sains ou à peine altérés? On accordait bien qu'il y avait des gangrènes de la gorge, certainement, mais elles n'avaient rien de spécial.

Cette doctrine exclusive ne tarda pas à recevoir de sérieuses atteintes de la part de MM. Rilliet et Barthez, de M. Becquerel; plus

récemment M. Gubler, dans un excellent mémoire, l'ébranla jusqu'en ses fondements. MM. Rilliet et Barthez décrivirent avec leur exactitude accoutumée les gangrènes diffuses de la gorge ; il est vrai qu'ils ne les placèrent pas au chapitre des angines, par un dernier hommage aux idées régnantes ; mais ce détail ne m'inspire pas les mêmes regrets qu'à M. Millard. Sous un titre qu'il eût voulu plus expressif, ces auteurs citent des faits que lui-même ne saurait désirer plus concluants. Pour moi, ce que je regrette dans leur travail, c'est l'absence de toute indication précise relativement aux rapports, aux affinités qui rattachent les maux de gorge couenneux à ceux de nature gangréneuse ; c'est surtout de ne pas y voir établir leur étiologie commune. Le mémoire de M. Becquerel comble cette lacune. Ici, dans une même épidémie, grangrène et productions pseudo-membraneuses apparaissent si souvent mêlées, confondues et si semblables, qu'il faut, au dire de MM. Rilliet et Barthez, l'irrécusable preuve de l'autopsie pour croire qu'il ne s'est pas agi simplement de diphthérites graves. Quant à M. Gubler, après avoir rapporté deux faits d'angine avec eschares, il développe cette opinion judicieuse et vraie, à savoir, que la gangrène et la diphthérite sont deux *formes* de la même maladie, de l'angine maligne. Il sépare de cet ordre d'affections les maux de gorge simples, guérissant spontanément en peu de jours, à peine différents de l'esquinancie vulgaire, et que M. Bretonneau lui-même avait désignés sous le nom d'*angine couenneuse commune*. Il réunit, après une séparation injuste et violente, la gangrène et la pseudo-gangrène de la gorge ; il concilie les vues des anciens avec celles des modernes.

Meilleurs médecins qu'anatomo-pathologistes, les anciens avaient été surtout frappés des caractères généraux de la maladie, de sa propagation sous forme d'épidémie, des symptômes adynamiques qui l'accompagnent ; en examinant la gorge, ils trouvaient quelquefois des tissus gangrenés, d'autres fois altérés de façon à simuler le sphacèle ; ils rencontraient sous la mâchoire des engorgements semblables, parfois, à des bubons pestilentiels. Cet ensemble, ils l'appelaient *angine gangréneuse*. L'école de Tours a procédé autrement : partant de ce point que les exsudations pseudo-membraneuses sont l'indice d'une maladie spécifique, elle a été conduite à faire de la fausse membrane le critérium absolu

de la spécificité ; elle a fondé ainsi une classe de maladie en apparence fort homogène, entourée d'une barrière que nulle angine n'avait le droit de franchir à moins d'exhiber une fausse membrane formelle et authentique. De là, Messieurs, une double difficulté. Il y a des angines très bénignes qui sont diphthériques, il en est de très malignes qui ne sont pas diphthériques, mais gangréneuses. Les unes et les autres se refusaient à la tentative faite par l'école de Tours de fonder la spécificité morbide sur la spécificité de la lésion. Voyons comment on procéda à l'égard de ces angines dissidentes. Pour les premières, les couenneuses communes, on les laissa dans l'ombre ; elles furent mentionnées, non décrites. Sont-elles toujours de même nature que les angines diphtériques graves, et sous une forme modifiée, atténuée, représentent-elles les effets de la même cause spécifique ? Sont-elles d'une nature différente ? Il me semble que, après la lecture du livre de M. Bretonneau, il serait difficile de se faire à ce sujet une idée bien nette ; seulement je remarque que lorsque M. Gubler essaya de prouver que ces angines communes étaient souvent des herpès de la gorge, un élève illustre de M. Bretonneau réclama en faveur de son maître la priorité de cette opinion.

Mais les angines malignes non diphthériques étaient bien autrement embarrassantes. Il existe des cas, et sans doute qu'une observation impartiale nous renseignera mieux à l'avenir sur leur degré de fréquence, des cas où au milieu des symptômes locaux et généraux de l'angine maligne, ce n'est pas la pseudo-membrane que l'on trouve, mais la gangrène. C'est alors que l'on mettait en avant les fins de non-recevoir dont j'ai parlé tout à l'heure. Étaient-ce bien des eschares ? M. Bretonneau n'avait-il pas montré combien il était facile de considérer comme telles des lambeaux de fausses membranes altérées ? Ou bien on signalait à côté de l'eschare une production plastique, et la gangrène n'était plus qu'une complication accidentelle de la diphthérite. Et quand elle existait seule, absolument seule, qu'elle donnait lieu à des destructions étendues et profondes ? Eh bien ! c'était une gangrène de la gorge venue là comme il en peut venir dans toute autre partie du corps, mais sans aucun caractère spécifique ; il fallait bien se garder de *confondre* les faits de ce genre avec ceux d'angine maligne. Vous voyez comment on avait glissé du doute jusque dans la négation, et comment,

à force de se méfier des pseudo-gangrènes dans les angines, on en était venu à nier ou à récuser les gangrènes véritables.

L'observation que M. Millard vous a communiquée prouve une fois de plus la réalité de l'angine gangréneuse. Elle présente plusieurs particularités intéressantes que notre collègue a eu soin de faire ressortir, et qui désarmeraient la critique la plus pointilleuse : pas de cautérisation, pas de diphthérite concomitante, aucune maladie aiguë ou chronique à laquelle on puisse rattacher le sphacèle de la gorge ; la mortification est bien primitive, elle est bien le seul caractère anatomique de l'angine.

On ne peut qu'applaudir aux efforts que M. Millard a faits pour démontrer, dans un état de complet isolement et d'indépendance, le fait contesté de l'angine gangréneuse. Lorsqu'il s'agit de convaincre des incrédules, c'est bien là la marche qu'il faut suivre. Mais aujourd'hui que la forme gangréneuse de l'angine maligne est mise hors de doute par les observations de MM. Rilliet et Barthez, Becquerel, Gubler, et j'ajouterai de M. Millard, est-ce que même après cette réhabilitation, l'angine gangréneuse, à chacune de ses apparitions en clinique, devra toujours être astreinte à ce luxe de formalités? Faudra-t-il donc, pour chaque fait particulier, remplir le programme que notre collègue s'est tracé, et, à moins de prouver qu'il n'y a eu ni cachexie, ni fièvre éruptive, etc., s'exposera-t-on encore à voir nier l'angine maligne? Quel excès de rigueur et aussi quelle partialité! La diphthérite, remarquons-le bien, se produit dans des circonstances absolument semblables : elle aussi s'attaque de préférence aux sujets épuisés par des maladies chroniques, ou en proie aux fièvres éruptives, ou à l'espèce de cachexie aiguë qui se déclare à la suite de ces maladies. Que chez un sujet placé dans ces conditions une angine survienne et que l'on trouve des fausses membranes sur la muqueuse du pharynx, du voile du palais, etc., la diphthérite est caractère anatomique, indice de spécificité; mais qu'au lieu de fausses membranes on aperçoive des eschares, l'idée d'angine maligne s'efface: complication, accident, gangrène de hasard! Pourquoi? parce que la gangrène n'a *rien de spécial*, c'est le mot de Guersant. Mais la diphthérite n'est pas davantage une lésion spéciale; je veux dire qu'elle n'est pas non plus immuablement liée à telle ou telle maladie, qu'elle n'est pas plus que la gangrène l'effet

pathognomonique d'une cause déterminée et toujours la même.

C'est exagérer singulièrement la rigueur scientifique que de demander à la nature de nous offrir toujours des faits simples, absolument dégagés de toute complication. Ces spécimens choisis, ces modèles irréprochables, elle ne les doit pas à nos théories.

Et, d'ailleurs, pourquoi exiger de l'une des formes d'une maladie ce dont nous dispensons l'autre? Encore quelques observations du genre de celles de M. Millard, et la gangrène de la gorge, qu'elle soit primitive ou non, cessera d'être envisagée comme une anomalie; au lieu d'exciter le stérile étonnement dû à un fait exceptionnel et déclassé, elle sera comprise dans sa liaison avec la diphthérite ; on saisira son étiologie véritable et l'on se rendra compte, jusqu'à un certain point, des étonnantes similitudes qu'elle présente avec les angines pseudo-membraneuses au point de vue des symptômes.

Car la ressemblance, pour le dire en passant, est telle qu'après avoir passé en revue les signes de ces deux formes de l'angine grave, M. Millard s'arrête à la fétidité spéciale de l'haleine comme au seul caractère différentiel (abstraction faite, bien entendu, de ceux que donne l'examen direct des parties malades). Ce signe même est contesté par d'autres observateurs; mais, à vrai dire, je doute que ceux-ci aient apporté dans l'appréciation du phénomène cette perfection de l'odorat que les religieuses d'un hôpital d'enfants peuvent acquérir par suite d'une longue habitude. Le même mode d'invasion, la même marche, le gonflement des ganglions sous-maxillaires, la prostration profonde des forces, tout cela se rencontre dans les deux angines, diphthérique et gangréneuse. Maintenant supposons une maladie pareille à celle dont M. Millard nous a cité un exemple et que le sujet succombe avant que les tissus frappés de sphacèle aient eu le temps de se détacher, si l'autopsie n'a pas été faite, et faite avec soin, n'est-il pas infiniment probable que la gangrène sera méconnue? Dès lors ne peut-on pas retourner contre l'école de Tours les arguments dont elle s'est servie contre l'opinion ancienne? Ne peut-on pas dire avec une certaine vraisemblance : « Qui sait si, en y regardant de bien près, vous n'eussiez pas trouvé souvent une gangrène là où, sur la foi d'une ingénieuse théorie, vous ne voyiez que des pseudo-membranes? »

En terminant, permettez-moi, Messieurs, de vous faire part de quelques réflexions encore. Plus on approfondit cette question des

angines graves, plus on admire avec quelle lucidité les anciens ont compris la véritable nature de ces maladies ; ils se trompaient sur le genre d'altération qu'ils avaient sous les yeux ; ils ignoraient le mode d'extension des pseudo-membranes aux voies respiratoires, ils méconnaissaient les complications diphthériques qui se produisaient en même temps que l'angine ; mais avouons qu'en rapprochant la diphthérite de la gangrène ils ont émis une vue juste et profonde ; les identifier est un tort, et il était bon pour la science et la pratique que l'analyse vînt nous démontrer quelles étaient leurs différences ; mais les séparer complétement, nier leurs étroites connexions étiologiques, en faire deux choses complétement distinctes au point de mettre leurs trop fréquentes coïncidences sur le compte de je ne sais quel hasard, c'était là un mieux ennemi du bien. Nous trouvons, en effet, la diphthérite et la gangrène réunies dans la même angine. Sur des sujets différents, nous les rencontrons simultanément dans le cours d'une même épidémie. Chez un malade atteint d'angine croupale, s'il existe quelque plaie des téguments, nous voyons celle-ci revêtir l'aspect pseudo-membraneux, s'étendre et se creuser à la façon d'un ulcère phagédénique. Dans cette terrible complication des plaies, la pourriture d'hôpital, qu'observons-nous ? Des pseudo-membranes et de la gangrène, un mélange de plasticité et de destruction, des formes pulpeuses et des formes ulcéreuses. Il y a là un ensemble de faits propre à faire réfléchir, et l'on se demande si les vues des anciens à ce sujet contenaient en somme plus d'erreur qu'il n'y a de vérité dans nos opinions modernes.

---

OBSERVATION D'OBSTRUCTION INTESTINALE ATTRIBUÉE A UN ÉTRANGLEMENT INTERNE. — ANUS ARTIFICIEL. — MORT. — AUTOPSIE : CANCER DU RECTUM, par M. FAUVEL, interne des hôpitaux.

La nommée L... (Eulalie), âgée de quarante-huit ans, entre à l'hôpital Lariboissière le 12 juin 1857 dans la salle Sainte-Joséphine, service de M. Tardieu, pour une constipation qui dure depuis trois semaines. Elle est d'une bonne constitution, n'a jamais été malade ; ouvreuse de loges au grand Opéra, elle a été obligée de quitter sa place à cause des vives douleurs qu'elle ressentait continuellement

dans le bas-ventre. Quelque effort qu'elle fasse, elle n'a pas pu aller à la selle depuis trois semaines; elle a pris à diverses reprises des purgatifs très énergiques. M. Cruveilhier, qu'elle a consulté, lui a ordonné de l'eau de Sedlitz d'abord à 45 grammes, puis à 60 grammes. Elle en a pris plusieurs bouteilles, puis des lavements avec de l'huile de ricin, avec du sel de cuisine, du miel de mercuriale, des bains tous les jours. Enfin, elle fut obligée de s'aliter à cause des coliques atroces qu'elle éprouvait étant debout; son ventre devint volumineux, très tendu, des vomissements survinrent en même temps que cette tympanite, vomissements constitués par de la bile et des matières blanchâtres.

On constate, à son entrée à l'hôpital, un ballonnement considérable de l'abdomen; on donne à la malade du calomel à doses fractionnées, de l'huile de ricin, de l'huile de croton, sans produire aucun effet purgatif; les vomissements continuent, constitués surtout par de la bile; l'haleine prend une odeur fécale prononcée. A la percussion, on trouve de la matité dans tout le bas-ventre, surtout à droite, où la pression est plus douloureuse qu'à gauche. On sent aussi dans cette région une tumeur mal limitée paraissant dépendante de l'intestin. Le toucher vaginal ne révèle rien de particulier, pas plus que le toucher rectal.

Le 16 *juin*, au matin, M. Voillemier, appelé pour examiner cette malade, trouve le ventre extrêmement tendu, la face grippée, hippocratique; il y a des hoquets. L'ouverture de l'intestin lui paraît urgente; il propose d'abord d'appliquer sur la région iliaque droite, vis-à-vis le cæcum, la pâte de Vienne afin de produire des adhérences entre l'intestin et la paroi abdominale; mais réfléchissant que la maladie est peut-être trop avancée pour attendre, il se décide à ouvrir directement l'intestin avec le bistouri. Il fait une incision de 5 centimètres de long à la paroi abdominale droite, suivant la direction du pli de l'aine, et à 3 centimètres au-dessus de ce pli. La peau et les muscles incisés, on prend la sonde cannelée sur laquelle on coupe les aponévroses une à une. Le péritoine se présente alors, il est incisé sur la sonde cannelée. Aussitôt une anse d'intestin sort avec violence; cet intestin ressemble à un intestin grêle fortement distendu, car on n'y remarque pas les bosselures du gros intestin; il n'est point rouge, ne paraît pas enflammé. Pour l'assujettir au dehors, on le traverse à chacun de ses

bouts avec un fil double, puis on fait sur cette anse, ainsi maintenue par des aides, une incision correspondant à toute la longueur de la plaie extérieure ; à peine l'ouverture est-elle commencée qu'il s'écoule avec bruit une énorme quantité de matières fécales d'un jaune clair, d'abord liquides, puis solides ; plusieurs bassins en sont remplis. On ordonne des cataplasmes et l'on maintient les fils à ligature de chaque côté de la plaie au moyen de plaques de diachylon. La malade accuse une sensation de bien-être ; le soir, les matières coulent encore assez abondamment.

Le 17. La nuit a été bonne, la malade a pu enfin se reposer, les matières fécales coulent toujours en abondance.

Le 19. La malade est transportée salle Sainte-Jeanne n° 23, service de M. Voillemier.

Le 20. La muqueuse de l'intestin est tuméfiée, d'un rouge foncé, et forme une saillie circulaire, un bourrelet de 1 centimètre d'épaisseur. La peau est enflammée tout autour et salie par les matières fécales. Pour préserver la peau de ce contact, on adapte tout autour du bourrelet une petite vessie en baudruche que l'on maintient fixée à l'aide du collodion. La malade se plaint de coliques douloureuses et qui l'empêchent de dormir.

Le 22. Depuis le jour de l'opération, il n'est encore rien sorti par l'anus naturel, les matières sortent toujours par l'anus artificiel. La peau est moins enflammée autour du bourrelet, les matières fécales coulant directement dans la petite vessie. On lave la plaie tous les jours à l'eau tiède ; pendant le pansement, le fil supérieur est entraîné par le courant d'eau dirigé sur la plaie. On constate une légère adhérence entre la lèvre supérieure de la plaie et le bourrelet. (Cataplasmes sur le ventre, bouillons et potages.)

Le 23. La petite vessie est remplie comme la veille de matières liquides d'un vert d'oseille ; les coliques sont fréquentes, mais moins douloureuses. On ordonne 15 grammes d'huile de ricin à prendre en huit fois, et un lavement avec 3 gouttes d'huile de croton. A dix heures, la malade prend la première partie d'huile de ricin et rend à midi par l'anus naturel des matières d'abord dures, non sanguinolentes, puis un peu liquides ; elle a eu ainsi six évacuations ; à quatre heures, on lui donne le lavement de croton, mais elle le rend cinq minutes après.

Le 24. Elle rend le matin, à sept heures, par l'anus naturel,

une quantité de matière liquide jaunâtre, la valeur d'un crachoir, se plaint moins de coliques; la petite vessie est à moitié pleine; pendant qu'on la détache, le fil à ligature inférieur tombe, on constate que des adhérences multiples se sont établies entre les lèvres de la plaie abdominale et le bourrelet intestinal. La muqueuse est granulée, d'un rouge foncé. On essaye de passer une sonde dans le bout inférieur de l'intestin, mais elle ne pénètre pas à plus de 1 centimètre; on injecte par là un peu de bouillon, mais il est rejeté immédiatement.

Le 25. La malade rend par l'anus naturel des matières liquides noirâtres, mais non sanguinolentes, de deux en deux heures; on les examine avec soin, et l'on ne trouve aucun débris de muqueuse intestinale. Les selles sont accompagnées de coliques très douloureuses; la langue est rouge sur les bords, chargée d'un enduit blanchâtre, épais au milieu, soif modérée, pas d'appétit, potage et œuf à la coque. Le pouls est à 108. Malgré cette diète prolongée, la malade conserve son embonpoint; le bourrelet paraît moins saillant, les plis rayonnés que forme la muqueuse aboutissent à un petit sillon qui se dirige de haut en bas et de droite à gauche; c'est par là que suintent les matières fécales.

Le 26. La nuit a été mauvaise. Coliques continuelles, très douloureuses. Soif excessive. Langue rouge sur les bords, et plus épaisse qu'hier au milieu. Elle a vomi trois fois des matières glaireuses, blanchâtres. (Julep gommeux, avec 2 grammes de sous-nitrate de bismuth.) On ne met plus de baudruche, car il sort très peu de matières fécales; cependant, à la suite d'une colique très forte, elle a rendu par cette plaie une quantité assez grande de matières noires : elle avait pendant toute la journée rendu, par en bas, des matières liquides et noirâtres. On donne un lavement d'eau fraîche qu'elle ne peut garder. On remplace le vin de Bordeaux par le malaga. Le pouls est à 112. Cataplasmes sur le ventre continuellement. Elle se plaint de vives douleurs à l'anus naturel, d'une sensation de brûlure intolérable, et de fréquentes envies d'uriner.

Le 27. La nuit a été aussi mauvaise que la précédente. On a mis la malade dans un grand bain pendant une heure; les coliques sont moins vives. Elle a vomi, à trois reprises différentes, des matières vertes sans odeur, ressemblant à de la bile. Elle a rendu par la plaie et par l'anus des matières tout à fait liquides

et noirâtres. Elle pousse des gémissements continus. Bouche très sèche, langue rouge sur les bords ; l'enduit blanchâtre qui la recouvrait s'est desséché et forme des écailles. Pommettes rouges, face amaigrie. Pouls à 116. Le bourrelet de l'anus artificiel se décolore et se déprime de plus en plus. (Julep diacodé; vin de Malaga ; bouillies et potages. Cataplasmes sur le ventre.)

Le 28. Pouls à 120. Vomit deux fois. Les matières fécales sont moins liquides. Bain.

Le 29. Elle n'a pas pu rester au bain a cause de sa trop grande faiblesse. Coliques toujours très fréquentes et douloureuses. Vomissements de bile. Elle rend beaucoup plus de matières par l'ouverture artificielle que par l'anus : matières consistantes, tandis que les jours précédents elles étaient liquides. Elle n'a pas pu manger l'aile de poulet qu'elle avait demandée. Se plaint de sensation de brûlure en urinant. Pouls à 116.

Le 30. N'a presque rien rendu par en bas : quelques matières noirâtres et liquides; tandis que par l'anus artificiel elle a rendu une grande quantité de matières dures et jaunâtres. L'état général est le même; même traitement. On ordonne un lavement avec 3 gouttes d'huile de croton.

Le 1er *juillet*. Le lavement n'a pu être gardé ; elle n'a rendu que très peu de matières par en bas : il s'écoule presque continuellement par l'anus artificiel des matières liquides jaunâtres ; son urine est rouge. Appétit nul, maigreur extrême : elle ne mange plus qu'un potage par jour. Langue rouge et crevassée sur les bords, jaune et épaisse au milieu. Le pouls est à 122, la voix presque éteinte; elle a vomi deux fois une petite quantité de bile.

Le 2. Pouls à 130. Le bain d'hier l'a soulagée; il ne sort presque rien par en bas, toujours très liquide, et par la plaie, au contraire, il s'écoule une grande quantité, mais liquide aussi. Le bourrelet s'efface de plus en plus, les adhérences sont parfaitement établies tout autour et paraissent solides.

Le 6. Depuis quatre jours la malade maigrit au point de n'avoir plus que la peau sur les os. Les matières à peine colorées coulent aussi liquides que de l'eau et ne sortent plus que par la plaie. On lui donne du bismuth; bouche très saine. La langue d'une couleur rouge, uniforme, paraît ratatinée. La malade n'a plus la force d'uriner; on la sonde, et il sort de l'urine d'un rouge

foncé. Voix éteinte. La peau de la face prend une teinte jaune-paille. Les yeux sont caves. Le pouls est à 136.

Le 7. L'état général est de plus en plus fâcheux. La malade n'a plus la force d'avaler ni de parler; la maigreur est arrivée au dernier degré. Le pouls est filiforme, irrégulier, on ne peut plus en compter les battements. Elle rend par l'anus, ainsi que par la plaie, quelques gouttes d'un liquide à peine jaunâtre.

Le 8. Elle meurt à deux heures de l'après-midi.

*Autopsie.* — En ouvrant l'abdomen l'on constate que l'intestin grêle est diminué de volume, que le péritoine ne contient pas de liquide, qu'il n'est pas enflammé. Le gros intestin, à partir du côlon transverse, est plus volumineux, plus dur; on l'enlève avec soin et on l'ouvre dans toute sa longueur, ainsi que l'intestin grêle. Rien de remarquable dans l'intestin grêle; mais dès qu'on a coupé le côlon ascendant on voit que ses parois sont plus épaisses et plus dures que de coutume; cette épaisseur et cette dureté augmentent à mesure qu'on approche de la fin de l'intestin; arrivée à l'union du côlon descendant et du rectum, la branche du ciseau a peine à entrer; il existe là un rétrécissement tel qu'on y introduirait à peine une plume d'oie; on coupe l'intestin sur sa face externe et l'on pénètre dans le rectum rempli par un amas de matières en putrilage, d'odeur cancéreuse; on fend le rectum jusqu'à l'anus, et l'on trouve que la dégénérescence s'arrête à 15 centimètres de l'ouverture anale. Le rectum est donc sain jusqu'à une hauteur de 15 centimètres, hauteur à laquelle il est impossible d'atteindre avec le doigt. Si l'on racle cette matière noirâtre, d'odeur cancéreuse, on trouve au-dessous une paroi intestinale, dure, épaissie, doublée de volume et donnant la consistance du tissu fibreux; la coupe en est blanchâtre. A l'endroit du rétrécissement, il existe une ulcération profonde qui a détruit presque toute la face interne du côlon et du rectum, si bien qu'il suffirait d'une traction légère pour séparer ces deux portions de l'intestin. Mais tout le reste du gros intestin participe à l'augmentation d'épaisseur des parois constatée dans le rectum, avec cette différence que la muqueuse paraît intacte; elle n'est point recouverte de ces détritus noirâtres, elle est plutôt pâle; l'hypertrophie siége tout entière dans la membrane fibreuse.

*Anus contre nature.* — Les adhérences parfaitement organisées

forment une couronne tout autour de la section intestinale, elles sont résistantes et difficiles à rompre. Elles limitent bien l'inflammation, et au delà on ne trouve pas trace de péritonite. L'ouverture est circulaire et l'éperon à peine marqué, ce qui eût rendu facile le rétablissement du cours des matières par les voies naturelles. L'orifice artificiel s'ouvre sur la continuité de l'intestin grêle, à 3 centimètres environ au-dessus de la valvule iléo-cæcale.

---

*Extrait du rapport de* M. HOUEL *sur l'observation précédente.*

La lésion était bornée au gros intestin et elle en occupait presque toute l'étendue, car elle s'arrêtait au niveau de la partie supérieure du rectum. Votre rapporteur regrette de n'avoir point eu à sa disposition les pièces anatomo-pathologiques, car la description qu'en donne M. Fauvel est un peu incomplète, surtout quand il s'agit d'un fait aussi insolite. En effet, il est dit dans l'observation que les parois du gros intestin, à partir du cæcum, augmentaient notablement d'épaisseur et de densité, et cette augmentation d'épaisseur était d'autant plus marquée qu'on se rapprochait de l'S iliaque ; à ce niveau, le rétrécissement était tel que c'est à peine s'il admettait une plume d'oie. Le rectum était au contraire normal. Au niveau du point le plus rétréci, il existait une ulcération de la muqueuse qui avait même pénétré les autres tuniques.

Ce rétrécissement est attribué par M. Fauvel à l'existence d'une altération cancéreuse, et à plusieurs reprises il indique, dans son observation, que les matières avaient une odeur cancéreuse. C'est ici que votre rapporteur va se trouver en complète dissidence avec M. Fauvel : il se demande d'abord ce que le présentateur entend par odeur cancéreuse ; c'est au moins un caractère insuffisant jusqu'à présent pour établir d'une manière exacte la nature de la lésion. J'aurais désiré qu'un examen plus sérieux eût été fait.

Un cancer étendu à tout le gros intestin est au moins un fait exceptionnel, et je serais bien plus volontiers tenté d'admettre une altération hypertrophique, avec un maximum de développement, au niveau de la fin de l'S iliaque. La science possède, en effet, un certain nombre de faits de ces altérations fibreuses siégeant à l'S iliaque, et qui ont déterminé la mort des malades par obstruc-

tion intestinale : notre célèbre artiste Talma nous en a offert un exemple remarquable. On peut même se demander pourquoi ces obstructions fibreuses du gros intestin s'observent de préférence à la fin de l'S iliaque plutôt que sur le reste du gros intestin ; si l'explication ne peut être donnée, les faits nous le font constater ; je me demande alors, et ce n'est qu'une simple supposition que je puis faire, si, dans le fait rapporté par M. Fauvel, nous n'avons point affaire ici à une hypertrophie fibreuse, avec ulcération de la muqueuse dans un point limité, et qui est précisément celui où le rétrécissement est le plus considérable. Ce qui me ferait pencher vers cette dernière opinion, c'est la rareté de la forme de cancer rapportée par M. Fauvel comparée à l'altération hypertrophique.

---

CANCER DE L'OVAIRE DROIT. — PÉRITONITE. — *Mort*. — *Autopsie*. — Observation par M. GELLÉ, interne des hôpitaux.

Mlle *** Augusta, vingt-huit ans, fille vierge, entre, le 8 mars 1858, à l'Hôtel-Dieu, service de M. Guérard ; c'est une fille brune, sèche, maigre, qui est à Paris, depuis trois ans, comme femme de chambre. Elle a été réglée à treize ans et depuis lors régulièrement. Elle fait remonter le début de sa maladie actuelle à trois semaines. A cette époque, quatre jours avant la venue de ses règles, elle a été prise de douleurs abdominales très vives, que le décubitus sur le flanc gauche et la pression rendaient plus fortes. Pendant cet état, les règles viennent et coulent un jour et demi au lieu de trois, comme c'est l'habitude chez elle ; puis l'abdomen se tuméfie, devient dur, tendu, il bombe en avant sur la ligne médiane. Enfin les forces et l'appétit se perdent ; la malade reste constipée, les douleurs augmentent ainsi que la proéminence du ventre ; un médecin consulté donne un éméto-cathartique ; la malade a 15 ou 20 selles.

Le 8 *mars*. Depuis trois semaines la malade a vu augmenter les douleurs et le gonflement du ventre, puis l'état général s'aggraver. Elle est beaucoup amaigrie, les traits sont tirés, les os des pommettes et le nez saillants, les yeux cernés ; la respiration est lente ; la malade se sent étouffer au moindre effort. Pouls à 95, petit ; peu de chaleur à la peau. Rien dans la poitrine. Inappétence com-

plète, vomissement de matières alimentaires. Constipation depuis le purgatif. L'abdomen saillant à l'ombilic, aplati sur les côtés, offre l'aspect d'une grossesse de six mois et demi. La palpation et surtout la percussion limitent une tumeur solide qui s'élève à l'ombilic sur la ligne médiane et forme par ses limites une courbe à convexité supérieure. On n'y sent aucune fluctuation. Le toucher vaginal est impossible, la présence de la membrane hymen s'y oppose. La malade a perdu le sommeil; le moindre mouvement, le moindre effort s'accompagnent de douleurs vives dans les flancs, surtout à droite. (Potion calmante, frictions émollientes, cataplasmes.)

Le 10. Un peu de toux, crachats opaques de bronchite, avec quelques stries de sang. On trouve à l'auscultation quelques râles sibilants et muqueux disséminés.

Du 12 au 14. La matité à concavité inférieure devient moins nette; elle se confond sur les côtés avec une matité étendue à la partie la plus déclive du ventre, dans les flancs et les fosses iliaques. Enfin, peu à peu, une fluctuation manifeste apparaît. Et le 15, le liquide péritonéal est assez abondant pour masquer complétement la tumeur qui l'a précédé.

On peut par la palpation déprimer la paroi abdominale, on repousse le liquide et on arrive sur le plan solide formé par la tumeur qui a augmenté de volume. (Chaque jour un lavement émollient, julep diacodé.) Même douleur, inappétence; l'oppression augmente par le fait du volume qu'a pris le ventre. La malade est tourmentée par la toux, la nuit surtout.

Le 17. Crachats de bronchite avec stries de sang. La malade passe les nuits assise sur son séant; les accès d'oppression augmentent jusqu'à l'orthopnée; les reins et le flanc droit sont le siége de douleurs excessives. Vomissements. Constipation. Le ventre énorme, lisse, ne peut supporter la moindre pression. L'épigastre et l'hypochondre résonnent, tout le reste est mat.

Le 20. Pouls filiforme, facies grippé, amaigrissement contrastant avec le développement énorme du ventre. Vomissement des boissons. L'insomnie continue, la malade étouffe, ses poumons sont comprimés par l'ascite qui refoule le diaphragme en haut et empêche ses mouvements.

Le 22. La malade expectore sans cesse des mucosités âcres qui

produisent une sensation de brûlure à la gorge. Elle vomit par moments des matières verdâtres ; elle s'affaiblit de plus en plus ; parole entrecoupée, respiration fréquente, 45, lente, avec effort. État demi-comateux d'où les accès d'orthopnée tirent la malade. Douleurs atroces à l'épigastre. (Un vésicatoire la soulage.)

Le 30. Même état, aphonie, coma avec crises de suffocation, intelligence saine, douleurs horribles dans le ventre. Pouls, 120 à 130 ; respiration, 50.

Le 3 *avril*. Nausées continuelles, crachats sanglants, râles plus abondants. La malade répond encore bien ; son état de souffrance est extrême ; la mort paraît imminente depuis quatre à cinq jours, et la malade résiste encore.

Le 5 avril, elle meurt sans agonie, en pleine connaissance, au milieu de souffrances atroces.

*Autopsie le 7 avril.* — Amaigrissement squelettique ; *ventre* très distendu ; la ponction en fait sortir 8 à 10 litres de sérosité louche, sanguinolente, dans laquelle nagent de fausses membranes verdâtres et des flocons de pus. Le *péritoine* est épaissi, vivement injecté, coloré en rouge-brun sur la plus grande partie de son étendue ; il est couvert de fausses membranes, sur les intestins, sur la cavité du diaphragme et surtout dans le petit bassin. Celles-ci se détachent facilement par le grattage. Les anses intestinales sont collées entre elles par de la lymphe plastique et des flocons purulents.

Le détroit supérieur est rempli par *une tumeur* du volume d'une tête d'adulte, qui repose sur le détroit supérieur et remplit la partie interne de la fosse iliaque ; elle est largement lobulée ; sa surface extérieure offre 4 à 5 grosses bosselures, molles, fluctuantes, desquelles la ponction fait sortir des liquides divers : ici séreux, limpide ; là sanguinolent ; plus loin louche ; enfin, quelques-unes ont une fausse fluctuation ; elles contiennent alors une matière pultacée, cérébriforme, jaunâtre, que le filet d'eau enlève sans peine. Deux de ces bosselures sont surtout remarquables : la première grosse comme une noix, ou mieux ne faisant qu'une saillie de ce volume ; la deuxième du volume du poing : elles sont rouges, ne paraissent pas recouvertes par le péritoine ; on peut les comparer au champignon. Comme disposition, en effet, on remarque que là le tissu propre de la tumeur, que nous examinerons tout à

l'heure, fait hernie à travers la membrane d'enveloppe, et s'est étalé en rayonnant à sa surface. La coupe de la tumeur montre encore mieux ces diverses dispositions. La plus petite des deux dernières bosselures adhère intimement à une anse de l'intestin grêle ; la muqueuse de cette anse est saine et non confondue avec le tissu de la tumeur.

Cette tumeur présente une *membrane d'enveloppe* épaisse de 2 à 3 lignes, qui est couverte en dehors de fausses membranes très denses ; elle est perforée en deux points pour laisser sortir les deux champignons dont j'ai parlé plus haut. De sa face interne partent de nombreuses cloisons assez fortes qui forment des cavités. Là un tissu jaunâtre, très mou, blanc par places, très vasculaire, qui offre tous les degrés de consistance, depuis la bouillie claire jusqu'au fromage de Brie, remplit ces cavités. En décortiquant, on voit ce tissu par sa face externe : il est sinueux, sillonné, et a parfaitement l'aspect du cerveau. Cette énorme tumeur se continue par un pédicule fibreux, gros comme le doigt, avec l'angle droit de l'utérus. Le tissu, au microscope, a donné : 1° cellules graisseuses en masse ; 2° cellules cancéreuses à grands noyaux.

*Utérus* sain, de volume normal, placé sous la tumeur ; *ovaire gauche* sain ; *trompes :* la droite est augmentée de volume et collée à la face inférieure de la tumeur ; la gauche est saine. *Col vierge. Membrane hymen, Poumons* comprimés, ayant la moitié du volume normal, par suite du refoulement du diaphragme. *Foie* gras, sans augmentation de volume.

M. Cruveilhier constate en certains points ramollis les caractères du tissu encéphaloïde, et émet des doutes sur la nature purulente de la matière jaune liquide signalée plus haut.

L'examen microscopique, fait séance tenante par M. Dufour, démontre qu'en effet ce n'est pas du pus.

---

*Extrait du rapport de* M. L. Genonville *sur l'observation précédente.*

Les affections cancéreuses de l'ovaire ne sont pas très communes ; on en rencontre quelques observations éparses dans les re-

cueils périodiques et dans l'*Atlas d'anatomie pathologique* de M. le professeur Cruveilhier. Liées quelquefois à une affection cancéreuse générale, comme chez la malade de M. Baron (*Archives génér. de méd.*, 1842), elles arrivent encore à la suite du cancer utérin : plus souvent cependant le cancer de l'ovaire est primitif, envahit successivement les organes du petit bassin et s'accompagne fréquemment d'une affection semblable de la trompe : c'est du moins ce que dit Lisfranc, qui, dans sa longue pratique, n'a eu occasion d'observer cette affection que huit fois.

Chez la malade de M. Gellé, le cancer est bien localisé, mais la marche rapide peut jusqu'à un certain point expliquer comment la propagation n'a point eu le temps de se faire aux organes voisins. Le cancer encéphaloïde, et c'est la variété la plus fréquente dans l'ovaire, après s'être développé dans les loges fibreuses de cet organe, a ulcéré son tissu, s'est porté vers le péritoine, puis s'est accompagné d'une péritonite dont l'autopsie nous a révélé toutes les lésions. Nous pourrions citer aussi des exemples dans lesquels l'ovaire, après avoir contracté des adhérences avec la paroi abdominale, vient faire saillie à l'extérieur.

Le volume de la tumeur, qui égalait à peu près celui d'une tête de fœtus à terme, n'a point lieu de nous étonner. Hidley, cité par Haller dans ses *Eléments de physiologie*, dit avoir vu un ovaire du poids de 37 livres. Maingault a décrit une de ces tumeurs qui pesait 75 livres. Enfin, Van den Bosch signale une dégénérescence de l'ovaire constituée par la réunion de plusieurs tumeurs encéphaloïdes ; la masse entière pesait 102 livres. Je pourrais multiplier ces citations. Notons cependant en passant le fait de Marshall-Paul, unique peut-être dans la science, dans lequel le cancer occupait les deux ovaires à la fois.

Ce cas rare, tant par la nature de l'affection que par l'âge de la malade, est un exemple de plus à enregistrer de cancers développés chez les jeunes sujets : vous savez que de toutes les variétés, c'est l'encéphaloïde chez eux qui est la plus fréquente, et vous avez pu voir avec quelle rapidité elle se développe.

---

*Ont été nommés membres titulaires :* MM. MILLARD et CHARRIER.

---

# XXXIII^e ANNÉE. — MAI 1858.

SOMMAIRE :

EXTRAITS DES PROCÈS-VERBAUX. — 1. Arthrite de la 2^e vertèbre cervicale, luxation de l'atlas sur l'axis. — 2. Encéphaloïde du rein gauche, du foie et des poumons. — 3. Hernie de l'S iliaque. — 4. Kyste sanguin du rein. — 5. Gangrène sénile. — 6. Cirrhose hypertrophique. — 7. Fistules anales, uréthro-périnéales et uréthro-rectales. — 8. Tumeur du sein. — 9. Tumeur fibro-plastique du jarret. — 10. Diphthérite généralisée. — 11. Rupture spontanée du cœur. — 12. Tumeur blanche de l'articulation sacro-iliaque. — 13. Contusion et érosions du foie en voie de cicatrisation. — 14. Hypertrophie de la tunique fibreuse de l'estomac. — 15. Angine maligne scorbutique. — 16. Tumeur de la luette (hypertrophie papillaire). — 17. Fracture de jambe avec soudure des deux os. — 18. Tumeur colloïde du sein. — 19. Kyste hydatique du foie. — 20. Abcès péri-utérin. — 21. Anévrysme de la crosse de l'aorte.

MÉMOIRE sur un cas de division congénitale du tube digestif, par M. Charrier. — Rapport par M. Trélat.

OBSERVATION. — Hypertrophie concentrique de l'estomac, du cæcum, du gros intestin, gangrène pulmonaire, etc. ; par M. Siredey.

## PRÉSIDENCE DE M. CRUVEILHIER.

**1.** M. *Gérin-Rose* présente un cas d'*arthrite de la deuxième vertèbre cervicale avec luxation consécutive de l'atlas sur l'axis*, sans fracture de l'apophyse odontoïde, mort instantanée, et donne à ce sujet les renseignements suivants :

H... (Alphonse), coiffeur, né à Sézane (Marne), entre à l'Hôtel-Dieu dans le service de M. Boyer, suppléé par M. Verneuil (salle Saint-Jean, n° 3), le 9 octobre 1857. Si l'on en excepte deux blennorrhagies antérieures, ce jeune homme, qui n'est âgé que de vingt-deux ans, n'a jamais été malade. Aucun accident syphilitique. Son père et ses deux frères sont bien portants. Sa mère est morte en couches.

Il y a trois mois que, sans cause connue, il s'est réveillé avec un torticolis qui lui dura quelques jours, et qu'il attribua à une fausse position prise dans son lit. Puis la douleur diminua peu à peu, laissant néanmoins persister une certaine gêne aux moindres mouvements du cou. Un mois plus tard, la douleur revint, s'étendit vers le cartilage thyroïde, et s'accompagna de difficulté de la déglutition.

Étant alors sans ouvrage, cet homme entra chez un écrivain public, où il fut très occupé pendant une huitaine de jours. Mais la nécessité dans laquelle il se trouvait de tenir constamment la tête penchée pour écrire, aggrava tellement sa position, qu'après douze jours de ce nouveau travail, tout mouvement du cou lui devint impossible. Depuis lors, la gêne et la douleur n'ont plus été qu'en augmentant.

Un médecin qu'il vit à cette époque lui ordonna des gargarismes à l'alun, et lui fit appliquer un vésicatoire volant de chaque côté, à la région temporale. Aucun autre traitement n'a été fait depuis, et le malade, à bout de ressources, se présente aujourd'hui, 9 octobre, à la consultation de l'Hôtel-Dieu.

15 *octobre*. L'examen attentif du sujet permet de constater que la tête, légèrement fléchie sur le sternum, est immobile et un peu tournée vers la droite. Le cou, incliné en avant, présente une forme assez analogue à celle du cou de chameau. Ses mouvements sont nuls, et surtout ceux de flexion et de rotation. Le grand complexus droit et le splénius gauche sont fortement contracturés. La pression du doigt au niveau de l'apophyse transverse de la deuxième vertèbre cervicale fait pousser un cri de douleur au malade. Quand il se lève, il est obligé de soutenir sa tête dans ses mains. La déglutition est douloureuse. La bouche s'ouvre difficilement. On peut cependant apercevoir les piliers postérieurs du voile du palais refoulés en avant et à droite par la paroi postérieure du pharynx, qui leur est accolée. Le doigt, porté sur ce point, y perçoit une tumeur molle et fluctuante, qui permet d'expliquer la dysphagie par un abcès rétro-pharyngien, principalement développé vers la paroi latérale droite du pharynx.

Cette tumeur n'apporte aucune gêne à la respiration.

*Diagnostic.* — Arthrite de la deuxième vertèbre cervicale. Abcès rétro-pharyngien.

(Huit sangsues sur l'apophyse transverse saillante de la deuxième cervicale.)

17. Il n'y a pas de contracture du splénius ni de l'angulaire. La tête reste toujours immobile. (Six sangsues de chaque côté, au niveau des apophyses transverses de la deuxième cervicale. Bordeaux, 125 grammes par jour; bouillons, potages, hachis.)

27. Vésicatoire à la nuque.

29. Même état. Application d'un appareil inamovible (bandes plâtrées), destiné à maintenir la tête du malade et à lui permettre quelques mouvements de totalité.

30. On enlève l'appareil que le malade déclare ne pouvoir supporter.

2 *novembre*. Deux cautères de chaque côté, au niveau des apophyses transverses de la deuxième cervicale.

15. Depuis l'application des cautères, l'abcès semble un peu diminué, et la déglutition plus facile.

4 *janvier* 1858. L'état du malade n'a rien offert de bien remarquable depuis cette époque. Il y a eu quelques alternatives de mieux et de pire, sans amélioration ou aggravation de quelque durée. Un peu d'amaigrissement et d'affaiblissement, suites naturelles du séjour prolongé au lit. Aucun signe de phthisie. La mobilité du cou est toujours nulle. Au moindre mouvement, le malade se plaint, et dit entendre *ses os craquer dans son cou*. Hier soir, et lorsque rien ne pouvait faire supposer une mort prochaine, H... appela l'infirmière et lui demanda à boire. Cette fille, revenue deux minutes après, un verre de tisane à la main, ne trouva plus qu'un cadavre. H... était mort subitement.

*Autopsie*. — Un amas de pus s'est creusé une cavité irrégulière en avant du corps des quatre premières vertèbres cervicales. L'aponévrose prévertébrale, perforée à ce niveau, présente quatre ou cinq orifices, qui ont permis à la suppuration de disséquer la couche de tissu cellulaire qui sert d'enveloppe immédiate à la couche musculeuse du pharynx. Limitée au bord du pharynx, à gauche, la cavité principale communique avec une foule de petites cavités secondaires qui séparent et dissèquent les muscles de la région sous-hyoïdienne, jusque à deux centimètres au-dessus du bord supérieur du sternum. Deux trajets fistuleux établissent cette communication, en contournant la partie latérale droite du pha-

rynx et de la trachée. L'atlas est luxé sur l'axis. L'apophyse odontoïde, rejetée en arrière, comprime le bulbe. Les ligaments qui l'unissent à l'atlas et à l'occipital sont détruits.

Le corps de l'axis offre tous les caractères de l'ostéite, à sa partie antérieure, et surtout de chaque côté de la base de l'apophyse odontoïde : Vascularisation du tissu, fongosités, dilatation et friabilité des cellules osseuses, rien n'y manque. Çà et là, on aperçoit quelques fragments osseux qui ont cessé de vivre. La moitié supérieure de l'apophyse odontoïde a disparu dans ce travail d'ulcération. Les cartilages qui recouvrent les facettes correspondantes de l'atlas et de l'odontoïde sont détruits, tout aussi bien que ceux qui recouvrent les apophyses articulaires qui unissent l'atlas à l'axis. Au même niveau, les synoviales et les ligaments sont injectés, fongueux et ramollis. Il ne reste aucune trace des ligaments odontoïdiens. Le ligament transverse est remplacé par des tractus friables, filamenteux et rougeâtres, déchirés à leur partie moyenne, comme s'ils avaient cédé à la pression de l'apophyse odontoïde. La dure-mère elle-même est déchirée au niveau de cette apophyse, qui passe à travers la perforation. La dure-mère est, à ce niveau, singulièrement amincie, et comme usée par le contact du pus. Le pus, pénétrant par cette ouverture, a disséqué le tissu cellulaire interposé à la moelle et à sa gaîne fibreuse, est remonté vers le trou occipital, et infiltre les méninges tout autour de la protubérance et du cervelet. La moelle épinière est légèrement déprimée au niveau du bulbe rachidien. L'étude de ces lésions nous permet de croire que les ligaments odontoïdiens une fois détruits et le ligaments transverse profondément altéré, il a suffi d'un léger mouvement du malade pour amener la déchirure de ce dernier ligament à la moindre pression de l'odontoïde. La luxation a suivi, et l'odontoïde, pressant sur la dure-mère, a rompu cette membrane déjà amincie, et amené la mort subite par compression du bulbe. La diffusion purulente, dans les méninges, n'a dû se faire qu'après la mort.

---

M. *Jaccoud* présente :

2. *a*. Un exemple de *Cancer encéphaloïde du rein gauche, du foie et des poumons.*

D... (François), âgé de cinquante-deux ans, entré à l'hôpital Beaujon (service de M. Robert) le 9 février 1858, est fortement constitué.

Il y a sept ans (1854), étant en Suisse, il fut pris un soir d'un profond malaise avec un violent mal de tête qui dura toute la nuit; le lendemain, cet état s'était un peu amendé, mais le malade s'aperçut qu'il pissait du sang presque pur. A partir de cette époque, il n'est jamais resté trois jours de suite sans uriner plus ou moins de sang, mais il ne souffrait pas des reins, et éprouvait seulement des picotements au bout de la verge. Malgré cet état, il continua ses affaires pendant cinq ans et demi avec la même activité. Il y a dix-sept mois, il fut pris tout à coup d'une douleur violente, continue, dans le flanc gauche, douleur qui n'a pas cessé depuis et lui a rendu la respiration extrêmement pénible. Dix mois se passèrent ainsi pendant lesquels le malade a perdu ses forces, a maigri, tandis que son teint prenait une couleur jaune-paille. Il s'aperçut il y a sept mois, pour la première fois, qu'il portait une tumeur que son médecin attribua à la rate et qualifia même d'abcès de cet organe. Il n'y a que cinq semaines que le malade a commencé à souffrir du côté du foie.

Actuellement, il a la respiration oppressée, le thorax s'évase à sa partie inférieure pour se prêter à l'ampliation de l'abdomen. Dans le flanc gauche, on trouve une tumeur amollie, d'un volume un peu inférieur à celui d'une tête de fœtus, à fluctuation peu nette. Par la percussion on voit qu'elle s'étend en bas dans la fosse iliaque, et qu'elle remonte en haut dans la gouttière vertébrale. On ne peut distinguer la rate. A droite, le foie remonte jusqu'au mamelon, tandis qu'il déborde les côtes de cinq travers de doigt; par son extrémité gauche, il atteint presque la tumeur du côté opposé. Le bord tranchant est mousse, arrondi, mais régulier, ainsi que toute la surface de l'organe accessible à la palpation. La cavité abdominale contient un peu de sérosité. Les membres inférieurs et la verge sont le siége d'un œdème considérable, le reste du corps est légèrement infiltré. Les urines sont rouges, épaisses, et contiennent en même temps que des caillots quelques

détritus organiques pulpeux. Le malade n'a jamais eu d'ictère. Le diagnostic fut ainsi formulé : *cancer du rein gauche, tumeur du foie probablement de même nature.*

Une ponction exploratrice faite dans le flanc gauche ne donna issue qu'à de la sérosité sanguinolente, et le malade mourut le 16 février sans avoir présenté aucun phénomène nouveau.

*Autopsie.* — A l'ouverture de l'abdomen, le foie apparut volumineux et marbré de taches blanches qui, dans certains points, ont entièrement fait disparaître la substance propre. L'organe a conservé sa forme normale, le volume seul est augmenté. La coupe présente le même aspect que la surface ; ce sont partout de petites masses blanches assez fermes, tantôt séparées par du tissu hépatique congestionné, tantôt confluentes et formant de gros noyaux encéphaloïdes irréguliers. Les conduits biliaires ainsi que la vésicule sont libres et contiennent de la bile normale. Les vaisseaux sanguins à leur entrée dans l'organe sont sains.

Les intestins sont sains et sont refoulés par une tumeur oblongue située dans le flanc gauche et coiffée par la rate, laquelle est également saine ; son tissu est peut-être un peu plus compacte que d'habitude. Cette tumeur est oblongue ; elle a la forme du rein et s'étend depuis le diaphragme, qu'elle refoule en haut, jusque dans la fosse iliaque qu'elle remplit. Elle est formée par une coque fibreuse épaisse de 4 à 5 millimètres ; à sa face interne et postérieure existe un renflement qui s'effile et se termine par un canal noueux du volume de l'index, aboutissant à la vessie : c'est l'uretère hypertrophié, mais perméable ; en effet, lorsqu'on vient à le comprimer de haut en bas, on fait refluer dans la vessie un jet d'urine sanguinolente interrompu par la sortie plus difficile de caillots blanchâtres ou pulpeux et rouges, qui s'effilent en franchissant l'orifice de l'uretère. La vessie contenait de l'urine et des matières rougeâtres pulpeuses ; elle était normale d'ailleurs. La prostate était hypertrophiée, mais non cancéreuse. En incisant l'uretère, on trouve ses parois épaissies, fibreuses ; sa surface interne molle, pulpeuse, sa cavité remplie par les mêmes détritus qui existaient dans la vessie. En continuant l'incision sur la tumeur, on trouve sa cavité sectionnée par des cloisons plus ou moins complètes et dans lesquelles on reconnaît les calices et le bassinet. Le parenchyme du rein avait disparu et

la présence d'une couche mince, rougeâtre, qui doublait la face interne des loges fibreuses, en était peut-être le dernier vestige. Plusieurs de ces loges s'ouvraient dans le bassinet par un orifice arrondi. De ces loges, les plus inférieures étaient remplies par une matière grisâtre, pulpeuse, pouvant encore se séparer en lames. A mesure qu'on l'étudiait plus près des loges inférieures, on la trouvait plus rouge ; et enfin, tout à fait en haut, des caillots de sang encore récents indiquaient que les parties grises étaient simplement des caillots plus anciens, ayant subi, comme l'a montré le microscope, un commencement de transformation graisseuse. A la paroi interne des loges, on découvrait de petites touffes vasculaires, fongueuses : c'était là sans doute l'origine des caillots, car le reste des parois était lisse et fibreux. Le microscope a démontré dans ces fongosités les éléments du cancer.

Le rein droit est presque doublé de volume ; il est médiocrement congestionné ; la substance corticale est marbrée de nuances plus blanches, qui dénotent une tendance à l'état graisseux. Il n'y a pas de substance cancéreuse.

Les poumons, outre un œdème considérable, présentent de nombreuses petites masses blanches, cancéreuses, piriformes, disséminées vers la plèvre et dans l'épaisseur de ces organes. Au microscope, elles présentèrent des cellules de cancer, de la graisse et quelques cristaux de phosphate de chaux, qui ont porté M. Gubler à penser qu'il avait examiné des noyaux provenant des ganglions lymphatiques de la racine des poumons.

Le cœur gauche était hypertrophié ; les valvules étaient opaques, ternes, légèrement épaissies par un peu d'infiltration. La surface interne des oreillettes était opaque, grise, plissée, dépolie ; les artères pulmonaires offraient le même aspect ; la surface interne de l'aorte était chagrinée, rugueuse, avec de légers épaississements cartilagineux.

Le cerveau était exsangue, mais sans altération.

Tout le tissu cellulaire du corps, mais surtout celui des membres, est infiltré de sérosité.

Les os ont leur densité normale ; le tissu compacte est dur, éburné ; le tissu médullaire est jaune, il remplit le canal et ne contient que de la graisse. Une partie du tissu spongieux offre la

même coloration jaune et la même infiltration graisseuse. On reconnaît encore le liséré épiphysaire à une petite ligne blanchâtre, ondulée ; la partie de la diaphyse qui avoisine le liséré tranche sur la teinte jaune de la coupe, par la persistance d'une coloration rougeâtre qu'on retrouve dans le cartilage articulaire.

Ce fait me semble intéressant, non pas tant au point de vue de la diathèse cancéreuse, qui se montre, dans bien des cas, plus généralisée qu'elle ne l'était chez le sujet de cette observation, mais au point de vue du cancer du poumon, qui se montre rarement, je crois, sous cette forme disséminée. De plus, le tissu osseux, examiné attentivement au microscope, a été trouvé exempt de toute dégénérescence, et n'a présenté que de la graisse dans les points où l'on aurait pu d'abord soupçonner une lésion d'une autre nature. Ce fait vient donc prêter un nouvel appui à la loi qu'a formulée M. Cazalis ; d'après cet observateur distingué, en effet, s'il est de règle de trouver du cancer dans les os lorsque la diathèse se révèle par des lésions extérieures, on n'en trouve aucune trace dans les cas où ses manifestations n'existent que dans les organes internes.

---

**3.** *b. Une hernie inguinale de l'S iliaque.*

Un homme de peine, âgé de cinquante-deux ans, a vu se former le 9 janvier précédent, après un effort pour soulever un fardeau, une tumeur du volume d'un gros œuf de poule à la région de l'aine gauche. Il se coucha immédiatement, et, pratiquant instinctivement, pour ainsi dire, des manœuvres de réduction, il réussit à faire rentrer la tumeur dans le ventre. Il n'éprouva aucun accident, et ne songea même pas à porter un bandage. Mais le 17 février, à la suite d'un travail pénible, la même tumeur se reproduisit avec des dimensions plus considérables. En vain le malade essaya-t il de la réduire par les moyens qui lui avaient réussi une première fois ; ses efforts furent inutiles. Le lendemain 18, deux médecins de la ville, appelés successivement, virent échouer leurs tentatives ; en même temps survenaient de la constipation, des nausées, du ballonnement, et le 19 au soir le malade entra à l'hôpital Beaujon.

Il existe à la région inguinale gauche une tumeur du volume

des deux poings, ovoïde, à grosse extrémité dirigée en bas ; celle-ci atteint presque le fond du scrotum, dont elle n'est séparée que par une petite tumeur indépendante et comme surajoutée, que tous ses caractères physiques font reconnaître pour une petite hydrocèle. Le pédicule de la tumeur principale est facilement suivi jusqu'à l'anneau inguinal, qui est assez exactement appliqué sur lui pour qu'on ne puisse, avec le doigt, pénétrer dans le canal. La tumeur est mate à la percussion ; la peau est saine, mais distendue. Du reste, l'état général du malade est satisfaisant : le ventre n'est que médiocrement ballonné ; il n'y a pas eu de vomissements. — Tentatives infructueuses de taxis, après un bain d'une heure.

Le lendemain, M. Robert, se fondant à la fois sur les caractères de la tumeur, sur l'état général du malade (l'irréductibilité et la constipation dataient à ce moment-là de 48 heures), diagnostique une épiplocèle enflammée. (Trente sangsues avec cataplasme ; lavement purgatif.) — 21. Il n'y a pas eu de selles, mais les nausées sont moins, fréquentes ; la tumeur semble moins tendue et paraît même avoir un peu diminué de volume ; l'état général est le même. On prescrit de l'huile de ricin, qui est vomie immédiatement. Le soir, nouveau lavement purgatif, qui est rendu presque aussitôt sans effet. — 22. Rien de nouveau quant à la tumeur ; mais le ventre est plus ballonné ; le gonflement est marqué surtout dans la fosse iliaque droite et sur le trajet du côlon ascendant ; le facies n'est point altéré ; le pouls a sa fréquence normale, mais il est un peu petit. (Deux gouttes d'huile de croton dans un looch : l'ingestion de ce médicament détermine dans la journée, à plusieurs reprises, des vomissements de matières jaunâtres sans odeur particulière.) Le soir, le malade est dans un état plus alarmant ; les traits de la face sont tirés, anxieux, la voix est faible, le pouls petit et fréquent ; le ballonnement du ventre a beaucoup augmenté. (Lavement purgatif aussitôt rendu.)

23. Tous les symptômes de la veille ont acquis un degré d'intensité plus élevé. En présence de ces nouveaux accidents, et accordant une attention plus grande à la forme de la tuméfaction du ventre, à la rapidité avec laquelle les lavements sont rendus, M. Robert pense qu'une anse intestinale est contenue au milieu de la masse épiploïque, et que cette anse appartient au gros intes-

tin; l'existence de la hernie à gauche permettait de la rattacher au côlon descendant ou à l'S iliaque. Ce diagnostic était d'une précision remarquable, mais l'événement montra qu'il était venu trop tard pour éclairer la situation. L'opération fut pratiquée immédiatement : une incision étendue de la base de la tumeur à l'anneau inguinal comprend la peau et les couches lamelleuses sous-cutanées. (On avait constaté la position du testicule et du cordon en arrière de la hernie.) Le sac incisé, on arrive sur une masse assez considérable d'épiploon : il ne paraît pas profondément altéré; il a conservé son aspect membraneux, sa couleur est légèrement rougeâtre, il est retenu par des adhérences au collet du sac. En rejetant le feuillet séreux en haut et en dehors, on trouve une petite tumeur du volume d'un œuf de pigeon : elle est d'un rouge noirâtre, la coloration est même franchement noire sur certains points. On pourrait, au premier abord, prendre cette tumeur pour une masse solide; mais un reste de résistance et d'élasticité, la sensation que donne la pression, montrent qu'on a sous les yeux une anse intestinale. L'opérateur ne la juge pas gravement compromise; il pense qu'elle ne présente qu'un peu de congestion avec de l'œdème du tissu cellulaire qui en unit les tuniques, et débride sur le collet du sac en haut et en dehors. Malgré cela, ce n'est qu'après quelques efforts, et en déchirant les adhérences qui unissent l'intestin à la demi-circonférence inférieure du sac, que l'on parvient à réduire. Excision de l'épiploon sans hémorrhagie. Une suture entortillée réunit les trois quarts inférieurs de la plaie. (Huile de ricin : 10 grammes.) Deux heures après l'opération, à midi, plusieurs selles très abondantes. Peu d'instants après, vomissements de matières verdâtres, augmentation du ballonnement, la face est grippée, le pouls n'est perceptible qu'aux carotides : le malade meurt à trois heures de l'après-midi.

*Autopsie 40 heures après la mort.* — Péritonite généralisée; injection complète des deux feuillets de la séreuse; état poisseux de la surface de toutes les anses intestinales et de l'épiploon. Cette inflammation n'avait, à la mort du malade, que quelques heures d'existence, car il n'y a aucune trace de sécrétions anormales, ni à la surface des intestins, ni entre les circonvolutions. On trouve dans les parties déclives une quantité considérable (un litre et demi environ) de liquide jaune clair contenant des flocons blanchâtres

de volume variable, d'une odeur franchement stercorale et donnant aussitôt l'idée d'un épanchement de liquide intestinal, ce que l'examen de l'anse herniée ne tarda pas à confirmer. La hernie est oblique externe, et affecte, avec le testicule et les éléments du cordon, les rapports ordinaires; le sac, à parois épaisses (0m,006 au maximum), offre les traces d'une congestion vive; il a subi les changements signalés par MM. Cloquet et Demeaux : un anneau circulaire blanchâtre, situé au niveau de l'orifice inguinal extérieur, un peu plus épais que le reste, en indique le collet. L'épiploon gastro-colique, qui a été excisé dans sa partie herniée, est fortement adhérent à l'angle inférieur interne de l'anneau abdominal, lequel est si rapproché de la ligne médiane, que l'obliquité du canal a complétement disparu. Ces adhérences, parfaitement organisées, établissent une fusion intime, je dirai plus, une continuité de tissus entre l'épiploon, au moment où il s'engage dans l'anneau, et le feuillet pariétal du péritoine; c'est là, avec le changement de direction du canal, une preuve évidente que la hernie était plus ancienne que ne le prétendait le malade. La portion d'intestin herniée ne dépasse pas le volume d'un gros œuf de pigeon; elle appartient au point de jonction de la première et de la seconde courbure de l'S iliaque; elle est d'un rouge foncé, noire par places; la constriction circulaire qu'elle a subie se révèle par une ulcération de même forme qui a détruit la tunique séreuse; mais en soulevant l'intestin, on observe à sa partie postéro-inférieure une perforation de la grandeur d'une pièce d'un franc, à bords déchirés, comme déchiquetés; en pressant sur ce point, on fait sortir de l'intestin un liquide semblable à celui qui a été trouvé dans l'abdomen; les parois sont épaisses jusqu'à l'origine du bout inférieur; cet épaississement paraît avoir porté principalement sur la tunique musculaire.

L'intestin est uni à toute la partie postérieure et externe de l'anneau abdominal par des adhérences de même nature que celles que j'ai décrites à propos de l'épiploon; ces adhérences, formées aux dépens du mésocolon iliaque et rendues sans doute plus solides par une phlegmasie récente, appartiennent à la fois à ce que Scarpa a décrit sous le nom d'*adhérences charnues naturelles* et *charnues non naturelles* (SCARPA, *Traité des hernies; Trad. de* CAYOL, p. 159). Ce sont des adhérences de cette nature, mais plus faibles

parce qu'elles étaient plus récentes, qui ont été déchirées pendant l'opération au niveau du collet, et dont la destruction a permis la réduction. Il est facile maintenant de concevoir la soudaineté des accidents qui ont emporté le malade. L'anse intestinale, qui ne parut pas gangrenée à sa surface antérieure lors de l'opération, présentait des altérations plus avancées à sa partie postérieure; puis sont venues les manœuvres, qui, en rompant des adhérences salutaires, ont exercé une violence funeste sur un intestin déjà malade, et au moment de la réduction la *perforation* s'est produite, amenant avec elle une péritonite suraiguë qui a mis fin en cinq heures aux jours du malade. Ce fait vient ainsi montrer une fois de plus l'urgente nécessité de ne jamais repousser dans l'abdomen une anse intestinale avant de l'avoir examinée rigoureusement sur tous ses points, et surtout avant de l'avoir attirée un peu au dehors pour juger convenablement de l'état des parties qui supportaient la constriction.

Un autre enseignement me paraît encore ressortir de cette observation : c'est la physionomie spéciale de l'étranglement lorsque c'est le gros intestin qui entre dans la composition d'une hernie. En effet, tous les symptômes, dans ce cas, offrent au début une gravité moindre; le pouls conserve bien plus longtemps une ampleur et une fréquence normales, les vomissements se font plus longtemps attendre; la prostration, si rapide dans l'étranglement des parties inférieures de l'iléon, ne se montre que plus tard, de sorte qu'on a une tendance presque invincible à repousser toute idée d'étranglement intestinal, et qu'on rattache les symptômes à une simple tumeur épiploïque plus ou moins enflammée : sécurité trompeuse, on l'a vu, d'où le chirurgien est réveillé par l'apparition subite d'accidents formidables auxquels il n'est plus temps de porter remède. Il faut dans ces cas, pour arriver au diagnostic, tenir grand compte de la forme du ballonnement du ventre, de son étendue, ainsi que M. Laugier l'a indiqué le premier (*Bulletin chirurgical*, 1839), et de la promptitude plus ou moins grande avec laquelle sont rejetés les lavements. On trouve dans le 2e vol. des *Bulletins de la Société anatomique* (1827, p. 56), une observation (la seule que contienne ce recueil) de hernie étranglée contenant l'S romaine du côlon. M. Bérard aîné, qui l'a communiquée à la Société, a indiqué comme signe pathognomonique de

l'étranglement de cette partie du canal intestinal l'impossibilité d'introduire dans le rectum plus de quelques onces de liquide : le fait que je viens de signaler complète pour ainsi dire cette remarque de M. Bérard ; du reste, ce signe n'a pas été indiqué par les auteurs qui se sont plus spécialement occupés de la symptomatologie des hernies.

---

M. *Lancereaux* montre :

4. *a. Un kyste sanguin du rein* chez un vieillard de soixante-seize ans, mort d'une affection organique de l'estomac. Les deux reins anémiés sont le siége d'un grand nombre de petits kystes renfermant un liquide transparent ; le rein gauche offre en outre sur son bord postérieur une tumeur de la grosseur d'un œuf de poule. Cette tumeur est constituée par une membrane extérieure, épaisse, fibreuse et résistante, continue avec la capsule du rein épaissie, et par une substance molle, granuleuse, peu homogène, d'aspect rougeâtre dans certains points, jaunâtre dans d'autres, et présentant partout un grand nombre de petits cristaux blancs. L'examen microscopique, fait conjointement avec M. Ch. Robin, permet de constater qu'elle est composée d'un grand nombre de cristaux de cholestérine et de granulations qui, selon M. Robin, sont des globules sanguins altérés. On n'y trouve aucun débris d'acéphalocyste. Cette tumeur est sans communication avec la substance corticale du rein ; à côté d'elle se trouvent deux autres tumeurs plus petites, également munies d'une enveloppe fibreuse, renfermant, l'une surtout, des cristaux de cholestérine, et l'autre un caillot sanguin assez récent ; ce qui s'accorde avec l'examen microscopique pour faire admettre que le contenu de la tumeur principale est bien du sang épanché et altéré. Le malade n'a jamais présenté de trouble fonctionnel du côté des reins ; dans les derniers temps de sa vie, il avait quelque difficulté pour uriner, ce qui tenait à l'augmentation de volume de la prostate et à la faiblesse musculaire de la vessie.

---

5. *b.* Une *gangrène sénile* chez un sujet ayant en outre présenté des *accès intermittents* à la suite d'un *cathétérisme* très simple.

C..., âgé de soixante-treize ans, entré à l'infirmerie des Incurables, le 23 décembre 1857, pour un catarrhe pulmonaire, s'y trouvait encore à la fin de février 1858. Dans les premiers jours de mars, il se plaint de difficulté d'uriner, ou plutôt il urinait fort peu et très fréquemment. On le sonde assez facilement, la vessie renferme assez peu d'une urine épaisse, sale et bourbeuse ; le toucher rectal constate une prostate un peu volumineuse. On donne un bain de siége, et le lendemain on sonde de nouveau. A la suite du cathétérisme, pratiqué cependant sans difficulté, apparaissent quelques frissons qui reviennent chaque jour d'une façon assez irrégulière, amenant quelquefois à leur suite un peu de chaleur et de sueur. Le troisième jour, M. Hillairet donne 0gr,50 de sulfate de quinine, et les accès disparaissent. — Le 9 mars, on pratique de nouveau le catéthérisme, et le 10 survient un nouvel accès. Dès quatre heures du matin, frisson violent, chaleur et quelquefois sueurs. A huit heures, les traits sont encore décomposés, la voix éteinte ; la respiration est difficile, le pouls petit et fréquent : la mort paraît prochaine. (1 gramme de sulfate de quinine.) Le soir, l'état a un peu changé ; le lendemain matin, les traits sont moins décomposés ; le malade était mieux, malgré un souffle doux qu'on entend à gauche à la base de la poitrine ; le pouls est à 110, 28 inspirations ; la voix est encore faible, la langue humide et collante. (Ventouses scarifiées, saignée 2 palettes.) Les signes de la pleurésie qui se développe se confirment les jours suivants. — Le 13, le malade, n'ayant pu uriner, est de nouveau sondé : l'urine est épaisse, blanchâtre ; elle laisse un dépôt blanchâtre considérable. (Lim. vin., ext. kina.) Pas de frissons, bien que le malade ne prenne pas de sulfate de quinine. — Le 14, l'état du malade a peu varié. Il accuse des douleurs excessives aux pieds, et l'on remarque sur le pied droit une tache livide de la largeur d'une pièce de 5 francs dans le premier espace intermétatarsien ; les orteils sont violacés, et leur température plus basse que celle des orteils du côté gauche ; le toucher perçoit même une sensation de froid ; il existe de l'œdème à la face dorsale du pied, au niveau des malléoles et de la partie inférieure de la jambe. A gauche, il existe simplement de l'œdème moins prononcé qu'à droite. (Même

prescription.) — Le 15, la nuit a été mauvaise : 110 pulsations, pouls faible et petit ; le souffle n'est plus entendu, l'oreille ne perçoit que des râles sonores à droite et à gauche ; les douleurs persistent dans les membres ; l'état violacé du pied a pris de l'étendue : le malade est cathétérisé. A cinq heures du soir, frisson violent suivi de chaleur, décomposition des traits du visage. (Même prescription.) — Mort le 16.

*Autopsie* trente-six heures après la mort. Dans la cavité thoracique, il existe un double épanchement plus considérable à gauche qu'à droite. Le cœur gauche est un peu hypertrophié ; les valvules ne sont pas malades, mais seulement un peu épaissies, comme cela s'observe chez les vieillards. Une plaque laiteuse se rencontre sur le péricarde. On trouve dans la cavité ventriculaire droite une concrétion fibrineuse, décolorée, adhérente à la valvule tricuspide ; dans l'oreillette du même côté un caillot fibrineux se prolongeant dans la veine cave supérieure. Dans le ventricule gauche, un caillot fibrineux ayant quelques points noirs se voit sur la paroi interne ; à la pointe, deux caillots plus petits, blanc jaunâtre, ayant chacun la grosseur d'un œuf de pigeon, se trouvent enchevêtrés, sans adhérences à la paroi, dans les colonnes charnues du deuxième ordre ; leur incision donne lieu à l'écoulement d'un liquide jaunâtre, en tout analogue à du pus de bonne nature et bien lié. Ce liquide n'a pas été examiné au microscope. Les parois du ventricule sont sans altération. La crosse de l'aorte est ossifiée, moins, toutefois, que la partie inférieure de ces vaisseaux, et les artères iliaques, crurales et tibiales. Des caillots fibrineux, cylindriques ou ovoïdes, suivant qu'on les trouve dans des artères plus petites ou plus volumineuses, se rencontrent dans les artères crurales, poplitées et tibiales antérieures et postérieures, principalement à droite ; la circulation est entièrement interrompue, surtout dans les artères de la jambe, où les caillots oblitèrent complétement le vaisseau ; les veines correspondantes sont également oblitérées par des caillots sanguins noirs. Une incision faite au pied, sur les points gangrenés, démontre que tous les vaisseaux sont oblitérés par des caillots.

L'enveloppe fibreuse de la rate est blanche, épaissie, adhérente au diaphragme par l'intermédiaire de fausses membranes anciennes : ce qui dénote qu'il a existé autrefois une inflammation

dans cette région. Une cavité pouvant contenir une noisette est remplie par une matière épaisse, rougeâtre et une substance noirâtre ressemblant assez à un détritus gangréneux ; l'artère splénique est ossifiée, mais non oblitérée ; elle ne renferme pas de caillots, la veine est perméable. Cette lésion aurait-elle contribué à engendrer les phénomènes intermittents ? Dans le rein gauche, on trouve deux pyramides de Malpighi transformées en une matière épaisse, blanchâtre, puriforme, dont l'examen microscopique n'a pas été fait. Le siége de ces abcès prouve assez qu'ils ne tiennent pas à l'infection purulente. La vessie présente un diverticulum ayant une capacité aussi considérable que la vessie elle-même ; l'ouverture qui réunit ces deux cavités a au plus 2 1/2 centimètres de diamètre ; la muqueuse, très épaissie, présente une coloration bleuâtre, ardoisée, parsemée d'un piqueté tirant sur le violet ; sur cette muqueuse se rencontrent, surtout à la partie supérieure, des dépôts blanchâtres pseudo-membraneux qu'on peut rapporter à l'application du vésicatoire qui a eu lieu dans les derniers jours de la vie.

Le cerveau est sans lésion, et, chose remarquable, ses artères présentent à peine d'ossification.

---

6. M. *Genouville* présente une *cirrhose hypertrophique du foie.*

François, âgé de vingt-neuf ans, marchand de vins, entré le 24 janvier 1858 à l'Hôtel-Dieu, salle Sainte-Jeanne (service de M. Grisolle), est doué d'une forte constitution et d'un embonpoint assez considérable, bien qu'il prétende avoir maigri. Il n'a jamais eu d'affection syphilitique, et, sauf de fréquentes migraines dans son enfance, il n'a jamais eu de maladie grave. Comme marchand de vins, il était obligé de boire beaucoup de vin ou d'alcooliques dans une journée ; mais il supportait cela assez bien, et ne se grisait jamais.

Au mois de mars 1857, il commença à avoir un appétit capricieux, quelques malaises ; de temps en temps survenaient des hémorrhagies nasales. Pendant l'été de 1857, il remarqua qu'il avait moins d'appétit que d'habitude, que ses digestions étaient

plus lentes, sans toutefois qu'il y eût de dérangement du côté du canal intestinal; il y avait plutôt de la constipation que de la diarrhée; il avait pâli et maigri un peu. Tous ces symptômes continuèrent de se manifester jusqu'à son entrée à l'hôpital. Le 24 janvier, cet homme arriva à l'Hôtel-Dieu vers une heure du matin, après avoir eu chez lui une hématémèse assez considérable : il vomissait encore du sang au moment de sa réception, ses selles étaient sanguinolentes. On lui administra tout de suite de la glace, de la limonade sulfurique et un julep avec quatre grammes d'extrait de ratanhia : sous l'influence de ce traitement, les hémorrhagies n'ont point reparu jusqu'au lendemain matin. Nous trouvons alors le malade pâle et affaibli, présentant une très légère teinte ictérique, remarquable surtout aux conjonctives. Son ventre est volumineux : on sent dans l'hypochondre et le flanc droit une tumeur qui, se prolongeant à l'épigastre, va rejoindre l'hypochondre gauche, et l'on peut reconnaître, par le palper et la percussion, que cette tumeur est constituée par le foie, qui descend de trois ou quatre travers de doigt au-dessous du rebord des fausses côtes, et dont on sent très bien le bord inférieur avec la main. Il est difficile de savoir, à cette époque, à cause de l'épaisseur considérable des parois abdominales chargées de graisse, s'il y a du liquide dans le péritoine. Mais le malade s'amaigrit de jour en jour, et cela devient bien manifeste au visage et aux membres supérieurs, tandis que les membres inférieurs sont le siége d'un œdème considérable, et l'abdomen contient une grande quantité de liquide, tant dans ses parois que dans la cavité péritonéale; si bien que le 16 mars, on est obligé de faire une ponction, et que l'on retire 15 litres d'une sérosité citrine albumineuse. Les fonctions digestives se font très mal; l'appétit se perd presque au début du séjour du malade à l'hôpital; la diarrhée survient au commencement de février, et ne quitte point le malade jusqu'à sa mort, qui arrive le 21 mars, à deux heures du soir.

*Autopsie.* Environ six litres de sérosité dans le péritoine. Le foie offre une couleur gris jaunâtre; il est volumineux : son poids est de 3,600 grammes; son diamètre transversal est de 33 centimètres, son diamètre vertical est de 28 centimètres; sa plus grande épaisseur au lobe droit est de 8 centimètres. Sa surface extérieure est légèrement mamelonnée, surtout au bord supérieur du lobe gauche; sa dureté est assez considérable, le scalpel rencontre

une certaine résistance, et il faut employer une très grande force pour enfoncer le doigt dans le tissu hépatique. Cet état se trouve dans toutes les parties de l'organe. La coupe du foie fait voir qu'au milieu d'un tissu d'apparence fibreuse, se trouvent des granulations arrondies, de couleur jaunâtre, dont le volume varie depuis celui d'un grain de millet jusqu'à celui d'une graine de sureau. On voit qu'il y a beaucoup de graisse accumulée au niveau des ligaments coronaire et falciforme. En ces endroits, le système capillaire du foie est très développé. Le mésentère et l'épiploon sont remplis de graisse; la muqueuse stomacale est ramollie. La rate est volumineuse : sa hauteur est de 22 centimètres, sa largeur de 13 centimètres, son épaisseur de 6 centimètres.

M. Gubler, qui a bien voulu faire l'examen microscopique de ce foie, y a vu les cellules hépatiques remplies de globules graisseux, des globules libres, et enfin les éléments du tissu fibro-plastique.

M. *Blondeau* insiste sur cette particularité qu'il existe de l'ictère, quoique la coloration en jaune n'ait présenté qu'un léger degré. C'est cependant une circonstance intéressante, car elle n'est pas habituellement notée dans la cirrhose; il l'a pourtant observée lui-même l'année dernière chez un sujet ayant présenté la cirrhose hypertrophique, avec déformation plus considérable du foie que dans le cas de M. Genouville, et il en a actuellement sous les yeux un autre exemple à l'Hôtel-Dieu.

---

M. *Gérin-Rose* met sous les yeux de la Société :

1°. *a.* Un cas de *fistules anales, uréthro-périnéales et uréthro-rectales.*

Un homme de quarante-cinq ans entre à l'Hôtel-Dieu, dans les premiers jours du mois de janvier 1858. Il est plongé dans le marasme; on ne peut en tirer le moindre renseignement. L'examen de ce malade nous permet de constater la présence d'une vaste végétation en crête de coq, de 4 centimètres de long sur 3 de large, située sur le raphé périnéal et commençant à la partie antérieure du sphincter. Dans les plis qu'offrent les feuillets de cette végétation se trouvent cinq orifices : le stylet, introduit dans trois d'entre eux, pénètre dans le rectum; glissé dans les deux autres, il che-

mine à travers le périnée et en sort au niveau du bulbe. On trouve encore autour de l'anus les orifices externes de trois autres trajets fistuleux qui se rendent au rectum : deux de ces trajets communiquent ensemble avant d'arriver à l'intestin. Les régions fessières droite et gauche sont le siége d'un vaste phlegmon diffus ; ce foyer incisé donne issue à une grande quantité de pus de mauvaise nature et d'odeur fécale. Nous trouvons en outre à la région périnéale inférieure, au niveau de la portion membraneuse de l'urèthre, les deux orifices externes de deux nouveaux trajets fistuleux qui laissent arriver le stylet dans l'urèthre. Ces fistules uréthro-périnéales sont situées derrière un rétrécissement qui s'oppose à l'introduction d'une bougie très fine. L'état du malade nous empêche d'insister sur le cathétérisme. Une urine puante et fécale s'échappe de ces fistules. Il sort de loin en loin quelques gaz par le méat.

Cet homme meurt au bout de peu de jours, et l'examen anatomique fait voir un rétrécissement fibreux au niveau de la portion membraneuse de l'urèthre, et un peu en arrière, les orifices internes des deux fistules uréthro-périnéales ; les parois de l'urèthre, dures au toucher, criant sous le scalpel, sont épaisses et calleuses depuis le périnée jusqu'à l'anus ; dans leur épaisseur se trouve un clapier commun contenant du pus et des matières d'apparence fécale, jaunes et bilieuses. Ce clapier fait communiquer ensemble les deux fistules uréthro-périnéales directes et ces deux autres fistules qui, parties des plis de la végétation, se rendent directement au périnée en en traversant les parois. Un autre long trajet fistuleux fait communiquer l'urèthre avec le rectum ; il traverse la prostate, à la partie antérieure de laquelle il vient s'ouvrir. Enfin, la partie inférieure du rectum, décollée et criblée de trous, est entourée de pus et de callosités qui continuent, à la superficie, celles que nous avons vu constituer les parois de l'urèthre.

---

8. *b.* Une *tumeur du sein.*

La nommée Aubry (Pélagie), âgée de quarante-trois ans, couturière, entre le 27 février 1858 à l'Hôtel-Dieu, salle Saint-Paul, n° 4, pour une troisième récidive de tumeur du sein.

La première tumeur parut au mois de novembre 1854. Située

au-dessus du mamelon gauche, elle grossit peu à peu, fort lentement, sans provoquer aucune douleur, jusqu'au mois de juin 1855, époque à laquelle, pour la première fois, elle fut opérée par M. Boyer. La tumeur avait alors à peu près le volume d'une grosse noix. Examinée au microscope, elle a présenté les caractères d'une simple hypertrophie avec mélange d'éléments embryo-plastiques : la malade sortit guérie au bout de dix-sept jours.

Quinze mois plus tard, en octobre 1856, la malade s'aperçut de la reproduction d'une nouvelle tumeur à gauche et en dehors de la précédente. Comme la première fois, cette tumeur n'occasionna aucune douleur, aucun engorgement ganglionnaire de l'aisselle. Elle s'accrut de même assez lentement, donnant simplement lieu à une sensation marquée de pesanteur. Le 31 mars 1857, nouvelle opération faite par M. Boyer. La tumeur a le volume d'une orange. Examinée au microscope, elle est, comme la première, reconnue pour une simple hypertrophie.

Un mois après cette deuxième opération, la malade était encore dans le service lorsqu'elle vit une nouvelle bosselure soulever la peau au niveau même de la cicatrice. Elle quitta néanmoins l'hôpital. Pendant les premiers temps, cette tumeur reste presque stationnaire. Ce n'est qu'à partir du mois de novembre qu'elle se développe avec une extrême rapidité, sans que ce développement exagéré mette pour cela obstacle à la production d'une nouvelle tumeur qui se montre au-dessous de la première, dont elle est séparée par le mamelon et par la cicatrice de la précédente opération. C'est cette dernière bosselure qui présente l'accroissement le plus rapide, puisque, née plusieurs mois après l'autre, elle est aujourd'hui beaucoup plus volumineuse. Dans le courant de février, la peau, qui jusqu'alors était restée parfaitement mobile et n'avait éprouvé aucune modification de texture, devient tendue, rouge et luisante. En certains points, elle adhère aux parties sous-jacentes. Cette altération de la peau tend à s'étendre de jour en jour. Elle est surtout manifeste au niveau de la tumeur inférieure qui en est le point de départ. Quelque temps avant l'opération, la tumeur inférieure s'ulcère ; son volume est le double de celui de la tumeur supérieure, qui égale une grosse orange. Pas de douleur, ni d'engorgement ganglionnaire. Comme toujours, l'état général est excellent ; la malade a conservé son embonpoint. L'opération,

jugée nécessaire, est pratiquée par M. Boyer le 16 mars 1858.

L'examen des pièces nous présente deux tumeurs séparées l'une de l'autre par un tissu blanchâtre et cicatriciel (c'est la cicatrice de la dernière opération). La tumeur supérieure, plus petite, dure et bosselée, offre en quelques points de petites saillies arrondies, molles et de consistance gélatineuse ; grisâtre, marbrée, de teinte uniforme, elle ne donne pas de suc cancéreux au grattage. Elle offre, d'après M. Robin, la structure glandulaire la plus manifeste, telle qu'on la trouve dans les tumeurs hypertrophiques simples ou adénoïdes de la mamelle.

La tumeur inférieure diffère beaucoup de la précédente. Elle ne ressemble en rien aux tumeurs du sein décrites jusqu'à ce jour, et il nous est impossible de trouver quelque chose d'analogue dans l'ouvrage de M. Velpeau. C'est un tissu gris rougeâtre, sillonné de stries brunes à teinte foncée qui semblent partager sa substance en un grand nombre de lamelles comparables à celles du cervelet. Aucune membrane fibreuse ne s'interpose entre elles. La consistance de ce tissu est celle d'un caillot nouvellement formé. Son aspect l'a fait prendre par quelques personnes pour une dégénérescence des fibres du grand pectoral envahies et dissociées par un épanchement sanguin : opinion que nous ne pouvons admettre, car nous avons vu, pendant l'opération, le grand pectoral disséqué et parfaitement intact. Est-ce donc une organisation fibrineuse et consécutive à un épanchement sanguin? C'est ce que nous ne saurions décider. Voici la note que M. Robin nous a remise à ce sujet :

« Cette tumeur n'offre de structure glandulaire qu'à la surface ; » le reste est formé d'une trame fibroïde, avec beaucoup de gra- » nulations brunâtres. »

---

9. *c.* Une *tumeur fibro-plastique du jarret* ayant nécessité l'amputation de la cuisse droite.

La nommée Élisabeth, logeuse, âgée de cinquante-sept ans, entre à l'Hôtel-Dieu le 24 mars 1858. De bonne constitution, d'habitudes sobres et laborieuses, cette femme n'a jamais été malade. Elle a un fils de seize ans, fort et vigoureux. Il n'y a rien du

côté de l'hérédité : son frère, qui vit encore, a atteint sa soixante-quatorzième année ; ses parents ont toujours joui d'une bonne santé, et sont morts à un âge avancé.

Il y a neuf mois qu'en portant par hasard la main à son jarret, cette malade y constata la présence d'une petite tumeur arrondie, qui, grâce à son indolence, avait pu jusqu'alors passer inaperçue. Pendant trois mois, cette femme, ne se préoccupant guère d'une tuméfaction qui ne lui causait aucune gêne, se livra comme d'habitude à tous ses travaux de ménage. Au bout de ce temps, la tumeur augmenta et devint le siége de légères douleurs (fourmillements, engourdissements continuels, pesanteur de toute la région, et de loin en loin quelques petits élancements); la marche devint pénible, la jambe s'œdématia. Puis tous ces symptômes augmentèrent : la marche devint impossible, et la malade fut obligée de s'aliter deux mois avant son entrée à l'hôpital ; depuis lors, son état n'a fait qu'empirer, ses forces s'épuisent, il y a de l'amaigrissement.

La tumeur, siégeant dans le creux poplité du côté droit, est mobile, n'adhère ni à la peau ni aux os ; elle semble occuper le tissu cellulaire de la région : on la déplace surtout avec facilité en la refoulant de dehors en dedans. Sa forme est ovoïde, avec saillie plus considérable de la partie interne, qui déborde les limites ordinaires de la région. Son bord inférieur descend plus bas en dedans qu'en dehors, de sorte qu'inférieurement elle paraît bifide. L'excès d'allongement qui porte sur la corne interne est de 3 centimètres; elle donne une sensation de fausse fluctuation d'autant plus manifeste, qu'on se rapproche davantage de la saillie que produit la tumeur en soulevant le bord interne du jarret. La mensuration donne les résultats suivants : la circonférence du genou est de $0^m,30$ sur le membre sain, de $0^m,40$ sur le membre malade; mesurée en bas et en dedans, c'est-à-dire dans sa plus grande longueur, la tumeur a $0^m,13$ d'étendue. La jambe, à demi fléchie, est œdématiée, et l'œdème empêche de sentir les battements des artères tibiales antérieure et postérieure. Il n'y a aucune douleur sur le trajet des lymphatiques ; les ganglions sont parfaitement sains ; la palpation et l'auscultation ne donnent aucun résultat.

L'absence d'expansion, de battement, de souffle, la non-réduc-

tibilité, font rejeter l'idée d'anévrysme, en même temps que la marche de l'affection et l'étude de la tumeur ne permettent pas de croire à un abcès froid bridé par l'aponévrose. Quoique le prompt développement puisse faire penser à un encéphaloïde, l'intégrité des ganglions, le peu de tendance qu'a l'encéphaloïde à se développer dans le tissu cellulaire, font plutôt croire à M. Verneuil qu'il s'agit ici d'une tumeur fibro-plastique à marche aiguë et par conséquent à pronostic sérieux.

La malade, soumise à l'inhalation du chloroforme, est amputée par la méthode à deux lambeaux, le 17 avril 1858, une ponction exploratrice faite immédiatement avant l'opération ayant confirmé le diagnostic.

L'autopsie de la cuisse nous prouve que la tumeur a pris naissance dans le tissu cellulaire du creux poplité. Parfaitement mobile, elle n'adhère à aucun des éléments de cette région. C'est une masse blanchâtre, molle, luisante, faussement fluctuante, qui rappelle assez exactement le tissu fibreux injecté et ramolli par la macération. A la coupe, la teinte blanc-grisâtre est accidentée d'un léger piqueté qui, en s'accumulant sur différents points, donne naissance à de petites taches ecchymotiques. Nous ne pouvons mieux la comparer qu'à l'aspect du cerveau dans l'encéphalite. Un léger sablé sur une surface blanchâtre, voici pour l'aspect général. De loin en loin, et tranchant sur la coloration des parties voisines, une accumulation des vaisseaux rendue manifeste par un piqueté accentué au milieu d'une petite infiltration sanguine à reflet ecchymotique, voilà pour le détail. La tumeur est ovale, à grand diamètre, parallèle à l'axe de la région poplitée. Elle a $0^m,245$ de circonférence dans sa plus grande largeur, sur $0^m,11$ de long. Elle n'a pu se développer qu'en refoulant les muscles qui limitent la région ; et comme elle est plus saillante en dedans qu'en dehors, les muscles demi-tendineux, demi-membraneux et jumeau interne sont plus fortement déviés que le biceps et le jumeau externe. Cette tumeur descend aussi plus bas sous le jumeau interne que sous le jumeau externe, ce qui donne un aspect bifide à son extrémité inférieure. Les vaisseaux poplités, la veine saphène externe et le nerf sciatique poplité interne, sont déviés en dedans et appliqués sur la face interne de la tumeur. Un tissu cellulaire induré, grisâtre, infiltré de lymphe plastique et criant

sous le scalpel, les entoure, les maintient et les comprime sans qu'ils aient pour cela cessé d'être perméables; le nerf sciatique poplité externe a conservé ses rapports normaux.

Au microscope, on ne trouve que du tissu fibro-plastique.

M. *Verneuil* dit qu'après avoir examiné la pièce au microscope, il y a bien reconnu les éléments du tissu fibro-plastique, mais mal formés; il y a beaucoup de graisse, des granulations éparses et granuleuses, des fibres et des cellules fibreuses plus grandes que d'habitude. En un mot, la composition histologique de cette tumeur ressemble tout à fait à ce qu'on a décrit sous le nom de *cancer fibreux des os*. Elle siégeait pourtant au sein des parties molles. L'amputation a été préférée à l'extirpation pure et simple, comme paraissant devoir offrir moins de danger pour la vie de la malade et surtout permettre plus sûrement d'enlever la totalité de la tumeur.

---

**10.** M. *Millard* montre : Une *diphthérite généralisée*, avec développement de fausses membranes sur la peau, dans la bouche, sur la langue, dans le pharynx, l'œsophage, la trachée-artère et les bronches, et à la vulve.

Le 29 mars 1858, entre dans le service de M. Blache une petite fille de trois ans, E. B..., née à Paris. Elle est naturellement maladive, et porte sur le tronc et les membres inférieurs les traces d'un rachitisme très prononcé. Sa physionomie est pâle et fatiguée. Elle est traitée depuis deux mois à la consultation pour un petit abcès froid de la partie inférieure de la joue droite, qui s'est ouvert spontanément. Depuis cinq à six jours, elle est prise de vomissements répétés, et présente des plaques jaunâtres dans l'intérieur de la bouche. Elle n'a pas de diarrhée, et elle a conservé son appétit et sa gaîté.

30 *mars*. Sur la face interne des deux joues, ainsi que sur la voûte palatine et le voile du palais, sont disséminées des plaques de forme ovalaire ou circulaire, de couleur blanc jaunâtre, faisant relief sur la muqueuse, et constituées par des fausses membranes épaisses, résistantes, pouvant être difficilement détachées de la muqueuse sous-jacente, laquelle présente une très légère dépres-

sion ulcéreuse. Rien à la gorge. Très léger engorgement sous-maxillaire. Au bas de la joue droite, orifice cupuliforme de l'abcès à fond jaunâtre : il est surmonté d'une ulcération cutanée peu profonde, de la largeur d'une pièce de 2 francs environ, laquelle est recouverte d'une fausse membrane jaunâtre, semblable à celle d'un vésicatoire; elle baigne dans un pus jaunâtre et épais. Les tissus sur lesquels repose cette ulcération sont indurés et forment une sorte de plaque. Toux grasse et forte; crachats jaunes, opaques; rhonchus grave dans la poitrine. Peu de fièvre. Constipation. (Chlorate de potasse, 5 grammes dans un julep. Café avec extrait mou de kina, 1 gram. Poudre de kina, étendue en couche épaisse sur l'ulcération de la joue ; 1 portion.)

31 *mars*. La petite malade a été levée, et a joué hier la plus grande partie de la journée ; mais elle a vomi à plusieurs reprises. Elle a de la fièvre ce matin ; physionomie plus altérée. A la vulve, on a constaté ce matin le développement de fausses membranes blanc jaunâtre, tout à fait semblables à celles de la bouche, mais moins adhérentes ; la muqueuse sous-jacente est également creusée d'une exulcération à fond vermeil ou saignant ; clitoris et son prépuce rouges et œdémateux ; les fausses membranes sont disséminées à la face externe des petites lèvres, à la fourchette et dans le vestibule au-dessus du méat; il n'y en a pas à l'orifice vaginal. L'état de la bouche n'est pas modifié ; l'ulcération cutanée paraît moins humide et moins blanchâtre. (Chlorate, 5 gram. ; pas de cautérisation. Poudre de kina sur la vulve comme sur la joue. Bouillon, potage.) Elle vomit encore deux fois dans la journée; sa toux et sa voix prennent le soir un caractère de raucité qui fait soupçonner l'invasion du larynx par la diphthérite.

1er *avril*. Les vomissements persistent; la raucité a encore fait des progrès. Fièvre intense, pouls petit et fréquent, altération plus grande des traits; dans la gorge, pas de fausses membranes; l'épiglotte est d'un rouge vif. Pas de modifications de la bouche, pas de salivation; la vulve est débarrassée des fausses membranes; l'ulcération de la joue est recouverte d'une croûte sèche.

2 *avril*. Croup confirmé ; toux et voix déchirées, anxiété respiratoire; respiration légèrement sifflante. Dans la poitrine, pas d'expansion pulmonaire et sub-matité à droite ; soif ardente; les vomissements continuent. Physionomie pâle et altérée. (Chlorate;

café noir, sinapismes.) Mort la nuit suivante, après avoir rendu plusieurs ascarides lombricoïdes par les vomissements et les selles.

*Autopsie le 4 avril.* L'ulcération de la joue est complétement recouverte d'une croûte sèche et épaisse, de couleur jaune clair et faisant relief sur la peau voisine. Au-dessous, l'orifice fistuleux de l'abcès froid conduit à un ganglion sous-maxillaire peu volumineux. Sur la face interne des joues et sur la voûte palatine, on retrouve les plaques jaunâtres observées pendant la vie, mais on ne peut plus en détacher des fausses membranes. Près de la commissure droite, petite ulcération de forme circulaire, assez profonde. Sur les bords de la langue, les plaques pseudo-membraneuses ont disparu ; la luette en présente une très petite près de la pointe ; les piliers et la face postérieure du voile du palais sont parfaitement sains ; les amygdales sont peu développées, sans fausses membranes ; la gauche est irrégulièrement fendillée dans le sens de son grand axe. Il n'y a pas trace de coryza couenneux. La face postérieure du pharynx présente en haut une simple coloration jaunâtre, puis vers sa partie moyenne, de petites fausses membranes disséminées ; et enfin dans ses gouttières inférieures, de chaque côté du larynx, une couche continue, médiocrement épaisse, de productions diphthéritiques jaunâtres. Elles sont très peu adhérentes, et peuvent être aisément détachées, avec le manche d'un scalpel, de la muqueuse sous-jacente qui n'offre ni rougeur, ni altération, mais une très légère dépression en forme d'empreinte. La face postérieure de l'épiglotte et les replis aryténo-épiglottiques sont tapissés également de fausses membranes qui se continuent dans le larynx, en revêtent les parois, obstruent la glotte et se prolongent dans la trachée sous forme d'un large tube complet ; vers la partie inférieure de la trachée, le tuyau pseudo-membraneux se brise, mais se reconstitue bientôt dans chacune des grosses bronches et se prolonge dans les divisions bronchiques supérieures ; dans le lobe supérieur gauche, on trouve des fausses membranes tubulées jusque dans les ramifications bronchiques de quatrième ordre ; la muqueuse trachéo-bronchique, à laquelle les couches diphthéritiques adhèrent fort peu, est très légèrement dépolie et d'un rouge foncé, presque vineux, mais cette coloration disparaît par le lavage. Les poumons présentent en outre les altérations suivantes : emphysème partiel au sommet du lobe supérieur gauche ;

à son centre, noyau d'hépatisation du volume d'une forte noix, de couleur gris verdâtre, rappelant le troisième degré de la pneumonie; et dans la languette, tissu mamelonné, granuleux et rouge, comme dans la bronchite capillaire; le lobe supérieur gauche sain, à l'exception d'un noyau profond d'hépatisation rouge. A droite, deux autres noyaux d'hépatisation gris verdâtre dans les lobes supérieur et moyen. Cavités droites du cœur distendues par des caillots fibrineux qui se prolongent au loin dans les gros vaisseaux. L'œsophage, par exception, est également affecté de diphthérite, mais dans sa moitié inférieure seulement. A 10 centimètres environ au-dessous du cartilage cricoïde, il commence à présenter des plaques pseudo-membraneuses exactement de même aspect que celles du pharynx, qui augmentent progressivement d'étendue et affectent la disposition de bandes verticales. Tout à fait en bas, ces bandes sont rapprochées et forment un tube complet; au niveau du cardia, elles n'occupent plus que le demi-cylindre antérieur et s'arrêtent brusquement à 2 millimètres au-dessus de la ligne festonnée qui marque la limite des épithéliums œsophagien et stomacal. Il n'existe pas de traces de diphthérite dans l'estomac qui est fort petit, ni dans l'intestin qui contenait encore sept ascarides; la vulve ne présente plus la moindre fausse membrane, mais il est facile de reconnaître les différents points qu'occupait la diphthérite, à la présence de véritables ulcérations et exulcérations qui tranchent nettement sur l'épithélium ou l'épiderme voisin; l'hymen est sain, ainsi que l'intérieur du vagin et de l'urèthre.

---

11. M. *Bertin* présente une *rupture spontanée du cœur*.

M... (Thérèse), veuve L..., âgée de soixante-onze ans, entrée à la Salpêtrière il y a huit ans, a présenté quelquefois des symptômes légers d'aliénation mentale qui ont motivé deux fois (mars et juin 1851) son admission dans un service spécial, d'où elle sortit le 20 août de la même année, pour rester depuis dans un des dortoirs affectés à la vieillesse.

Le 13 avril 1858, elle fut prise le matin de malaise avec sensation pénible à la région précordiale, suivi de quelques vomis-

sements. Elle fut transportée à l'infirmerie à trois heures de l'après-midi. En y arrivant, elle mourut subitement.

*Autopsie* le 15, quarante heures après la mort. Le corps offre un embonpoint remarquable. Les parois abdominales ont jusqu'à 3 centimètres de graisse en épaisseur. Les poumons offrent quelques traces d'emphysème et de congestion hypostatique. Le foie, la rate et les reins sont aussi congestionnés. Les intestins sont réduits à un petit calibre par une abondance de graisse qui se présente sur le gros intestin sous forme d'appendice graisseux de 5 à 8 centimètres de long, d'une régularité fort remarquable. Le cerveau offre seulement quelques traces de congestion.

Le péricarde est distendu. A l'ouverture de cette poche, on constate la présence d'un caillot sanguin qui la remplit complétement. Ce caillot étant enlevé, le cœur offre à sa surface extérieure une couche épaisse de graisse sur le bord gauche du ventricule gauche; à la partie moyenne se trouve une fente de 3 centimètres de longueur, oblique de haut en bas et d'arrière en avant. Cette fente est bridée à sa partie supérieure par le feuillet viscéral de la séreuse du péricarde, de sorte que l'ouverture est réduite à 15 millimètres. Plus en arrière et à droite de cette fente, à 15 millimètres, se trouve une tache oblique dans le même sens que la fente précédemment citée, formée par du sang épanché sous la séreuse. L'ouverture du ventricule gauche fait constater une fente oblique, correspondant à l'orifice qui se remarque sur la face extérieure. Cette fente, ou cet orifice, offre un aspect tel, qu'elle semble formée plutôt par écartement des fibres musculaires que par rupture. Plus à droite, derrière la grosse colonne charnue du premier ordre de la face droite du ventricule, et comme caché par elle, se trouve un écartement de fibres musculaires, correspondant à la tache située en arrière de l'orifice de communication du ventricule avec le péricarde, et que nous avons signalée. La séreuse du péricarde empêche seule la libre communication dans ce second endroit. A la pointe du ventricule gauche, sur la face droite, se voit une tache blanchâtre de 5 centimètres de diamètre, trace d'une endocardite ancienne. Au milieu de cette tache on voit un caillot sanguin adhérent de la grosseur d'une amande. L'aorte est remplie d'incrustations.

M. *Vidal* fait remarquer que ce cas rentre complétement dans

la règle générale qui, suivant M. Barth, semblerait régir ces sortes d'accidents; car la rupture paraît avoir été précédée d'apoplexie du cœur; on voit même, au voisinage de la solution de continuité, des points dans lesquels il existe du sang extravasé; une semblable extravasation a dû avoir lieu dans le point déchiré et précéder la rupture. De plus, et contrairement aux remarques faites par M. Blaud, l'ouverture correspondant à la face cavitaire des parois du cœur est plus grande que celle de la face externe.

---

M. *Gueniot* présente :

12. *a.* Une *tumeur blanche de l'articulation sacro-iliaque droite*, observée sur un homme de trente ans, exerçant la profession de menuisier.

Le début de la maladie remonte au mois de mars 1857, époque à laquelle elle s'annonça par une douleur obtuse à la région sacro-iliaque droite et par une sciatique dans le membre correspondant. La névralgie, augmentant peu à peu d'intensité, finit par devenir intolérable. Des douleurs analogues se manifestèrent à certains intervalles dans le *membre inférieur gauche*. Bientôt une tuméfaction assez considérable apparut dans la fesse droite, et le malade entra, avec un abcès tout formé, dans le service de M. Voillemier (hôpital La Riboisière) le 13 février 1858. Le foyer fut ponctionné trois semaines après, et l'on en retira avec la seringue de M. J. Guérin environ 200 grammes de pus non fétide. Une injection iodée fut faite ensuite et détermina une douleur extrêmement vive qui dura jusqu'au soir. Cette injection fut renouvelée quelques jours plus tard et fut suivie de la même douleur. Le malade semblait cependant avoir retiré quelque bénéfice de cette intervention; mais l'amélioration fut de courte durée, car les douleurs ne tardèrent pas à reparaître avec une grande intensité, et le 9 avril le malade mourut, épuisé par la souffrance et par la suppuration.

A l'*autopsie*, abcès de la fesse, composé de deux foyers, l'un superficiel ou sous-cutané, l'autre profond ou sous-musculaire, communiquant l'un avec l'autre à travers les fibres éraillées et en partie détruites du muscle grand fessier, au niveau de ses

attaches à la partie postérieure de la crête iliaque. Le deuxième foyer est sous-musculaire et en contact immédiat avec l'os iliaque, dénudé et carié dans une étendue circulaire d'environ 5 centimètres de diamètre. Le grand nerf sciatique n'est séparé que par une mince lame celluleuse des matières purulentes grisâtres qui occupent ce foyer, circonstance qui peut expliquer l'exacerbation subite de la douleur, observée pendant la vie après les injections de teinture d'iode. Un autre foyer purulent se rencontre au-devant de l'articulation sacro-iliaque dans laquelle il pénètre et s'étend depuis la base du sacrum jusqu'au niveau du quatrième trou sacré antérieur, comprenant ainsi dans son intérieur les quatre branches correspondantes des nerfs sacrés. Des matières purulentes d'un gris sale, avec un petit séquestre complétement détaché, sont renfermées dans ce foyer. Quant à l'articulation elle-même, elle n'offre plus ni cartilage, ni synoviale, ni ligament supérieur et antérieur, toutes ces parties sont détruites par la suppuration. Les ligaments interosseux se laissent facilement diviser et accusent ainsi un certain degré d'altération. Les surfaces osseuses sont cariées, spongieuses, irrégulières. Cette altération des os s'étend, sur le sacrum, à toute la partie correspondante aux quatre trous sacrés antérieurs, lesquels en constituent la limite interne, et sur l'os iliaque, à toute la surface articulaire et aux parties adjacentes dans une étendue de quelques centimètres. Si l'on s'en rapporte au degré plus avancé de la lésion osseuse, c'est à la partie supérieure de l'articulation que le mal aurait débuté, car en ce point l'os iliaque est altéré dans toute son épaisseur. Immédiatement au-devant de l'articulation malade, on voit sur la face interne de l'os iliaque un dépôt osseux de nouvelle formation, remarquable par la disposition et la régularité des aiguilles osseuses qui le constituent. Enfin, comme variété anatomique assez intéressante, notons que la courbure du sacrum est très peu prononcée et la saillie du promontoire très faible, l'angle sacro-vertébral offrant ici un degré d'ouverture exagérée.

Quelques tubercules furent trouvés dans le poumon droit.

---

**13**. *b*. Le *foie* d'un jeune homme de vingt-cinq ans qui, dans une chute d'un sixième étage, se fracassa les deux jambes. La

lésion nécessita l'amputation immédiate des deux cuisses. Le malade, pendant quelque temps, donna des espérances légitimes de guérison ; mais cet état si satisfaisant fut bientôt entravé par des symptômes d'infection purulente, maladie à laquelle il succomba trois semaines après la double amputation qu'il avait subie. Pendant les trois ou quatre premiers jours seulement, le malade avait accusé une douleur du côté qui fit craindre à M. Voillemier quelques lésions profondes, contusions ou déchirures.

A l'*autopsie* : 1° Abcès métastatiques des poumons et pleurésie suppurée avec fausses membranes à gauche ; 2° abcès volumineux du foie.

Indépendamment des lésions caractéristiques de l'infection purulente, on remarque *sur le bord droit du foie*, vers le milieu de sa longueur, un point contus, comme déchiré ; cette sorte de meurtrissure ou de *plaie contuse*, assez régulièrement circulaire, présente le diamètre d'une pièce de un franc. Elle est bien manifestement la suite d'une violence exercée sans doute par une côte pendant la chute ; sa surface, un peu fendillée ou légèrement anfractueuse, est humide et se distingue très nettement d'une lésion pareille que l'on voudrait produire avec l'ongle ou la pulpe du doigt, cette dernière offrant une surface sèche et granuleuse. De ce point contus central partent trois *excoriations linéaires* tout à fait comparables aux excoriations cutanées que l'on produirait avec l'ongle, et qui se dirigent, l'une en avant et en bas, et les deux autres en arrière, en affectant une faible divergence. La première a une longueur d'environ 8 centimètres, et les deux autres chacune 5 centimètres. A 4 centimètres au-dessous de cette lésion se trouve, sur le même bord droit du foie, une autre excoriation tout à fait comparable aux précédentes, dont elle est d'ailleurs complétement indépendante. Sa longueur est d'environ 7 centimètres, et sa direction oblique de haut en bas et de dehors en dedans. On n'a pas remarqué de fracture de côtes.

Ces parties contuses, soit circulaires, soit linéaires, sont très superficielles, n'ayant qu'un 1/2 à 1 1/2 millimètre d'épaisseur, et justifiant ainsi la dénomination d'excoriations dont elles rappellent l'aspect de la manière la plus évidente. Une sorte de membrane très mince et très transparente semble recouvrir ces parties qui sont en pleine voie de guérison. Aucun travail inflammatoire

dans le voisinage. Pas de communication avec l'abcès du foie présignalé (abcès métastatique).

Sur la face externe du poumon gauche se trouvait également, au-dessous des fausses membranes pleurétiques, un point irrégulier, comme couturé et un peu déprimé, offrant l'aspect d'une cicatrice récente qui, sans doute, avait succédé à une déchirure superficielle du poumon.

La lésion du foie me paraît remarquable :

1° Eu ce qu'elle est très superficielle, et ressemble parfaitement à un traumatisme analogue qui serait produit sur le tégument externe ;

2° Par la disposition rayonnée de trois des excoriations indiquées, lesquelles partent en divergeant d'un même point central ;

3° Par l'espèce de membrane mince qui recouvre ces parties et semble indiquer l'existence de la guérison sans la moindre trace d'inflammation sur leurs limites ;

4° Enfin, par la cause probable, sinon certaine, de cette lésion, cause qui paraît résider dans une flexion ou inclinaison forcée des côtes correspondantes (sans fracture ?).

---

M. *Fauvel* présente :

**14.** Un *estomac dont les parois sont très hypertrophiées*, surtout au voisinage du pylore, et dont *la muqueuse est ulcérée* en divers points. Comme la femme à laquelle cet estomac appartient accusait des antécédents syphilitiques, et que sur un de ses tibias on a trouvé une exostose, on a pu croire que cet épaississement des parois est dû à l'hypertrophie de la tunique fibreuse, développée d'une façon morbide sous l'influence de la cachexie syphilitique. D'autres personnes l'ont attribuée à du tissu fibro-plastique. L'examen au microscope n'a pas été fait.

---

**15.** M. *Paul* communique un fait d'*angine maligne scorbutique.*

B... (Marie), âgée de vingt-trois ans, couturière, a été prise de grippe pendant la plus grande partie de l'hiver. Depuis un

mois elle est atteinte d'une angine grave, pour laquelle on a employé à plusieurs reprises la cautérisation avec la pierre infernale et des collutoires au quinquina. A son entrée à l'hôpital Necker, le 21 avril, on lui trouve les amygdales gonflées et bouchant presque complétement l'isthme du gosier. Sur leur face interne se trouve une couche noirâtre formant excavation par le gonflement des parties voisines et répandant une odeur infecte, analogue à celle de la gangrène. Autour de cette espèce d'ulcération, l'amygdale gonflée n'est pas le siége d'une rougeur intense ni d'une grande réaction inflammatoire. Les ganglions sous-maxillaires sont engorgés ; la déglutition est difficile, la voix faible mais persistante ; la respiration est pénible, ronflante. Fièvre. (20 sangsues.)

Le lendemain matin, à la visite, on trouve la gorge à peu près dans le même état. On remarque surtout que la peau est très décolorée et a une teinte de cire. Sur le corps se trouvent des pétéchies disséminées. Les membres inférieurs sont un peu œdématiés ; le foie et la rate ont augmenté de volume. On apprend alors qu'au début de l'angine il y a eu plusieurs hémoptysies, dont deux ont été assez abondantes, et que les pétéchies sont apparues quinze jours après. Peau chaude, 100 pulsations, pouls petit et faible. On cherche alors si l'on ne retrouverait pas d'autres signes de scorbut ; mais les gencives n'ont rien, et il n'y a de véritable ecchymose sur aucun point du corps.

Diagnostic : *Angine scorbutique.* (Traitement : vin antiscorbutique, suc d'herbes.)

Le 23. Léger point de côté à gauche : l'état général paraît s'améliorer un peu.

Dans la nuit du 25 au 26, mort.

*Autopsie.* Sur les parties latérales du pharynx, ainsi que sur les faces antérieure et postérieure du voile du palais et les amygdales, existent des ulcérations peu profondes, recouvertes d'un enduit épais d'une odeur infecte qui ne ressemble pas à des eschares gangréneuses, et qui provient beaucoup plutôt des cautérisations pratiquées. Du reste, au-dessous de cet enduit, les tissus existent et font voir qu'il n'y a pas là véritable gangrène.

On trouve de plus, sur la plèvre pulmonaire gauche, une fausse membrane de récente formation, avec un peu de sérosité dans sa cavité. Sur la face convexe de la rate, il y a également

une fausse membrane peu étendue, rougeâtre. La rate est volumineuse, ramollie, et son tissu est à l'état de boue splénique ; le foie est augmenté de volume et décoloré.

Des lésions beaucoup plus importantes se trouvent dans le système circulatoire ; les deux faces antérieure et postérieure du cœur sont recouvertes d'une éruption pétéchiale analogue à celle de la peau, mais beaucoup plus abondante et confluente même dans certains endroits. Des taches violacées semblables se retrouvent sur la séreuse de l'estomac et des intestins, ainsi que sur celle des bassinets ; les vaisseaux contiennent des caillots volumineux décolorés, paraissant formés en grande partie de fibrine ramollie et presque diffluente. Il n'y a d'épanchements sanguins nulle part.

Aux questions posées : par M. *Dufour*, le présentateur répond que les urines n'ont pu être examinées, et que le sujet n'a présenté aucune trace d'éruption pouvant faire croire à la présence d'une scarlatine ;

Par M. *Vidal*, que les douleurs observées dans les membres n'étaient pas articulaires, et ne s'accompagnaient d'aucun gonflement.

M. *Millard* trouve sur les amygdales deux points présentant une mortification superficielle, qui peut très bien être le résultat des cautérisations pratiquées pendant la vie, car le parenchyme glandulaire lui semble sain au-dessous. Il ne lui répugnerait cependant en aucune façon de considérer ici l'angine comme ayant un caractère gangréneux, mais elle serait secondaire et nullement essentielle et primitive, car elle se serait produite sous l'influence de la diathèse scorbutique. Quant à lui, il n'en a jamais vu d'exemple produit dans des circonstances semblables ; mais M. Tillaux lui en a cité un cas dans lequel l'angine gangréneuse serait survenue chez un enfant atteint de purpura, consécutivement à des brûlures ayant déterminé des eschares très étendues.

---

16. M. *Vidal* montre une *tumeur de la luette*, ayant la plus grande ressemblance avec celle qui a été présentée dans une précédente séance par M. Verneuil (*Bulletins*, 1858, mars, § 3, 2e série, t. III, p. 81), et qui était formée par une *hypertrophie papillaire*. La tumeur qui a été enlevée par M. Vidal a environ 1 1/2 centimètre de longueur. Elle s'était développée à l'extrémité de la luette, mais non tout à fait à l'extrémité libre, car elle était insérée principalement sur le bord gauche. C'était chez un homme de trente-huit ans, qui depuis dix-huit mois se plaignait d'ardeur et de sécheresse à la gorge, avec besoin fréquent de faire un mouvement de déglutition, provoqué par un chatouillement désagréable. Il n'a jamais présenté cette petite toux sèche et quinteuse que l'on remarquait chez la malade de M. Verneuil. Tous les accidents ont disparu depuis l'ablation de la tumeur.

---

M. *Coulon* présente :

17. *a*. Une *fracture de jambe au tiers supérieur, avec soudure des deux os.*

R... (Louis), âgé de quarante-trois ans, entré le 15 mars 1858 à l'hôpital Lariboisière, eut, il y a dix ans, la jambe droite fracturée au tiers supérieur par un coup de pied de cheval. Il guérit, mais avec un raccourcissement de 3 à 4 centimètres. Il est actuellement atteint de phthisie aiguë, à laquelle il succombe le 2 avril 1858.

Sur la jambe qui a été autrefois le siége d'une fracture, il y a soudure du tibia au péroné au tiers supérieur. Le fragment supérieur du tibia et le fragment supérieur du péroné sont portés en dehors, mais il n'y a pas seulement déplacement dans le sens transversal, il y a encore chevauchement. Le fragment inférieur du tibia est porté en haut et en dedans, et le fragment supérieur du même os est porté en bas et en dehors. Le fragment supérieur du tibia s'est interposé entre les deux fragments inférieurs, tandis que le fragment inférieur du péroné s'est interposé entre les deux fragments supérieurs ; de cette disposition il résulte qu'au tiers supérieur de la jambe le fragment inférieur du tibia fait une saillie

considérable en dedans, et que le fragment supérieur du péroné fait une saillie à peu près semblable en dehors.

---

**18.** *b.* Une *tumeur colloïde du sein.*

P... (Delphine), âgée de quarante-cinq ans, couturière, entrée à l'hôpital Lariboisière le 8 mai 1858, est d'un tempérament lymphatique, mais d'une assez bonne constitution; elle a toujours eu beaucoup d'embonpoint, et n'a jamais fait de maladie grave. Menstruée pour la première fois à l'âge de quatorze ans, elle a toujours été bien réglée jusqu'à l'âge de quarante-quatre ans; elle n'a jamais eu d'enfants. Personne dans sa famille n'a eu de tumeur.

Il y a environ cinq ans cette femme a reçu sur le sein gauche un coup de coude; il est survenu une ecchymose qui a disparu en trois semaines Peu de temps après cet accident, la malade s'est aperçue qu'elle avait au sein gauche une petite tumeur qui ne tarda pas à augmenter de volume, et à devenir le siége de douleurs lancinantes.

La malade, redoutant au dernier point une opération sanglante, se fit traiter, il y a deux ans, par M. Landolfi. Ce dernier fit cinq à six applications de caustique à une quinzaine de jours d'intervalle. Après trois mois de ce traitement, les couches superficielles de la tumeur étaient seules détruites; cependant le médecin chercha à persuader à la malade qu'elle n'avait plus de tumeur.

*État actuel.* — A la partie externe du sein gauche existe une tumeur plus grosse que le poing; la peau qui la recouvre est remplacée par un tissu cicatriciel, résultat des applications de caustique qui ont été faites autrefois; à la partie supérieure et externe, on voit une ulcération large comme une pièce de 2 francs. Cette tumeur est très adhérente à la peau, et mobile sur les parties profondes; sa consistance est assez grande. Il n'y a point dans l'aisselle de ganglions lymphatiques engorgés.

Le 10 mai, M. Chassaignac pratique l'ablation.

*Anatomie pathologique.* — La tumeur présente toutes les apparences d'une tumeur fibro-colloïde; elle est enkystée; à la face interne du kyste se trouve un tissu blanc grisâtre d'une assez

grande densité, qui forme en quelque sorte une couche corticale; à l'intérieur de la tumeur on voit des aréoles renfermant cette espèce de gelée demi-transparente que les auteurs désignent sous le nom de matière colloïde. La tumeur a été examinée au microscope par M. Broca; voici le résultat de cette analyse :

« Au sein d'une substance gélatineuse amorphe et transparente se trouvent çà et là des amas de cellules à noyaux et de » noyaux libres, que je considère, pour ma part, dit M. Broca, » comme de nature cancéreuse. Je trouve dans cette tumeur » un exemple de cancer colloïde, qui est de tous les cancers le » moins riche en cellules et le plus inoffensif. Plusieurs micrographes, entre autres M. Robin, si je ne me trompe, ne partagent pas cette opinion. La disposition des éléments globulaires » en groupes assez réguliers, disposés dans la gangue gélatiniforme » comme les îles d'un archipel, a fait considérer ces groupes » comme de grandes cellules pleines de cellules plus petites ou de » noyaux libres; on les a désignés sous le nom de corps colloïdaux, » parce que cette apparence n'existe que dans les tumeurs colloïdes. Mais n'ayant jamais vu de membranes propres autour de » ces masses globulaires, je n'admets pas que les corps dits colloïdaux soient des éléments anatomiques. La nature de la gangue » gélatineuse s'opposant à l'infiltration uniforme et générale des » éléments globuleux, ceux-ci se creusent des cavités où ils s'accumulent, et ces cavités sont régulières, à cause de la viscosité et » de l'élasticité du milieu gélatiniforme qui les entoure.

» On peut discuter sur l'interprétation de ces faits; mais ce que » je puis dire avec certitude, ajoute M. Broca, c'est que cette tumeur est de la nature de celles qui ont reçu, avant le microscope, le nom de cancers colloïdes. »

Pendant huit jours la malade s'est sentie assez bien; il n'est survenu aucun accident.

Le 19 mai, frisson violent, fièvre intense, état adynamique très prononcé.

Le 20 mai, la malade succombe n'ayant eu qu'un seul frisson la veille.

A l'*autopsie*, on trouve tous les viscères parfaitement sains. Les poumons, le foie, le cerveau ne renferment ni tumeur hétéromorphe, ni abcès métastatique; la rate seule est altérée, elle est

beaucoup plus molle qu'à l'état normal, elle est comme en bouillie.

Suivant toute probabilité, la malade a succombé rapidement à une infection purulente ; on n'a pas trouvé, il est vrai, d'abcès métastatique dans les viscères, mais tout le monde sait que l'abcès métastatique est le dernier terme de l'infection purulente, et ne se rencontre que chez les malades qui ont succombé plusieurs jours après le début de cette terrible affection.

---

**10. M.** *Siredey* présente un *kyste hydatique du foie* (1).

M... (André), âgé de quarante-deux ans, tailleur, est entré à Lariboisière, service de M. Moissenet, le 14 avril 1858. Mort le 13 mai 1858. Il y a trois ans, apparition à la base droite de la poitrine d'une grosseur qui augmente insensiblement et qui, par son volume considérable, force le malade à s'aliter. Elle a 23 centimètres dans le plus grand diamètre vertical. La matité commence à 5 centimètres au-dessous du mamelon droit, et descend jusqu'à 5 centimètres de l'épine iliaque antérieure et supérieure. La matité se continue jusque dans l'hypochondre gauche où elle mesure de 10 à 12 centimètres. La tumeur présente une fluctuation manifeste, et quelques personnes ont cru y trouver du frémissement hydatique. Le malade réclame la ponction qui lui est pratiquée le 12 à dix heures du matin, au point le plus culminant, avec un trocart explorateur. Il sort un liquide très limpide, alcalin, non coagulable par l'acide azotique et par la chaleur. On n'en évacue que 350 grammes et l'on retire la canule. Le soir se manifeste une péritonite suraiguë et le malade meurt le 13 à trois heures du matin.

*Autopsie.* — Fausses membranes gélatiniformes remplissant le petit bassin. Un peu d'injection, de rougeur et quelques plaques fibrineuses réunissant les anses intestinales. Plaques fibrineuses récentes sur la convexité droite du foie.

Pas de trace de la ponction. Énorme volume du foie qui est détruit et converti en une sorte de coque blanche fibro-cartila-

(1) Cette observation devant être présentée par M. Moissenet à la Société médicale des hôpitaux qui la publiera dans ses *Bulletins*, nous n'en donnons ici qu'un résumé très succinct.

gineuse. Dans ce kyste gélatiniforme qui, vidé, mesure de haut en bas 0m,28, et transversalement 0m,25, on trouve une hydatide mère unique renfermant 3 à 4 litres de liquide au milieu duquel nagent des acéphalocystes.

Rien d'anormal dans les autres organes.

---

M. *Simon* (*Edmond*) présente :

20. *a. Un abcès anté-utérin.*

Du volume d'une petite orange, aplati d'avant en arrière, cet abcès se trouve compris entre la vessie et l'utérus. Il envoie de plus dans l'épaisseur du ligament large du côté gauche un prolongement conique à base large, de 2 centimètres à 2 1/2 centimètres de profondeur.

Ses limites sont : en avant le bas-fond de la vessie, du point où le péritoine se réfléchit de la vessie sur l'utérus, jusqu'à près de 1 centimètre au-devant de l'ouverture des uretères sur la surface interne de la vessie ; en arrière, toute la hauteur du col et le quart inférieur du corps de l'utérus ; les trois quarts supérieurs de l'utérus, tapissés par le péritoine, débordent la limite supérieure de l'abcès de 4 centimètres. Celle-ci est formée par le péritoine qui se réfléchit de la vessie sur l'utérus un peu au dessous du niveau où il se réfléchit de la vessie sur les ligaments ronds ; en bas, la partie la plus reculée de la paroi antérieure du vagin vient limiter l'abcès dans une étendue de 2 centimètres d'avant en arrière, et de 3 centimètres et demi transversalement ; sur les parties latérales, l'abcès se perd dans l'épaisseur des ligaments larges : à droite, à peine à un demi-centimètre du bord correspondant de l'utérus, à gauche, au contraire, à plus de 2 centimètres et demi de l'utérus. Aussi ce ligament est-il beaucoup plus épais et d'une consistance plus ferme que celui du côté droit.

Cet abcès s'est ouvert dans le péritoine par sa partie supérieure, en enlevant la pièce anatomique, trente-six heures après la mort. Il était rempli par un pus phlegmoneux très bien lié. Il n'y avait au voisinage aucune trace de péritonite récente ; tout au plus trouvait-on au-dessus de l'abcès deux brides fibreuses qui unissaient le corps de l'utérus à la vessie, brides parfaitement orga-

nisées qui dataient probablement d'une extension déjà ancienne du phlegmon anté-utérin au péritoine circonvoisin.

L'intérieur de l'abcès est tapissé en avant par une sorte de membrane pultacée très mince qui recouvre immédiatement les fibres musculaires très apparentes de la vessie ; en arrière une membrane fibreuse mince supporte la substance pultacée et la sépare des fibres de l'utérus au moins au niveau du corps et de la partie supérieure du col. Enfin, une dissection attentive m'a permis d'isoler supérieurement le péritoine d'une membrane très peu résistante, quoique de 1 millimètre d'épaisseur au voisinage du ligament large du côté droit.

Cet abcès menaçait de s'ouvrir en deux points : 1° là où s'est produite la rupture par l'enlèvement de la pièce, c'est-à-dire supérieurement, près du ligament large gauche ; 2° au-dessous de l'ovaire gauche, dans le cul-de-sac recto-utérin.

De ces derniers caractères, je crois pouvoir conclure que si l'abcès avait été reconnu sur le vivant, il aurait fallu donner issue au pus, par le vagin, le plus promptement possible, car celui-ci n'avait aucune tendance à se faire jour dans une des cavités voisines capables de le transmettre au dehors, telles que la vessie, le vagin, l'utérus ; que loin de là, il était très près, en deux points différents, de la cavité du péritoine, et si la malade eût vécu plus longtemps, une chute, une secousse, aurait pu produire la rupture de la poche et donner lieu à une péritonite rapidement mortelle.

Enfin, je crois pouvoir affirmer que l'abcès est bien situé au-dessous du cul-de-sac péritonéal vésico-utérin, en m'appuyant sur les considérations suivantes, tirées :

1° Des limites mêmes de l'abcès. En avant, il s'avance jusqu'à près de $0^m,01$ au-devant de l'ouverture des uretères sur la muqueuse vésicale. En arrière, il n'a de rapports qu'avec le col et le quart inférieur du corps de l'utérus, parties qui précisément sont soudées au bas-fond de la vessie, au-dessous de la réflexion normale du péritoine. En bas, il répond directement à la paroi vaginale antérieure, dans une étendue assez grande. Enfin, latéralement, il pénètre dans l'épaisseur des ligaments, et il menace même de s'ouvrir au-dessous de l'ovaire gauche.

2° Du point même où se réfléchit le péritoine de la vessie sur

l'utérus, point qui se trouve un peu au-dessous de celui où le péritoine se réfléchit de la vessie sur le ligament rond.

Voici maintenant quelques renseignements que j'ai pu obtenir sur la jeune fille qui portait cet abcès, et dont le cadavre m'était par hasard tombé entre les mains.

L... (Marie), âgée de vingt-sept ans, domestique, d'une constitution débilitée, avouant une mauvaise hygiène, ayant eu il y a un an une fièvre typhoïde qui fut traitée à la Pitié, a vu ses règles se supprimer subitement à la suite de l'immersion des mains dans l'eau froide, au mois de décembre 1857. A partir de ce moment, elle a souffert de céphalalgie, de douleurs dans les membres et particulièrement à la partie externe des cuisses, son appétit diminua, ses selles devinrent rares.

Elle est entrée à l'Hôtel Dieu, accusant les symptômes précédemment signalés. On l'a soumise à un régime tonique, et on lui a fait appliquer un vésicatoire sur l'aine gauche où elle accusait surtout de la douleur. Vers le milieu de février, elle est prise de variole qui, le 23 avril 1858, avait accompli entièrement toutes ses périodes. Malgré cela la fièvre persista, elle redoubla même le soir. Dans les premiers jours de mai l'état de la malade empira; les dents, la langue devinrent fuligineuses, la soif vive, l'appétit se perdit complétement. A ces symptômes vint bientôt s'ajouter une diarrhée colliquative. La malade jaunit, s'émacia, et enfin succomba le 7 ou 8 mai, après avoir accusé de la douleur dans les jointures. Est-ce de fièvre hectique? est-ce d'infection purulente qu'est morte la malade? Les résultats de l'autopsie, qui avait été faite au point de vue des lésions que pourrait présenter le tube digestif, ne peuvent élucider la question.

M. *Gallard :* Il importe surtout de bien établir sur cette pièce si, comme vient de le dire M. Simon, l'abcès est bien réellement situé en dehors du péritoine, ou si, au contraire, nous n'aurions pas affaire à une péritonite circonscrite enkystée, comme cela s'est rencontré dans deux cas rapportés par MM. Bernutz et Goupil. Les autopsies de phlegmons péri-utérins sont, comme on le sait, fort rares; pour mon compte, je n'ai pu en citer aucune dans ma thèse. Il est donc utile d'étudier avec la plus grande attention le fait qui nous est présenté, afin de savoir si la maladie a bien

réellement son siége dans le tissu cellulaire péri-utérin en dehors du péritoine, comme on le croit généralement, et comme je l'ai avancé sans preuves anatomiques, il est vrai. Le cas actuel me semble ne devoir laisser aucun doute : je trouve au-dessus de l'abcès une membrane qui se continue trop directement avec le péritoine de la vessie et avec celui de l'utérus, pour ne pas être ce péritoine lui-même, d'autant plus que je ne vois là ni adhérences ni fausses membranes, comme il ne manquerait pas de s'en rencontrer s'il y avait eu une péritonite circonscrite. Enfin, l'induration que l'on remarque dans l'épaisseur du ligament large gauche, en continuité avec les parois de l'abcès, prouve que le tissu cellulaire péri utérin est bien réellement enflammé.

M. *Vidal* constate qu'en effet l'abcès est bien évidemment antéutérin et extra-péritonéal ; et à cet égard la pièce paraît suffisamment démonstrative pour tous les membres présents.

---

**21**. *b*. Un *anévrysme de la crosse de l'aorte* qui, ayant amené, par compression de la trachée, une asphyxie menaçant d'être rapidement mortelle, a encore précipité la mort *en s'ouvrant dans la trachée*.

Cet anévrysme est du volume d'un très gros œuf de poule ; il a de 8 à 9 centimètres de longueur sur 5 à 6 de diamètre ; oblong, bosselé, il s'est surtout développé aux dépens de la première courbure et de la portion horizontale de la crosse de l'aorte. Il paraît constitué par une dilatation et un allongement de cette partie plutôt que par l'addition d'une poche à la crosse de l'aorte. En effet, il n'y a qu'un point où l'on ne retrouve pas la tunique moyenne de l'artère : c'est au niveau de la perte de substance que présente une bosselure ou diverticulum du volume d'une petite noix, qui est venu se souder à la face antérieure de la trachée. Dans tous les autres points on trouve une membrane jaune de peu d'épaisseur, laquelle varie entre un quart de millimètre et l'épaisseur d'une feuille de papier ; cette membrane est incluse entre deux tuniques : l'une externe, dense, fibreuse, épaisse de 5 à 6 millimètres, de 8 même dans quelques points, tandis que dans d'autres, au niveau des bosselures particulièrement, elle se réduit à un demi-millimètre ;

intimement unie à la tunique moyenne, elle se laisse facilement isoler des organes voisins autres que la trachée. L'autre tunique, également dense, mais sans aspect fibreux ni feutré, paraît, au contraire, constituée par un tissu homogène capable de se diviser en lamelles par de simples tractions, et même de se réduire par la pression en granulations amorphes dans quelques points. Son épaisseur varie d'un quart de millimètre à 3 millimètres. Très intimement unie aussi par sa face externe à la tunique moyenne, elle offre à sa face interne de nombreuses bosselures. Son aspect lisse, comme vernissé, ne diffère pas de celui de la surface interne de l'aorte, à l'exception toutefois de la partie qui répond au diverticulum soudé à la trachée. Là on trouve une surface rugueuse, très irrégulière, d'une teinte noire violacée, interrompant brusquement l'aspect luisant des parties voisines. Cela tient à ce qu'à ce niveau les concrétions fibrineuses paraissent de formation récente, ce sont particulièrement elles qui se réduisent en granulations amorphes par la pression. On les détache en masse avec facilité, et alors on voit une perte de substance des parois du sac bouchée incomplétement par la surface antérieure de la trachée. Celle-ci a contracté avec le sac des adhérences intimes, dans l'étendue de 3 à 5 millimètres, sur tout le pourtour de cette perte de substance, qui mesure 15 millimètres de hauteur sur 6 de largeur. La trachée offre elle-même trois perforations ovalaires : deux sont superposées immédiatement au-dessus de sa bifurcation, la troisième se trouve à l'origine de la bronche gauche. La plus élevée a 3 millimètres de largeur sur 2 de hauteur, les deux autres 1 millimètre de hauteur sur 2 de largeur. Examinées par la surface interne de la trachée, elles paraissent comme taillées à l'emporte-pièce, tandis que du côté du sac elles semblent former le sommet d'érosions plus larges. Ces perforations répondent chacune à un anneau cartilagineux aux dépens duquel elles sont formées. La concrétion fibrineuse qui les couvrait obturait complétement les deux plus élevées, mais laissait le troisième communiquer obliquement avec la cavité de l'anévrysme. C'est par là que s'est fait jour la dernière hémorrhagie, qui a laissé comme trace un filet de sang franchement coagulé, et une teinte d'un rouge noirâtre.

Cet anévrysme offre une autre particularité très intéressante : c'est l'oblitération complète des artères carotide primitive et sous-

clavière gauche à leur insertion sur le sac. Cette oblitération est particulièrement produite par la tunique interne du sac, qui passe directement au-dessous d'elles en se déprimant un peu à leur niveau, disposition qu'une coupe passant par l'axe de ces artères, et divisant leur embouchure en deux parties, permet facilement de constater. Cette coupe permet de plus de constater que la tunique moyenne du sac se continue sans interruption avec celle des artères, que la lumière des artères, à leur insertion sur le sac, est très rétrécie. Ainsi, à ce niveau, c'est à peine si la communication des artères avec le sac continuant à exister, on aurait pu faire passer un gros stylet dans la carotide primitive, et une grosse plume de corbeau dans la sous-clavière. Immédiatement au-dessus de leur implantation sur le sac ces artères se dilatent. On trouve l'espèce de cône que produit cette dilatation rempli par un petit disque de substance fibrineuse plus friable que la tunique interne du sac, dont elle se distingue nettement par sa teinte grisâtre pâle.

J'ajouterai que le cœur était petit, qu'en deçà de l'anévrysme l'aorte dilatée offrait de nombreuses plaques jaunâtres, qu'au delà ce vaisseau rétréci admettait à peine le petit doigt, mais contenait peu de plaques athéromateuses ; enfin que tout l'arbre aérien, jusqu'aux dernières ramifications, était rempli de caillots noirs qui maintenaient le poumon emphysémateux.

Cette pièce a été prise sur une jeune femme de trente-deux à trente-trois ans ; elle venait de subir la trachéotomie quand l'hémorrhagie fatale s'est produite. Cette opération avait été pratiquée tout à fait *in extremis*, aussitôt après l'admission de la malade, en l'absence de toute espèce de renseignements qui aient pu permettre de préciser le diagnostic. La mort par asphyxie était imminente, le pouls était misérable et incalculable. Dans l'ignorance où j'étais de la nature de l'affection, j'ai pratiqué l'opération comme ne pouvant être nuisible par elle-même, si elle ne pouvait être avantageuse. Le seul signe que j'ai pu noter était la facilité et la rapidité de l'inspiration, et, au contraire, la lenteur comparative de l'expiration, qui se faisait en six ou huit secondes. Était-ce que par le fait de la dilatation de la poitrine dans l'inspiration la trachée se dilatait elle-même facilement, tandis que dans l'expiration le retrait des parois thoraciques serrait la poche anévrysmale sur l'extrémité inférieure de la trachée, qui s'oblitérait d'autant plus

facilement que ses deux derniers anneaux étaient divisés ?

M *Bonfils* fait remarquer que, par un examen plus attentif, et dans des circonstances moins pressantes, on eût pu éclaircir davantage le diagnostic, et par suite être conduit à s'abstenir de la trachéotomie, qui, dans ce cas, ne pouvait en aucune façon avoir de résultat avantageux, ni même procurer un soulagement momentané, puisque l'obstacle qui comprimait la trachée se trouvait situé bien au-dessous du point sur lequel on pouvait pratiquer une ouverture à ce conduit.

---

## MÉMOIRE SUR UN CAS DE DIVISION CONGÉNITALE DU TUBE DIGESTIF; par M. le docteur A. CHARRIER.

Un enfant du sexe féminin est né dans le service de M. le professeur P. Dubois, à la Clinique, le 7 février 1858. Le travail n'avait été ni trop long, ni trop court : douze heures environ. La mère était primipare. Le poids de l'enfant était de 3250 grammes. Une heure après sa naissance, la petite malade vomit un liquide verdâtre, sirupeux, qui colorait très fortement le linge en vert. A quatre heures et demie du soir, à la visite, elle en vomit devant nous sans effort, comme par simple régurgitation, une quantité notable. Ce liquide épais n'était autre que du *méconium*.

L'idée d'un vice de conformation dans le tube digestif nous vint à l'esprit. Je fis donc une exploration minutieuse dont voici le résultat. L'enfant semblait très vigoureux, criait bien; il était frais, rosé, et ne paraissait pas souffrir. L'anus paraissait bien conformé. Le ventre était un peu distendu au-dessus de l'ombilic, et dans le côté droit de l'abdomen la percussion donnait un son *hydro-aérique*. Le son cessait d'être perçu à deux travers de doigt au-dessus de l'ombilic, et était remplacé par une matité absolue dans les deux fosses iliaques et dans toute la zone sous-ombilicale. L'anus rayonné laisse pénétrer une sonde de femme jusqu'à 4 centimètres de hauteur sans rencontrer d'obstacles. Un petit lavement savonneux est donné, mais il est aussitôt rejeté avec violence, entraînant avec lui des cylindres muqueux compactes, qui s'écrasent sous le doigt et qui ne sont que du mucus concrété dans le gros intestin. Ces concrétions muqueuses sont semblables

à des crachats de bronchite dans la convalescence ; elles ne sont pas teintes de *méconium*. Après cette évacuation, une algalie flexible fut introduite très facilement, et put pénétrer jusqu'à 12 centimètres de profondeur. On sentait très bien qu'on aurait pu la faire pénétrer encore plus avant, mais une perforation était à craindre.

L'obstacle au cours des matières fécales siégeait donc très haut dans le gros intestin, peut-être même à la valvule iléo-cæcale. Mais ce n'était qu'une simple hypothèse : où était le véritable siége de la lésion? quelle était cette lésion? en quoi consistait-elle? Était-ce une simple valvule, ou bien une atrésie avec ou sans nodosité? Y avait-il absence d'une partie du tube digestif?... Nous croyons que la lésion réelle est impossible à diagnostiquer pendant la vie.

L'enfant fut mis dans un bain. Le 8 *février*, on lui donna un léger purgatif, qui fut immédiatement vomi et qui fit expulser par les voies supérieures une grande quantité de méconium. Après ce vomissement, le son un peu plus clair, *hydro-aérique*, descendit plus bas, à la percussion, dans la partie latérale droite de l'abdomen. Matité complète à gauche et au-dessous de l'ombilic. L'enfant vomit tout ce qu'on lui donne, eau sucrée, lait; ses yeux deviennent caves; une teinte subictérique apparaît à la peau. Il succombe le 9, le ventre n'étant ballonné, météorisé qu'au-dessus de l'ombilic, et n'étant pas douloureux à la pression.

*Autopsie*, vingt quatre heures après la mort. L'abdomen ouvert n'offre aucune trace de péritonite ; l'estomac, le duodénum sont à leur place, de volume ordinaire; mais à partir du jéjunum, l'intestin grêle augmente de diamètre au point d'acquérir dans la fosse iliaque droite le volume d'un intestin grêle d'adulte Injection des tuniques de l'intestin grêle dilaté ; congestion plutôt hypostatique qu'inflammatoire. L'intestin grêle se termine subitement en ampoule, et est séparé du gros intestin par un espace d'un travers de doigt; il est relié à l'appendice iléo-cæcal par un tissu celluleux mince et transparent, qui n'est autre chose qu'un mésentère. La dilatation est produite par du liquide fortement teint de méconium. J'introduisis alors une algalie flexible dans le rectum, qui était peu développé, uniquement par l'absence de matières qui pussent le distendre; puis, en disséquant, je découvris l'S iliaque

du côlon, le côlon descendant, le côlon transverse et le côlon ascendant, puis le cæcum, l'appendice iléo-cæcal parfaitement à leur place, et un *diverticulum* long de 6 centimètres, qui avait l'air d'être la fin de l'intestin grêle, et qui, en s'effilant comme un verre à lampe, se terminait en cul-de-sac, lequel cul-de-sac était suspendu par une bride celluleuse très mince à la vésicule du fiel : ce diverticulum était en effet la fin de l'intestin grêle ; on y voyait parfaitement les *valvules conniventes*.

Il y avait donc une solution complète de l'intestin grêle. Deux ampoules terminaient les deux bouts dissociés, disjoints du tube digestif : l'une appartenant au bout supérieur, descendant dans la fosse iliaque droite ; l'autre appartenant au bout inférieur, et se terminant à 2 centimètres de la cholécyste, à laquelle elle était appendue par un tractus celluleux. Tous les autres organes sont parfaitement sains, très bien conformés, à leur place. La poitrine, examinée, n'a laissé voir aucune anomalie ; il en a été de même du cerveau. C'est, au reste, ce qui arrive toujours, si l'on doit s'en rapporter aux observations publiées. Le système musculaire était très bien développé, et il n'existait aucune lésion du squelette ; en un mot, pas d'autre anomalie que celle du tube digestif.

Plus de deux cents cas de lésions intestinales ont été publiés par différents auteurs : arrêts de développement, cloisonnements, déviations tératologiques ; mais les lésions ayant leur siége sur l'intestin grêle sont très rares. M. *Leudet* parle bien, dans les *Bulletins de la Société anatomique* (1852, p. 106, 107 ; 1853, p. 120), d'un diverticulum qui siégeait à un mètre de l'appendice iléo-cæcal ; mais c'était chez un adulte, et l'intestin n'était pas interrompu. M. Verneuil, dans un cas, a vu un diverticulum s'attacher à l'ombilic et présenter encore un trajet vasculaire omphalo-mésentérique démontré par l'injection.

Ces diverticulums ont donné lieu quelquefois à des fistules stercorales ombilicales. (Leudet, Cruveilhier, Broca, Dufour, Deray, *Moniteur des hôpitaux*, p. 654, 1853 ; *Bulletins de la Soc. anat.*, 1851, p. 368 ; 1852, p. 252.) Meckel place sur l'intestin grêle l'insertion ombilicale, et les faits que nous venons de citer viendraient à l'appui de son opinion. Dans une thèse très bien faite, qui a été soutenue devant la Faculté de Paris, en 1856, par M. Lobligeois (*De l'oblitération congénitale des intestins*), l'auteur,

dans le chapitre consacré à l'anatomie pathologique, divise les oblitérations intestinales en cinq chapitres :

1° Cloisonnements valvulaires membraneux;
2° Déviations tératologiques;
3° Rétrécissements;
4° Nœuds, atrésies, absences;
5° Invaginations.

Ici nous n'avons à nous occuper que de la deuxième classe : les *déviations tératologiques*, et de la quatrième : les *nœuds*, les *atrésies*, les *absences*. Mais dans les *déviations tératologiques*, il n'est parlé que des déviations du rectum, qui s'ouvre, soit dans l'urèthre, soit dans la vessie, soit à la vulve, soit sur le scrotum. Ces déviations sont très intéressantes à étudier, mais nous n'y trouvons aucune déviation de l'intestin grêle, et nulle part il ne se termine à la cholécyste.

Mentionnons ici comme mémoire les cas d'atrésie de l'intestin grêle; les exemples en sont très peu nombreux, surtout si on les compare à la quantité de ceux dans lesquels l'intestin rectum est le siége de la lésion. — « L'intestin grêle, dit M. Lobligeois, peut » présenter une interruption terminale complète avec absence du » gros intestin et de toute monstruosité apparente. » Dans un cas de ce genre, l'*iléon* remplaçait le *côlon* et venait se terminer en cul-de-sac au-dessous du foie (Serand, *Thèse*. Montpellier, 1814. — Bouisson, *Thèse pour la chaire de méd. opér*. Paris, 1851). D'autres fois, dit l'auteur, il se termine en cul-de-sac et flotte librement à l'extrémité de son mésentère, quoiqu'il existe un cæcum et un gros intestin (Lobligeois, *Thèse inaug*. Paris, 1856, p. 29). Il existe aussi quelques interruptions intermédiaires de l'intestin grêle par simple atrésie de ses parois (Voillemier, *Gaz. des hôpit.*, 5 sept, 1846). — Billard (*Maladies de l'enf.*, p. 347) cite une observation de M. Schefer, dans laquelle la troisième portion du duodénum se termine en cul-de-sac à 9 pouces de l'estomac. M. Depaul cite aussi plusieurs cas qu'il a observés à la Clinique. Dans l'un, il y a atrésie du *gros intestin* consécutive à l'occlusion *iléo-cæcale;* dans l'autre, il y a une atrésie au-dessous du *cæcum*, mais pas interruption complète, et une bride vient se fixer à l'ombilic. (*Gaz. des hôpit.*, avril 1855.) Par cette énumération, nous voyons qu'il n'existe pas un fait semblable au nôtre; nulle part

nous n'avons pu trouver cette interruption complète de l'intestin grêle avec un diverticulum, qui n'est autre que la fin de cet intestin, et surtout la déviation du bout inférieur qui va rejoindre la vésicule du fiel par un simple tractus celluleux. Des terminaisons en ampoule de l'intestin grêle ont été observées, mais alors il y avait une absence du gros intestin et une imperforation anale.

Nous nous croyons donc en droit de conclure, c'est là en effet où nous ont conduit toutes nos recherches bibliographiques, que le fait que nous avons présenté à la Société est un fait unique dans la science. On a bien vu, en effet, de ces terminaisons en ampoule avec un ou deux diverticulums, mais la disjonction intestinale siégeait au rectum et non dans l'intestin grêle.

Maintenant se pose devant nous la question thérapeutique : pouvait-on remédier à cette anomalie? En admettant même qu'elle eût pu être diagnostiquée sur le vivant, ce qui me paraît bien difficile, dans le cas même de diagnostic positif, où aurait-on établi l'anus artificiel? Comment? Cet enfant était voué à une mort certaine, je dis certaine, peut-être ai-je tort, car je vois dans la *Revue médicale* (déc. 1823) l'histoire d'un homme qui vivait encore, qui était âgé de soixante et dix ans, et dont l'anus et l'urèthre étaient imperforés ; il expulsait ses excréments par des vomissements (Burns, *Traité des accouchements*, p. 412). Je crois que cet exemple est unique dans la science.

Un symptôme, au reste, nous a tout à fait éloigné de toute opération : le vomissement méconial une heure après la naissance, et l'introduction, à une grande profondeur dans le rectum, d'une sonde qui n'a été nullement teinte de méconium. L'obstacle était donc très élevé. M. Depaul dit qu'il faut tenir grand compte de l'époque du vomissement, car plus l'enfant vomit tôt et plus l'obstacle est situé haut dans le tube digestif. Le fait que nous venons de rapporter serait confirmatif de cette opinion. M. Lobligeois, dans sa thèse, dit que la palpation du ventre est très douloureuse. Dans l'observation présente, la douleur a manqué complétement; l'enfant, au reste, a trop peu vécu pour qu'il y ait eu péritonite. Nous devons aussi ajouter une réflexion qui explique la mort aussi rapide de cet enfant : c'est qu'il était à terme. Or, tout le monde sait que les enfants affectés de vices de conformation, quels qu'ils soient, naissent ordinairement avant terme, et que c'est

à cette naissance prématurée, et partant à la persistance de l'état fœtal, c'est-à-dire à une activité très restreinte de toutes les fonctions de la vie extra-utérine que ces avortons ont dû d'avoir vécu dix, quinze jours avec des vices de conformation, qui, chez des enfants à terme, auraient déterminé des accidents mortels dès le troisième jour.

L'étiologie se présente à nous avec toutes ses incertitudes, tous ses doutes. Comment expliquer ce vice de conformation, cette disjonction intestinale? Est-ce un arrêt de développement? Nous ne le croyons pas, car rien ne manque dans ce tube digestif, il n'y a qu'une interruption. Ou plutôt cette interruption ne serait-elle pas due à une nodosité intestinale qui, se resserrant de plus en plus, aurait agi par constriction sur l'intestin et l'aurait entièrement divisé? N'avons-nous pas de ces exemples-là dans ces amputations opérées sur les membres du fœtus par des circulaires du cordon. Cette hypothèse nous paraît la seule admissible, car dans le cas qui nous occupe, tout le tube digestif était très bien conformé, toutes les parties existaient intactes; seulement dans sa portion inférieure l'intestin grêle était divisé et subissait une déviation très remarquable. Ce qui viendrait à l'appui de cette manière de voir, c'est l'effilement de la partie inférieure, tandis que la partie supérieure est dilatée par la présence du méconium. Cependant, pour tout dire, une chose nous embarrasse, pourquoi le bout intestinal inférieur est-il appendu à la cholécyste?

De cette observation et des détails qui l'accompagnent, nous tirons les conclusions suivantes :

1° Le fait qui nous occupe est unique dans la science quant à sa déviation tératologique et à son mode de terminaison;

2° Cette interruption intestinale semble être due à une nodosité, à une bride celluleuse qui, en se resserrant, a opéré la section du tube digestif;

3° Plus le vomissement est près de la naissance, plus le pronostic est grave, et plus le lieu de l'obstacle est élevé;

4° Plus l'enfant approche du terme de la grossesse, moins il a de chances de vivre;

5° Le vomissement méconial est d'une très haute importance;

6° Dans un cas pareil, une opération n'aurait jamais réussi, la lésion étant trop élevée pour être sûrement atteinte par l'opéra-

teur; mais eût-elle réussi, la nutrition eût été incomplète, et l'enfant aurait succombé.

---

*Rapport de M.* TRÉLAT *sur le travail précédent.*

M. Charrier a pensé que le fait dont il vous a rendus témoins était sans précédents dans la science; ses recherches, dit-il, ne lui ont permis de trouver rien de semblable. Chaque fois que l'intestin grêle était interrompu dans son calibre, il y avait ou une absence du gros intestin, ou une imperforation anale, et surtout jamais il n'a été question de déviation de l'intestin vers la vésicule du fiel. Examinons ces propositions. Est-il bien juste de dire que l'intestin grêle se continue avec la vésicule biliaire dans le cas qui nous occupe? Je ne le crois pas. Quel est, en effet, le caractère de ces déviations tératologiques? Qu'observe-t-on quand le tube digestif s'ouvre dans la vessie, dans le vagin, voire dans l'utérus? On voit ce tube digestif conserver ses caractères anatomiques jusqu'à l'organe dans lequel il s'ouvre. Il y a, non pas fusion, mais continuité de tissus et continuité de cavités; c'est le tube digestif qui s'abouche dans le tube vaginal, dans la cavité utérine, dans la poche vésicale. Or, ici trouvons-nous de pareils caractères? Nullement. C'est une *bride celluleuse très mince*, c'est un *simple tractus celluleux* qui relie le bout inférieur de l'intestin grêle à la vésicule du fiel. Ce tractus celluleux n'offre aucun vestige de canal, il ne présente pas de fibres musculaires, pas de traces de muqueuse; ce n'est pas l'intestin. On ne peut donc pas dire que l'intestin se termine à la vésicule biliaire. Je vous proposerai un peu plus loin une explication pour cette bride celluleuse.

Et, maintenant, existe-t-il dans la science d'autres cas d'interruption de l'intestin grêle analogue à celui dont il est ici question? Il en existe qui sont mentionnés dans nos *Bulletins* pour 1856 (page 102). Ces cas sont dus à M. Depaul. Dans l'un, le cæcum était relié à l'intestin grêle se terminant en cul-de-sac, par un cordon fibreux de 4 à 5 centimètres; dans l'autre, l'oblitération siégeait au point de jonction du jéjunum avec l'iléon; les deux enfants étaient en apparence bien conformés, ils avaient un cæcum, un gros intestin et un anus normalement disposés. Il existe assuré-

ment quelque différence entre ces derniers faits et celui de M. Charrier; cependant on doit convenir qu'il y a entre eux de grandes analogies. Le fait capital, interruption complète du calibre de l'intestin grêle, avec une bonne conformation du reste de l'intestin, se retrouve dans tous les trois. Toutefois, il est bon de ne pas forcer les analogies, et de n'assimiler que le premier fait de M. Depaul à celui de M. Charrier. J'insiste d'autant plus sur ce rapprochement, qui me semble légitime, que M. Depaul, en 1856, comme aujourd'hui M. Charrier, proclamait l'excessive rareté de ces anomalies, et affirmait n'avoir connaissance d'aucun cas analogue; j'y insiste encore, parce que le présentateur a rappelé dans son travail des publications de M. Depaul dans la *Gazette des hôpitaux*, et que croyant, sans doute, voir les mêmes faits reproduits dans nos *Bulletins*, il a négligé de les consulter directement; c'est ce qui a causé l'omission que je vous signale.

J'ai fait, dans le livre de M. Is. Geoffroy Saint-Hilaire, de vaines recherches sur ces oblitérations de l'intestin grêle; je n'ai trouvé aucune observation précise. L'auteur dit qu'on a vu des oblitérations dans tous les points de l'intestin, mais une assertion aussi générale n'a pas d'utilité pour la question déterminée que nous traitons.

M. Charrier a examiné, dans son travail, les causes, les signes et le traitement de ces oblitérations, permettez-moi de vous présenter quelques remarques critiques sur ces différents points.

Les questions étiologiques sont le plus souvent remplies d'obscurités, et cela est vrai surtout quand il faut remonter aux premières phases de la formation embryonnaire. Notre collègue s'est demandé si cette interruption intestinale devait être rapportée à un arrêt de développement ou à une constriction par une bride ou une nodosité de l'intestin. Il a adopté cette dernière opinion en s'appuyant sur la bonne conformation du reste de l'intestin, sur l'effilement du bout inférieur, enfin sur l'analogie qui existe entre ce mécanisme et celui des amputations des membres par des brides placentaires ou des enroulements du cordon.

Ces arguments nous paraissent discutables. S'il y a dans le résultat quelque similitude entre des amputations de membres et l'anomalie que nous avons observée, rien, absolument rien ne nous autorise à invoquer la même cause; c'est une induction qui

ne s'appuie sur aucune preuve. La bonne conformation du reste de l'intestin ne me semble rien démontrer. Ne voit-on pas des imperforations rectales ou anales n'entraîner aucune autre anomalie dans la disposition du tube digestif. Enfin l'effilement du bout inférieur lui paraît contraire à l'idée d'un étranglement par une bride, celle-ci ayant une action locale dont la trace reste parfaitement limitée.

Si, abandonnant cette idée d'étranglement par une bride, on se reporte à l'étude du développement embryonnaire, on ne tarde pas à être frappé de ce fait, qu'un point de l'intestin est plus particulièrement exposé que d'autres à des anomalies, et ce point est précisément celui qu'affecte l'interruption sur la pièce de M. Charrier. Ceci exige quelques développements.

L'intestin n'est primitivement, comme vous le savez, qu'une petite portion du feuillet muqueux du blastoderme. Bientôt ce feuillet muqueux se recourbe sur lui-même de chaque côté, en même temps qu'il dessine en avant et en arrière deux prolongements dans les capuchons céphalique et caudal. La communication d'abord très large qui existe entre la vésicule ombilicale et la gouttière intestinale se rétrécit rapidement, et il ne reste plus alors que cette voie étroite à laquelle Baer a donné le nom d'ombilic intestinal. Cet ombilic intestinal doit lui-même s'oblitérer et disparaître, mais parfois il persiste, au moins en partie, et constitue ces diverticules dont M. Charrier, dans son travail, a rappelé plusieurs exemples remarquables. Au lieu de cet arrêt ou mieux de cette insuffisance de développement, supposez que la coarctation croissante de l'ombilic intestinal ou pédicule omphalo-mésentérique s'étende un peu plus loin, jusque sur une des branches de l'anse intestinale primitive, et vous aurez une interruption complète du trajet de l'intestin. Cette extension anormale du rétrécissement est d'autant plus facile à comprendre, qu'au moment où s'effectue l'atrophie du pédicule omphalo-mésentérique, l'anse primitive de l'intestin passe à travers l'ombilic cutané et subit une légère constriction. Or, le point d'insertion du pédicule omphalo-mésentérique est situé sur l'intestin grêle, d'autant plus près du cæcum que l'âge est moins avancé. Ainsi que je viens de vous le dire, ce siége est bien le même que celui de la disjonction intestinale sur l'enfant que nous a montré notre collègue.

Une objection parfaitement fondée, en apparence, peut être adressée à la théorie que je vous expose. Pourquoi, en présence de causes si tranchées d'anomalies à la terminaison du petit intestin, ces anomalies elles-mêmes sont-elles si rares? Pourquoi observe-t-on beaucoup plus fréquemment des imperforations de l'anus ou du rectum?

La réponse à cette objection est toute faite par une loi générale du développement que M. Coste a parfaitement établie. *Les vices de conformation sont d'autant plus fréquents qu'ils atteignent des parties dont l'évolution est plus tardive.* Le bec-de-lièvre médian, celui de la lèvre inférieure, sont très rares, c'est que les deux bourgeons incisifs et les bourgeons maxillaires inférieurs sont complétement réunis longtemps avant ceux qui doivent constituer les parties latérales de la lèvre supérieure.

Les imperforations anales et rectales sont plus fréquentes que celles de l'intestin grêle, parce que la formation de l'anus et sa jonction avec le prolongement inférieur de l'intestin sont beaucoup plus tardives que le rétrécissement et l'atrophie du pédicule omphalo-mésentérique, très précoces, comme on le sait, chez l'embryon humain.

Quant à cette bride celluleuse qui unissait le bout inférieur de l'intestin à la vésicule du fiel, elle me paraît devoir être attribuée aux changements de rapports inévitables à la suite de la disjonction de l'intestin. En effet, à l'époque où s'opère la disparition du pédicule ombilical, le foie est déjà très développé et correspond en arrière et sur les côtés à la totalité de l'intestin. Quoi d'étonnant alors que le mésentère du bout inférieur ait contracté des adhérences avec la vésicule biliaire.

Messieurs, c'est une hypothèse que je cherche à substituer à celle de M. Charrier; mais tandis qu'il invoque une influence fortuite, un étranglement qui aurait pu siéger dans toute la longueur de l'intestin, je vous montre une corrélation incontestable entre le siége de la lésion et des modifications embryonnaires qui peuvent l'expliquer. J'ai désiré vous exposer cette manière de voir différente de celle du présentateur, pour appeler votre attention sur un point de science très insuffisamment exploré à cause de la pénurie des matériaux.

Je n'ai plus à vous présenter maintenant que quelques remarques d'une importance secondaire.

Déjà, il y a deux ans, M. Depaul vous faisait observer toute l'importance du vomissement méconial au bout d'un temps très court. Ce symptôme lui avait suffi pour reconnaître un obstacle très élevé au cours des matières intestinales. M. Charrier nous apporte aujourd'hui une nouvelle preuve de la valeur de ce signe, et il me semble qu'en groupant tous les symptômes de ces obstructions, on peut indiquer la voie du diagnostic.

Dès qu'un nouveau-né vomit du méconium et n'a pas de selles, on doit songer à une obstruction de l'intestin ; il faut alors en déterminer le siége. L'anus et le rectum seront tout d'abord explorés. Si des sécrétions muqueuses ont été expulsées par cet intestin, si on peut y introduire une sonde à la hauteur de 10, 12 ou 15 centimètres, si, comme l'a fait M. Depaul, on peut injecter par l'anus une quantité considérable de liquide, et qu'on puisse par la percussion suivre le cheminement de ce liquide, il faut se reporter tout de suite à l'idée d'un obstacle placé sur l'intestin grêle. D'autre part, si c'est bien du méconium qui a été vomi, si le vomissement est assez abondant, si une grande partie de l'abdomen donne à la percussion ce bruit hydro-aérique qui a été reconnu et signalé par M. Charrier, cela prouve que la partie perméable de l'intestin offre une très notable étendue, et qu'en conséquence il y a grande chance pour que l'obstacle soit situé dans le point sur lequel j'ai appelé votre attention, c'est-à-dire près de la valvule iléo-cæcale.

Si un pareil diagnostic pouvait être formulé, serait-il bien exact de dire que l'enfant serait voué à une mort certaine? Nous ne le pensons pas; la mort serait probable, mais non certaine, on pourrait tenter l'établissement d'un anus artificiel. Si pareille opération avait été faite sur le petit sujet de M. Charrier, il lui serait resté la totalité de son intestin grêle, et l'on sait que la vie est possible dans ces circonstances. Cette opération n'aurait même pas présenté les difficultés que semble craindre l'auteur du Mémoire, car l'expérience a prouvé que, dès qu'on ouvre la cavité abdominale, on voit se présenter dans la plaie une anse gonflée de gaz et de matières fécales, et que cette anse appartient au bout supérieur. Il ne faut pas rechercher l'obstacle, il faut se contenter d'ouvrir

une voie artificielle aussi rapprochée que possible de l'interruption.

Assurément les chances de succès n'auraient pas été grandes; les deux cas rapportés par M. Depaul (*Bulletin*, 1856, p. 102) sont peu encourageants. Cependant, en présence d'un désordre qui doit nécessairement entraîner la mort, il semble rationnel d'essayer la seule chance de salut à laquelle puisse recourir le chirurgien.

En terminant ce rapport, je m'empresse de reconnaître, et les détails dans lesquels je suis entré en sont la preuve, que le travail de M. Charrier présente un caractère de précision et de netteté qui rendent son observation d'autant plus précieuse que la lésion dont elle traite est plus rare.

M. *Houël :* Il existe dans la science environ six ou sept cas d'interruption du cours de l'intestin grêle, et dans ces observations, qui sont rapportées surtout par M. Thore et par M. Gendron, l'hypothèse émise par M. Trélat pour rendre compte du vice de conformation est aussi inadmissible que celle de M. Charrier, contre laquelle le rapporteur s'est élevé. Les faits d'interruption complète sans trace de cordon fibreux entre les deux portions d'intestin, même quand la séparation a lieu au niveau de l'intestin grêle, et tous ceux d'oblitération siégeant au-dessous du cæcum, sur le gros intestin, même quand il y a un cordon fibreux interposé, ne peuvent être régis par la loi que suppose M. Trélat. Si nous étions forcés d'admettre une hypothèse, nous aimerions autant dire, avec les anciens, que deux canaux partis l'un de l'anus, l'autre de la bouche, marchent à la rencontre l'un de l'autre pour former le tube digestif; si l'un des deux s'arrête en route, il y aura interruption du canal intestinal et cette interruption pourra avoir lieu à diverses hauteurs. Mais ne vaut-il pas mieux encore dire que nous ne connaissons pas la cause qui préside à la production de ces vices de conformation, pour lesquels il n'y a rien de régulier?

M. *Trélat* croit avoir été mal compris; il n'a pas voulu poser une loi absolue, mais expliquer par une hypothèse fort admissible des faits bien constatés. Ce qu'il a dit ne se rapporte pas aux cas

d'oblitération du gros intestin, siégeant très près de l'anus, mais à ceux qui affectent un point plus élevé. Un enfant étant donné, on constate que l'extrémité inférieure du tube digestif est bien conformée, une sonde parcourt librement le rectum dans une certaine hauteur; alors il y a tout lieu de penser que l'interruption au cours des matières intestinales, qui se révèle par des symptômes bien connus, a lieu dans le voisinage du cæcum, et c'est là que, d'après les vues théoriques dont il vient de donner l'exposé, il faut se reporter si l'on veut opérer. Il sait bien que le siége de l'oblitération ne sera pas d'une façon exclusivement rigoureuse et constante au niveau du cæcum; mais l'embryogénie, qu'il a invoquée comme base de sa théorie, lui permet très bien d'expliquer toutes les différences de situation constatées jusqu'à ce jour. En effet, le pédicule omphalo-mésentérique s'insère sur l'anse primitive de l'intestin au niveau de l'endroit où sera plus tard le cæcum; mais à mesure que l'embryon se développe, le point d'insertion de ce pédicule et le cæcum s'éloignent l'un de l'autre, il en résulte que l'oblitération ou la disjonction de l'intestin peut se rencontrer à diverses hauteurs, suivant qu'elle a eu lieu à une époque plus ou moins avancée de la vie fœtale.

M. *Marey* pense que ces disjonctions intestinales doivent tenir à un arrêt de développement, et rappelle, à cette occasion, l'exemple d'un fœtus monstrueux présenté en 1855 à la Société de biologie par M. Luton. Le cours du canal digestif était interrompu en trois points différents.

M. *Verneuil* trouve que la généralisation proposée par M. Trélat, quoique en apparence très admissible, est peut-être un peu prématurée. Elle a l'avantage de le conduire à conseiller l'opération pratiquée dans la fosse iliaque, conséquence à laquelle M. Depaul avait été conduit lui-même cliniquement par un examen très bien fait de tous les symptômes éprouvés spontanément par le sujet ou provoqués par une exploration méthodique. Malheureusement, dans un des cas où il avait été ainsi encouragé à opérer dans la fosse iliaque droite, il existait deux rétrécissements superposés, chose fort rare en général, et que rien ne pouvait faire prévoir. En somme, ce lieu d'élection pour l'entérotomie est logiquement

choisi, à la condition pourtant qu'on ne s'obstine pas à vouloir chercher le cæcum, et que l'on se décide à ouvrir la première anse intestinale dilatée qui se présentera.

M. *Houël* ne combat pas l'idée de l'opération, mais il tient à établir que rien ne peut faire préjuger sûrement le siége précis de l'oblitération et de la séparation du canal intestinal. Du reste, les rétrécissements congénitaux de l'intestin sont, suivant lui, fréquemment multiples.

M. *Axenfeld* propose de substituer l'expression d'interruption du canal intestinal à celle de solution de continuité, adoptée par M. Charrier dans le titre de son travail. Il s'étonne d'avoir vu présenter sous forme dubitative les enroulements du cordon ou les brides placentaires comme cause d'amputations spontanées du fœtus, quand leur influence a été si manifestement démontrée et mise hors de doute devant la Société.

M. *Trélat* reconnaît la justesse des deux remarques faites par M. Axenfeld; mais s'il n'a pas été complétement affirmatif à propos des amputations spontanées, c'est que quelques-unes lui semblent pouvoir se produire indépendamment de toute constriction mécanique.

---

HYPERTROPHIE DES PAROIS DE L'ESTOMAC, DU CÆCUM ET DU GROS INTESTIN. GANGRÈNE PULMONAIRE, etc. — Observation par M. SIREDEY.

Le nommé Melchior, âgé de quarante ans, est entré à l'hôpital Lariboisière, salle Saint-Jérôme, n° 15, le 17 novembre 1857, et y est mort le 22 mars 1858.

Aucun antécédent diathésique au point de vue des scrofules, de la phthisie, du cancer et de la syphilis.

Petite vérole à l'âge d'un an, et depuis aucune affection sérieuse.

Ce malade a été militaire pendant quinze ans, de 1838 à 1853. Il a fait quelques excès, cependant sa conduite était habituellement assez régulière. Il a eu dans cette période trois hémoptysies : en 1846, au mois d'août; en 1848, au mois de juin; et en 1849, au mois de janvier. Chacune de ces hémoptysies a duré de huit à quinze

jours, a été d'ailleurs peu abondante, et a guéri sans traitement. Dès lors le malade a eu une bonne santé habituelle jusqu'en 1857, au mois de juillet. En ce moment il travaillait sur le port. Sa nourriture était suffisante, seulement le malade faisait un usage plus grand de spiritueux, et notamment d'eau de-vie le matin à jeun. Alors il commença à sentir au creux de l'estomac une douleur constrictive et brûlante; il semblait, dit le malade, qu'on lui serrait cette partie dans un étau. En même temps perte de l'appétit, régurgitations muqueuses et acides, surtout le matin. Digestions lentes, pénibles, et quelquefois des vomissements alimentaires. Faiblesse, courbature, perte progressive des forces, impossibilité du travail, amaigrissement général, etc., etc.

Le malade reste trois mois dans cet état sans faire aucun traitement, et, voyant tous ces symptômes augmenter, il entre à l'hôpital. Sa constitution était déjà alors profondément détériorée et l'amaigrissement très prononcé. *Il toussait un peu*, mais se plaignait surtout de douleurs abdominales, et les troubles digestifs formaient les symptômes prédominants.

L'auscultation et la percussion de la poitrine ne permettaient pas d'affirmer une lésion tuberculeuse bien manifeste; mais à cause des hémoptysies antérieures et de l'état cachectique du malade, M. Moissenet pensa qu'il y avait probablement une métastase tuberculeuse sur le péritoine et les viscères abdominaux. Ce qui confirmait cette opinion, c'est que par la palpation on sentait dans l'abdomen des irrégularités, des saillies que l'on pouvait prendre pour une altération des ganglions et du mésentère. En conséquence, on lui administra de l'huile de foie de morue, du vin de gentiane, et on lui fit sur le ventre des frictions avec l'huile de croton tiglium. De plus, à cause d'une constipation rebelle, on lui donna plusieurs purgatifs avec l'huile de ricin. Le traitement ne procure aucune amélioration, les troubles digestifs augmentent, et le malade se plaint surtout d'une *chaleur épigastrique* insupportable. Le ventre commence à grossir; il y a de l'ascite et de l'œdème du membre inférieur droit.

C'est alors que j'examine le malade pour la première fois, le 6 janvier 1858.

Sa constitution est profondément détériorée. La peau a une teinte jaunâtre, elle est flasque et ridée. Les saillies musculaires sont

effacées. Il existe une maigreur générale très prononcée. Les pommettes sont colorées, et la peau de cette région est le siége d'une vascularisation très marquée, comme cela se voit chez les ivrognes. Le ventre est gros, élargi dans les flancs; fluctuation évidente; matité dans les parties déclives, sonorité dans les régions supérieures et variant avec la position que prend le malade. Il y a une tension modérée, mais cependant suffisante pour gêner l'exploration des organes. Le malade se plaint surtout d'une *douleur brûlante* à l'épigastre, exaspérée par la pression et se continuant dans les hypochondres et les lombes. Renvois acides et muqueux, le matin surtout; borborygmes. Appétit presque nul. Digestions très lentes, très pénibles, et plus souvent vomissements alimentaires. Langue rouge, humide; soif vive, diarrhée alternant avec constipation. Le foie ne déborde pas les fausses côtes. Le malade a des hémorrhoïdes depuis quelque temps, et souvent ses matières renferment quelques gouttelettes de sang. Rien d'important à signaler du côté de la circulation et de la respiration.

Plusieurs médecins voient le malade : les uns diagnostiquent une *cirrhose*, les autres une *gastralgie*, quelques-uns un *cancer de l'estomac*. (Traitement : vin de Bordeaux, iodure de potassium, avec sirop de gentiane, et onctions sur l'abdomen, avec une pommade iodurée.) Jusqu'au 20 janvier, les symptômes furent sensiblement les mêmes. Le malade fut alors pris de grippe, et, dans les premiers jours de février, il ne restait plus de traces de cette affection intercurrente. Peu après, l'ancienne maladie prend une marche plus rapide. L'œdème du membre inférieur droit a très notablement augmenté. L'ascite est devenue plus considérable et gêne davantage les fonctions respiratoires; le malade étouffe, ne peut plus rien digérer, pas même du bouillon. La douleur épigastrique est plus *brûlante*, son état général est beaucoup plus grave; il réclame la ponction, qui lui est pratiquée aussitôt, et l'on retire du péritoine 9 1/2 litres d'un liquide transparent, citrin, filant et précipitant abondamment par la chaleur et l'acide azotique. On peut alors examiner l'abdomen avec plus de facilité, et l'on trouve, en procédant de droite à gauche à la partie supérieure, une tumeur de la largeur de deux ou trois doigts naissant dans l'hypochondre droit, se prolongeant dans l'épigastre et l'hypochondre gauche. Elle est dure, résistante, douloureuse à la pression, et, entre elle et

le foie, on ne peut établir de limite, ce qui permet de supposer un *cancer de l'estomac* ayant probablement envahi le foie.

Cette ponction procure un soulagement bien court au malade; l'épanchement se reproduit avec une très grande rapidité; tous les symptômes énumérés plus haut s'exagèrent, et, le 11 février, on est obligé de pratiquer une seconde ponction. On retire 8 litres d'un liquide tout à fait semblable au premier.

L'état général est alors des plus graves. Amaigrissement squelettique, perte complète des forces, troubles digestifs portés au plus haut degré, impossibilité complète de rien digérer, diarrhée incessante, involontaire, etc., et, à ces symptômes déjà si graves, s'ajoute le 14 mars un crachement de sang. Voici les caractères de cette expectoration : les crachats sont aérés, rouges, avec une teinte un peu brunâtre; ils sont légèrement visqueux, adhérents au vase et mêlés d'un muco-pus grisâtre. Ils n'ont pas l'aspect des crachats hémoptoïques de la phthisie, des crachats rouillés de la pneumonie, et ressemblent davantage à ceux de la gangrène pulmonaire. Cependant, ils n'ont aucune odeur. Le malade se plaint en même temps d'un point de côté à gauche. On l'ausculte, et on trouve seulement des râles muqueux à grosses bulles. Ces symptômes persistent en augmentant d'intensité, et le malade, arrivé au dernier degré de marasme, s'éteint le 22 mars.

*Autopsie.* — Le cœur a son volume normal; sa face externe présente une large plaque laiteuse, trace d'une péricardite ancienne. D'ailleurs, pas d'épanchement. Son tissu est mou, friable, pâle, comme œdémateux. Les cavités droites renferment un gros caillot fibrineux, blanchâtre, résistant, adhérent par les colonnes charnues, au milieu desquelles il est enchevêtré. Il se prolonge dans l'artère pulmonaire, où nous le suivrons tout à l'heure.

La veine fémorale droite est obturée par un caillot fibrineux blanchâtre à la périphérie et adhérent à la paroi interne de la veine, dont on ne peut le séparer sans le déchirer. Il envoie aussi des prolongements dans les veines collatérales. Ainsi s'explique très bien l'œdème qu'avait présenté le malade dans le membre inférieur droit.

Les poumons ont leur aspect normal; ils sont retenus à la plèvre pariétale par quelques adhérences filamenteuses sans importance. Le poumon gauche lui-même ne présente rien à l'extérieur qui

puisse nous faire soupçonner la lésion dont nous allons nous occuper. Une coupe étant faite de haut en bas dans toute son étendue en arrière, nous apercevons une modification notable de son tissu dans une étendue du volume du poing environ. La lésion a son siége à la partie inférieure du lobe supérieur et à la partie supérieure du lobe inférieur. En ce point, le tissu pulmonaire est remarquable par sa coloration gris verdâtre, avec quelques points plus foncés, noirâtres, comme dans la gangrène pulmonaire, et cependant il n'y a pas d'odeur, pas plus que dans les crachats hémoptoïques qu'avait rendus le malade pendant les derniers moments de sa vie. Ce tissu est en outre très friable, ramolli; le doigt le pénètre facilement, et un filet d'eau entraîne avec lui une sorte de boue d'un noir verdâtre. On voit alors des tractus blancs, grisâtres, qui ne sont autre chose que les vaisseaux pulmonaires. Ils ont été ouverts et poursuivis aussi loin que possible, et il nous a été donné de constater que toutes les ramifications de l'artère pulmonaire *étaient entièrement obturées par des caillots fibrineux*, anciens, adhérents, et se continuant dans toutes les divisions et subdivisions de l'artère pulmonaire. Nous avons aussi trouvé des caillots dans les veines pulmonaires; mais ils étaient rouges, plus mous et non adhérents, et ils nous ont paru d'origine beaucoup plus récente. Dans aucun point des deux poumons, nous n'avons trouvé trace de tubercules.

La cavité abdominale renferme environ 4 ou 5 litres d'un liquide analogue à celui dont il a été parlé. L'estomac est racorni, revenu sur lui-même, d'une consistance ferme, résistant à la pression, ayant à peu près le volume du côlon transverse au niveau de la petite tubérosité, formant comme un centre autour duquel tous les organes de l'abdomen sont venus se grouper par suite du retrait de tous les replis péritonéaux C'est ainsi que l'épiploon gastro-hépatique mesure à peine 2 centimètres, et que la face inférieure du foie semble faire corps avec l'estomac; que la rate, par suite d'une rétraction analogue, et le côlon transverse, pour la même raison, semblent accolés à lui. Le pancréas aussi est intimement soudé à la grande courbure. Tous ces replis du péritoine sont considérablement épaissis, mesurent à peu près de 7 millimètres à 1 centimètre. Les vaisseaux qu'ils comprennent dans leur épaisseur on subi une rétraction analogue; tous restent béants après la sec-

tion, et il devient impossible de distinguer les artères des veines. Il m'a été impossible de disséquer les vaisseaux contenus dans l'épiploon gastro-hépatique, j'étais obligé de sculpter dans ce tissu lardacé, criant sous mon scalpel, et l'on comprend ainsi comment la veine porte étouffée dans ce tissu fibreux avait pu se dilater dans ses radicules les plus inférieures, donner lieu aux hémorrhoïdes et à l'ascite que nous avions observées. Les ganglions mésentériques n'étaient pas hypertrophiés; aucun ne nous a paru avoir subi la dégénérescence tuberculeuse. Le foie avait son volume normal, ainsi que sa coloration. La vésicule était un peu plus petite, ratatinée, et renfermait une bile épaisse et noirâtre.

La rate flasque, ridée, collée à la grande courbure de l'estomac, mesurait à peine 6 à 7 centimètres.

Les reins ne nous ont rien présenté d'important à signaler.

Le pancréas, recouvert d'une coque fibreuse, épaisse, était adhérent à l'estomac.

L'estomac a été incisé sur la face antérieure. On a vu alors que sa capacité était considérablement diminuée, par suite d'un épaississement concentrique de ses parois. Sa surface interne était tapissée par une muqueuse pâle, grise, avec quelques arborisations au niveau de la grande courbure, où elle formait des saillies et des replis très multipliés, analogues aux valvules conniventes de l'intestin grêle. Mais nulle part il n'y avait d'ulcérations ni de traces d'une phlegmasie ancienne ou récente. Au pylore, elle formait quatre ou cinq replis qui contribuaient encore à rétrécir considérablement l'orifice, déjà réduit à de si minimes proportions par suite de l'épaississement concentrique des parois, qui en ce point atteignaient 1 1/2 centimètre. Cet orifice admettait à peine une sonde de femme ordinaire. Quant à l'enveloppe péritonéale, elle n'était pas épaissie, mais intiment adhérente à la couche sous-jacente. En examinant la coupe des parois de l'estomac, et peut-être aurais-je dû commencer par là, on est frappé de son épaisseur et de son aspect. L'épaisseur, dans toute la moitié cardiaque de l'estomac, mesure de 5 à 7 millimètres. Dans la moitié pylorique, elle va en augmentant progressivement, de manière à bientôt atteindre 1 1/2 centimètre. L'aspect de cette coupe ne peut être mieux et plus justement comparé qu'à un *morceau de lard*, dont la couenne serait représentée par une couche extérieure rosée, for-

mant un peu plus du tiers de l'épaisseur totale, et qui nous a paru de toute évidence être due à l'hypertrophie des fibres musculaires. L'autre couche, plus profonde, adhérente à la muqueuse, d'un aspect blanc, nacré, représentait la couche celluleuse considérablement épaissie. Le tissu en était dur, fibreux, criant sous le scalpel. Il est à regretter qu'il n'ait pas été examiné au microscope, qui aurait fait connaître sa véritable composition.

L'intestin grêle avait un volume ordinaire, et son épaisseur normale. Il n'en était pas de même du gros intestin. Le cæcum, réduit au volume d'un œuf, avait subi une altération en tout semblable à celle de l'estomac. Tout le reste de l'intestin était remarquable par l'exiguïté de son diamètre, qui n'excédait pas celui du doigt. Les bandes de fibres longitudinales, fortement dessinées à l'extérieur, étaient très hypertrophiées, ainsi que les fibres circulaires. Le tissu cellulaire sous-muqueux, épaissi d'environ 2 ou 3 millimètres, était analogue à celui de l'estomac. Le diamètre de la cavité de l'intestin était à peu près celui d'un crayon. Quant à la muqueuse, elle ne présentait aucune trace d'ulcération ni de phlegmasie ancienne ou récente.

---

# XXXIII^e ANNÉE. — JUIN 1858.

SOMMAIRE :

EXTRAITS DES PROCÈS-VERBAUX. — 1. Periostite traumatique du tibia. — 2. Pharyngo-laryngite suppurée, prise pour une angine couenneuse. — 3. Hernie inguinale deux fois étranglée, chez une femme. — 4. Luxation carpo-métacarpienne du pouce, en arrière. — 5. Pied-bot équin occasionné par des cicatrices vicieuses. — 6. Kyste du ligament large. — 7. Tubercules des épididymes, de la prostate et des vésicules séminales. — 8. Abcès gangréneux du cerveau, consécutif à une otite interne. — 9. Corne de la partie postérieure du mollet. — 10. Kyste de la région sus-hyoïdienne. — 11. Tumeur du sein. — 12. Tumeur fibro-plastique de la jambe. — 13. Phlegmon diffus sur un membre anciennement fracturé — 14. Tumeur fibreuse du chiasma des nerfs optiques et du *tuber cinereum*.

OBSERVATIONS. — Tumeurs fibreuses du sein droit, récidives nombreuses, par M. Gérin-Roze.

Tumeur sanguine du bassin, par M. Besnier; rapport, par M. Gallard.

Tuberculisation généralisée, par M. Jaccoud.

## PRÉSIDENCE DE M. CRUVEILHIER.

1. M. *Allaux* présente un exemple de *périostite traumatique du tibia*.

Le nommé G..., âgé de quinze ans, doreur sur métaux, fit une chute dans laquelle le *devant de la jambe* porta sur une pierre. Aussitôt il se produisit une vive douleur, et, vers le cinquième jour, se manifestèrent des symptômes généraux graves, de l'insomnie, du délire. Enfin, il entre dans le service de M. Malgaigne (hôpital Saint-Louis, salle Saint-Augustin, n° 9) huit jours après son accident.

19 *mai*. — *État actuel*. — Le malade répond très vaguement à toutes les questions qu'on lui fait. La nuit précédente a été très agitée : le délire presque continuel, la fièvre très intense (130 pulsations), la langue sèche est recouverte d'un enduit noirâtre. En explorant la face antérieure du tibia, on entend le malade pousser des cris; la moindre pression exercée sur cette partie augmente les

douleurs, qui sont vives dans les deux tiers supérieurs du tibia. On sent en outre à ce niveau une tuméfaction avec empâtement, et on trouve les traces d'une contusion peu ancienne.

M. Malgaigne fait placer le membre sur un double plan incliné et appliquer des cataplasmes sur la partie malade. Pendant la journée, les symptômes généraux ont été en augmentant. Adynamie profonde. Le malade succombait le lendemain matin pendant la visite.

A l'autopsie, en incisant les téguments qui recouvrent la partie interne et supérieure du tibia, on trouve une grande quantité de pus mêlé de sang siégeant entre le périoste et l'os. Le décollement du périoste présente une étendue de 15 à 20 centimètres. Sur les limites de l'inflammation, la membrane est simplement injectée, sans épaississement notable. A mesure que l'on se rapproche du foyer, il est épaissi, se laisse détacher plus facilement, devient de plus en plus rouge et fongueux à sa surface.

Dans certains points, on voit des prolongements qui, partant de la face interne de la membrane, semblent s'enfoncer dans le tissu osseux. Le tibia paraît dépoli et est le siége d'une coloration rouge remarquable. Son tissu spongieux est très injecté. La moelle elle-même, encore peu altérée, paraît ramollie dans certains endroits.

---

D. M. *Millard* montre une *pharyngo-laryngite avec suppuration du tissu cellulaire préthyroïdien* sans fausses membranes, prise pendant la vie pour une *angine couenneuse* et un *croup.*

Marie D..., âgée de deux ans, de bonne santé habituelle, délicate, mais bien constituée, est prise de fièvre et de nausées avec constipation le 6 mai. Le 8, elle commence à tousser et est portée à la consultation. La toux était alors grasse, catarrhale, sans timbre particulier ; il n'y avait pas d'éruption sur le corps, et rien n'indiquait une affection de la gorge qui ne fut pas examinée ; la fièvre était très forte. La mère refuse de laisser son enfant à l'hôpital malgré les plus vives instances (vomitif avec ipéca, sinapisme, boisson chaude, repos au lit).

Le 9 *mai*, dans la matinée, elle se décide à le faire placer dans notre service. Toux gutturale, humide ; voix éraillée, mais encore assez forte ; respiration gênée et tout à fait diaphragmatique ;

fièvre ardente ; dans la poitrine, respiration rude et sèche surtout à gauche. La face interne des amygdales porte deux larges ulcérations à fond grisâtre, qui *paraissent* avoir été revêtues de fausses membranes ; sous chaque angle de la mâchoire, un petit ganglion tuméfié (vomitif *illico* avec ipéca, chlorate de potasse, 4 grammes).

Dans la journée, les accidents augmentent ; la voix s'éteint peu à peu presque entièrement, la toux est plus déchirée, la dyspnée prend de plus en plus le caractère laryngé ; et bien qu'il n'y ait encore ni sifflement laryngo-trachéal, ni accès de suffocation, ni cyanose, on redoute la nécessité prochaine de la trachéotomie (on renouvelle le vomitif à cinq heures du soir et la dose de chlorate). Après des vomissements abondants, sans fausses membranes, l'enfant passe une nuit relativement assez bonne.

10 *mai*. A la visite, sa physionomie, quoique plus fatiguée que la veille, est encore colorée ; sa toux, très courte, a pris un caractère singulier ; elle est tout à fait comparable à celle d'un petit chien ; aphonie complète ; les ulcérations amygdaliennes se sont recouvertes d'une matière blanc jaunâtre peu épaisse, qui existe également sur la luette, les piliers et le pharynx, et qu'on considère comme de nature diphthéritique ; 148 pulsations, 36 respirations. Plusieurs des assistants remarquent que la petite malade respire à la façon des petits garçons, presque exclusivement par le type abdominal. Sur le côté gauche, rudesse très grande du bruit respiratoire sans souffle, mais quelques râles sous-crépitants qui n'existaient pas la veille. On porte le diagnostic *angine couenneuse et croup* (vomitif, chlorate, lait).

11 *mai*. Altération plus grande des traits qui sont tirés, mais le teint est encore rosé ; il n'y a pas eu de suffocation ; la respiration est ce matin plus facile ; l'aphonie persiste, mais le fond de la gorge paraît se déterger ; la toux est plus rare, elle est rauque, et n'a plus le caractère de toux de petit chien ; 140 pulsations. A la face interne de la lèvre inférieure, près de la commissure gauche, s'est développée une ulcération de forme ovalaire, à grand diamètre transversal, dont le fond blanc jaunâtre paraît dû à une infiltration de matière plastique dans l'épaisseur de la muqueuse ; il serait impossible d'enlever avec des pinces la moindre fausse membrane ; le frein de la lèvre inférieure, au voisinage de la gencive, porte aussi une ulcération du même genre mais beau-

coup plus petite. Dans la journée, l'enfant est prise d'une convulsion générale de courte durée. A cinq heures du soir, pouls filiforme difficile à compter, à 180, 52 respirations; diarrhée abondante, les ulcérations de la bouche ont gagné en largeur depuis le matin.

12 *mai*. Aggravation de l'état général; narines pulvérulentes; teint plus pâle sans cyanose; 56 respirations abdominales; pouls faible et d'une fréquence excessive qui dépasse 180; dans le côté gauche pas de souffle ni de matité; râles crépitants et sous-crépitants; la voix est toujours aussi éteinte; le fond de la gorge ne présente plus que des surfaces grisâtres, ulcéreuses; l'ulcération du frein de la lèvre inférieure s'est étendue du côté des gencives. La diarrhée persiste, elle est verdâtre et très abondante (café, kina, chlorate). Dans la journée, quelques légers mouvements convulsifs se montrent de nouveau.

13 *mai*. Mort à sept heures du matin, sans qu'il y ait jamais eu de suffocation véritable ni de sifflement laryngo-trachéal.

L'autopsie démontre l'existence d'une pharyngo-laryngite intense, sans la moindre trace de fausses membranes, soit dans la gorge, soit dans les voies respiratoires. Après avoir enlevé une couche épaisse de mucosités glaireuses de couleur jaunâtre, on trouve que la face postérieure du voile du palais, la luette, les parois du pharynx dans toute la hauteur, présentent un aspect blanchâtre, irrégulièrement tacheté de plaques grises ou légèrement ardoisées. La luette figure un petit mamelon d'un gris pâle en avant et presque noir en arrière. Les deux piliers de chaque côté portent aussi deux lignes de couleur plus foncée, qui forment une espèce d'encadrement aux amygdales; celles-ci sont largement ulcérées et ont subi une légère perte de substance à leur partie supérieure; incisées, elles sont ramollies, mais ne renferment pas de pus. En dehors des amygdales on n'observe pas d'autre ulcération que deux érosions très superficielles situées à la partie moyenne du pilier postérieur droit. Partout ailleurs la muqueuse pharyngée est simplement très épaisse, et paraît, à la coupe, infiltrée légèrement de matière plastique.

L'intervalle qui sépare l'excavation amygdalienne des bords latéraux de l'épiglotte est d'une couleur rouge vif, qui tranche fortement sur les parties voisines. L'épiglotte sur les deux faces et

les replis aryténo-épiglottiques présentent, comme le pharynx, une coloration blanc grisâtre qui se continue à l'intérieur du larynx et dans la partie supérieure de la trachée ; là aussi la muqueuse est très épaisse ; elle est, en outre, finement grenue ; il est impossible, en la raclant, d'en détacher le moindre vestige de fausse membrane. Les cordes vocales sont distinctes, mais la glotte paraît un peu rétrécie par le gonflement de la muqueuse ; on ne trouve de pus dans le tissu cellulaire sous-muqueux que dans un point très circonscrit du ventricule droit ; les cartilages sont partout intacts. A l'extérieur du larynx, en avant du cartilage thyroïde, sous les muscles thyro-hyoïdiens ou plutôt dans l'espace situé sur la ligne médiane qui les sépare, on rencontre une petite nappe de pus jaune semi-concret, caché par une lame épaisse de tissu celluleux très épaissi. Plus superficiellement, à la face profonde des muscles sterno-thyroïdiens, on rencontre aussi des traînées jaunâtres de pus concret.

Dans une étendue de 6 centimètres au-dessous du cricoïde, la face interne de la trachée offre le même aspect grisâtre que le larynx, puis elle change brusquement et devient le siége d'une arborisation inflammatoire, d'une rougeur très intense qui se continue très loin dans les bronches et les ramifications bronchiques. La plèvre droite renferme quelques cuillerées d'un liquide brun sale, sans fausses membranes ; le poumon correspondant est flasque, mou et grisâtre, sans tubercules ni lésion caractérisée. La plèvre gauche renferme, à sa partie inférieure, les traces d'une pleurésie sèche en rapport avec une pneumonie lobaire qui avait envahi tout le lobe inférieur et une partie du lobe supérieur. Ces parties, recouvertes extérieurement de quelques fausses membranes molles et récentes, ont tous les caractères de l'hépatisation rouge. Au centre du lobe inférieur existe une masse de matière tuberculeuse à l'état crémeux et d'un volume égal à celui d'une noix ; il n'y a pas ailleurs d'autres tubercules crus ou de granulations visibles à l'œil nu. Plusieurs ganglions bronchiques sont, au contraire, farcis de matière tuberculeuse en voie de ramollissement.

Dans le cœur droit, caillots fibrineux se prolongeant dans les gros vaisseaux. Quelques granulations à la surface de la rate qui est petite et ferme ; les autres viscères abdominaux ne présentent rien de particulier.

Ce fait est un exemple remarquable des difficultés qu'offre parfois le diagnostic du croup avec certaines formes rares de laryngite. L'existence d'ulcérations blanchâtres et d'aspect couenneux dans le fond de la gorge, jointe à tous les signes rationnels, aphonie, toux et dyspnée laryngées, nous fit croire d'abord qu'il s'agissait d'un croup réel, et dès le début on se tint prêt pour la trachéotomie. Mais, fort heureusement, il ne survint jamais de signes de suffocation suffisants pour justifier cette opération, qui eût été plus nuisible qu'utile.

La marche et la nature des accidents qui furent plus tard différentes de ceux du croup ; l'absence de cyanose, de sifflement laryngo-trachéal et d'accès de suffocation, le caractère de la toux plutôt striduleux que croupal ; la forme ulcéro-membraneuse et non franchement diphthéritique de l'angine ; le développement d'une stomatite de même nature, rare dans le croup vrai ; la petitesse et l'excessive fréquence du pouls ; les modifications de la dyspnée devenue tout à fait abdominale, et enfin les convulsions me firent abandonner, dans les deux derniers jours, l'idée d'une laryngite pseudo-membraneuse, et me permirent d'annoncer à l'avance qu'on ne trouverait pas de fausses membranes à l'autopsie. La maladie, par sa marche, ses symptômes et aussi par ses lésions anatomo-pathologiques, a présenté tout à fait la physionomie de ces pharyngo-laryngites décrites sous le nom de croups secondaires, parce qu'elles surviennent dans le cours ou à la suite de certaines pyrexies, comme la rougeole, la scarlatine et la fièvre typhoïde, etc., etc. Mais ici il n'y a rien eu de pareil, aucune trace d'éruption n'a pu être reconnue, et l'affection semble avoir, par exception, revêtu primitivement et d'emblée une forme qui est le plus ordinairement secondaire. De là, sans doute, l'erreur de diagnostic commise au début, qui n'a été redressée plus tard que par une analyse délicate et raisonnée des accidents ultérieurs, et aussi par un examen plus attentif des véritables caractères de l'angine.

---

S. M. *Paul* présente les pièces relatives à une *hernie inguinale droite, deux fois étranglée, deux fois opérée*, à dix-huit ans d'intervalle, chez une femme.

Madame X..., âgée de cinquante ans, a depuis fort longtemps une hernie inguinale droite, qui s'est étranglée déjà il y a dix-huit ans, et a été opérée par un chirurgien de Paris passant à Vendôme. Elle porte du reste au-devant de l'anneau une cicatrice fibreuse à direction verticale qui a 4 centimètres environ et adhère aux parties profondes. Le bandage qui a toujours été porté depuis contenait mal la hernie, mais on la faisait rentrer facilement, et il n'en résulta aucune incommodité.

Le 11 mai 1858, la hernie ne put rentrer, et la malade fut prise presque aussitôt de vomissements répétés et se fit transporter à l'hôpital Necker. A son arrivée, l'interne de garde essaya de réduire la tumeur par un taxis prolongé et n'y put parvenir.

Dans la fosse iliaque droite se trouvent deux tumeurs que sépare une dépression formée par la cicatrice de la première opération. La plus interne descend vers le pubis au-dessus duquel elle s'arrête sans dépasser la ligne médiane. Elle a la grosseur d'une orange. La peau y est rouge, enflammée; on constate à la pression de l'empâtement et de la crépitation. La tumeur externe est dirigée vers le flanc; elle se porte en haut et en dehors. Sa direction forme avec celle de la précédente une ligne droite oblique en haut et en dehors. Cette seconde tumeur est un peu plus volumineuse que l'autre; elle a la grosseur d'une tête de fœtus et n'est pas enflammée. La peau, de couleur normale, est souple et l'on sent au-dessous une masse solide et élastique. On peut, par la pression, refouler d'une tumeur à l'autre les parties qui y sont contenues, et dans ce passage les gaz donnent un bruit de gargouillement. Les vomissements ont continué sans relâche depuis la veille; ils sont constitués uniquement par les boissons que prend la malade; ils ne contiennent pas de matières intestinales et n'ont pas encore l'odeur fécale. Le pouls est petit et dur, 120 pulsations. Les autres parties du ventre ne sont pas douloureuses. Il n'y a pas eu de selle depuis le début des accidents. Un lavement a été administré et rendu tel qu'il avait été donné.

En présence de ces symptômes, irréductibilité, vomissements, absence de selles, état général adynamique, on diagnostique une hernie étranglée. On essaye de nouveau le taxis et on exerce avec

persévérance des pressions assez fortes sur les deux tumeurs en même temps. Ces efforts restant sans succès, M. Lenoir cherche par une ponction avec un trocart explorateur à donner issue aux gaz renfermés dans l'intestin pour faciliter la réduction. Il sort un peu de gaz et un peu d'une bouillie noirâtre, analogue à du marc de café et ayant l'odeur fécale. Une seconde ponction ne fait sortir que de la sérosité sanguinolente provenant du sac. Le taxis essayé de nouveau n'amène aucune amélioration ; on se décide à l'opération le 12 mai.

La malade, soumise au chloroforme et arrivée à la période de collapsus, on fait à la peau, dans toute l'étendue du plus grand diamètre de la tumeur, une incision qui n'a pas moins de 15 centimètres ; on incise ensuite le sac et il en sort immédiatement une grande quantité de sérosité sanguinolente en même temps que les viscères s'échappent par la plaie. La hernie est formée par une masse énorme d'intestin qui est distendue par des gaz. La surface externe de ces intestins est noire et dépolie en certains points. Il y a déjà gangrène de la couche superficielle, surtout dans la portion du sac la plus interne. Dans la cavité externe, la séreuse est seulement injectée, poisseuse. L'orifice du sac se trouve en arrière, au niveau de l'étranglement qui fait former deux lobes à la hernie. Les intestins y sont très serrés et le doigt peut s'engager à peine dans l'anneau. On essaye de nouveau de réduire la hernie en tâchant de faire rentrer d'abord du gaz dans l'abdomen et l'on n'y parvient pas. On débride en haut, puis en dehors, dans une étendue assez grande, et l'on peut enfin replacer les viscères dans l'abdomen. Il n'y a pas eu de perte de sang et aucune ligature n'a été nécessaire. (Pansement : linge cératé, boulettes de charpie garnissant le sac ; compresses ; spica de l'aine. — Traitement : bouteille d'eau de Sedlitz ; julep diacodé pour le soir.)

Dans la journée les vomissements continuent et prennent un aspect verdâtre. Pas de selles. Ventre ballonné, douloureux, surtout aux environs de la hernie. Pouls très petit, 150. Quarante sangsues dont la majorité ne prend pas. Mort à huit heures du soir.

*Autopsie* le 14 au matin. On trouve au-dessous de la peau entre le facia et l'aponévrose du grand oblique, un grand sac bilobé,

oublé de tissu cellulaire, serré et adhérent aux parties voisines. est en rapport, en dedans avec le muscle droit antérieur, et en ehors avec l'artère épigastrique. A cet endroit se trouvent deux etits caillots adhérents, et l'on s'aperçoit que dans le débride- ıent en dehors l'artère a été coupée en travers dans la moitié u moins de sa circonférence. La cavité du vaisseau est obstruée ar un caillot long de 4 centimètres adhérent aux parois et dont ı formation a été sans doute facilitée par la pression qu'exerçait : bandage placé après la réduction de la hernie.

La hernie est formée uniquement par de l'intestin grêle. Il y vait environ le quart de cet intestin dans le sac, et l'endroit où le out inférieur se relie au reste de l'intestin était distant de 20 cen- imètres environ du cæcum. Sur plusieurs endroits de cette por- ion herniée, l'intestin porte les traces de l'étranglement; mais 'est surtout sur le point du bout supérieur engagé dans le collet u'il existe le plus grand resserrement, celui qui persiste après 'insufflation. Un peu d'injection inflammatoire avec commence- nent de péritonite se voit sur la surface de presque tous les in- estins.

*Conclusions.* — Dans ce cas se trouvaient réunies plusieurs :onditions assez rares à observer :

1° Hernie inguinale, chez une femme, étranglée deux fois et ›pérée deux fois;

2° Hernie interstitielle et à la fois directe;

3° Et surtout blessure pendant l'opération de l'artère épigas- trique sans qu'il en soit résulté une hémorrhagie.

M. *Broca* se refuse à considérer ce fait comme un cas d'étran- glement; pour lui, la hernie était tout au plus enflammée. Quant à la lésion de l'artère épigastrique, il la constate sur la pièce en faisant remarquer que c'est le premier cas bien avéré, et vérifié par l'autopsie, de blessure de cette artère pendant une opération de hernie étranglée, et il insiste sur ce qu'il n'y a pas eu d'hémor- rhagie véritable. L'artère est oblitérée par un caillot, ce qui in- dique bien que sa lésion a eu lieu pendant la vie.

4. M. *Gérin-Roze* fait voir à la Société une *luxation carpo-métacarpienne du pouce, en arrière.*

Une femme, âgée de cinquante-cinq ans, entre à l'Hôtel-Dieu dans un état d'épuisement des plus graves. Elle est affaiblie par une tumeur blanche de l'articulation tibio-tarsienne gauche, et deux vastes abcès par congestion, suites d'ostéite des deuxième et troisième vertèbres lombaires. Une phthisie très avancée avec cavernes dans la moitié supérieure de chaque poumon, vient s'ajouter à toutes ces lésions. La mort est imminente. Nous remarquons à la main gauche une luxation carpo-métacarpienne du pouce, en arrière. Cette luxation remonte à plusieurs années. Elle est consécutive à une chute sur le bord externe de la main. La malade n'a consulté aucun médecin à cet effet.

Le premier métacarpien, rejeté en arrière, fait une saillie de 8 à 9 millimètres. Il occupe le creux de la tabatière anatomique et refoule légèrement en dedans le tendon du long extenseur du pouce qu'il soulève. En avant, il y a saillie très manifeste du trapèze, avec aplatissement de l'éminence thénar. Le raccourcissement est peu considérable, car le bord antérieur de l'extrémité inférieure du métacarpien est maintenu contre le bord postérieur de la surface articulaire correspondante du trapèze. Le pouce est presque droit, situé sur un plan postérieur à celui des autres doigts, et à peine fléchi dans la paume de la main. Les mouvements de flexion et d'extension du pouce ont conservé leur intégrité. Il n'en est pas de même des mouvements d'abduction et d'adduction qui sont fort limités. La réduction qui s'obtient très facilement d'une manière incomplète, ne se maintient pas un seul instant.

A l'*autopsie*, nous trouvons un déplacement complet du premier métacarpien sur le trapèze, le bord antérieur de l'extrémité inférieure du premier répondant au bord postérieur de la surface articulaire correspondante du second. La capsule est intacte, épaissie en quelques points, offrant même à sa partie interne un noyau cartilagineux contenu dans son épaisseur. Elle est distendue et plus grande qu'à l'état normal; de sorte que, tout en facilitant le déplacement, ce nouvel état s'oppose à la réduction, l'excès de ligament venant s'interposer entre les surfaces articulaires. L'articulation est enflammée. Les extrémités osseuses injectées ont, en

rtie, perdu leur cartilage. De petites traînées celluleuses, rou-
ître et faciles à rompre, s'étendent d'une surface à l'autre,
ns la moitié interne de l'articulation. Plus organisées dans sa
ıitié externe, ces adhérences sont remplacées par des tractus
reux très résistants qui limitent l'écartement des parties. Tou-
ırs interposées entre les surfaces articulaires, ces brides fibreu-
s forment le principal obstacle à la réduction. Si nous y joignons
bourrelet que fait la capsule, et une certaine rétraction que
. Verneuil a cru remarquer dans les muscles de l'éminence thé-
ır, nous nous rendrons parfaitement compte de l'irréductibilité.

---

5. M. *Verneuil* montre un *pied bot équin occasionné par des cicatrices vicieuses.*

Bien que cette pièce ait été recueillie sur un sujet destiné aux issections de l'École pratique, on peut reconnaître facilement la ature de la maladie qui a amené ces cicatrices, et M. Verneuil ne oute pas qu'elles ne soient la conséquence d'ulcérations scrofu-ıuses. Ces cicatrices sont surtout profondes et adhérentes au mi-eu du mollet derrière les muscles jumeaux, et il est évident que ans ce point toute l'épaisseur de la peau a été détruite. L'atti-ıde vicieuse est entièrement due à la rétraction des muscles du riceps sural qui sont durs, résistants en même temps qu'atrophiés. elon toute probabilité, le tissu de ces muscles a été antérieure-nent envahi par la suppuration. Si ces muscles constituent la ırincipale cause de la déformation observée dans le pied, deux ıutres circonstances moins importantes concourent également à ıroduire le même résultat quoique agissant avec moins d'énergie. Ainsi les muscles de la cuisse envoient des prolongements aponé-vrotiques très forts, très résistants, sur les tissus fibreux qui for-nent corps avec les muscles de la jambe et maintiennent cette lernière en état de flexion permanente sur la cuisse. Enfin le jambier postérieur participe lui-même à la rétraction des muscles jumeaux et soléaire, et la section du tendon d'Achille n'eût pas suffi pour permettre d'opérer le redressement ; il eût fallu encore aller attaquer le tendon du jambier qui, par suite des rapports nouveaux qu'il affecte dans ce cas, eût été très difficilement atteint

par le ténotome, car on ne le sentait pas du tout sous la peau, et il a fallu faire une véritable dissection pour le découvrir; de plus, ce tendon eût-il été sectionné ainsi que le tendon d'Achille, le redressement du membre n'aurait pas été obtenu pour cela, car toutes les gaînes synoviales lubréfiant ces tendons étaient envahies par des tractus fibreux qui faisaient adhérer les tendons entre eux et aux aponévroses d'enveloppes. Une quantité assez considérable de graisse se trouvait accumulée entre le tendon d'Achille et le tibia, et il y en avait également une quantité anormale dans le creux poplité. Du reste, ce pied bot, quoique traumatique ou consécutif, présente les mêmes altérations de la forme du pied que s'il était congénital : augmentation de la convexité transversale de la voûte plantaire, résultant du rapprochement des premiers et cinquième métacarpiens, subluxation de l'astragale, qui fait saillir la tête de cet os, etc. C'est donc surtout au point de vue de la médecine opératoire qu'il mérite d'être étudié, et c'est pour cela que le présentateur a cru devoir s'occuper surtout de faire bien ressortir les obstacles que trouvait ici la ténotomie.

---

6. M. *Devouges* présente, au nom de M. *Gibert*, un *kyste du ligament large droit*, ayant le volume d'un petit œuf de poule. Ce kyste a été recueilli sur une femme morte à la suite de couches; il paraissait siéger dans la trompe, mais on l'isole parfaitement du pavillon, la cavité tubaire est libre et perméable; il n'adhère en aucune façon à l'ovaire; on doit donc le considérer comme siégeant dans l'épaisseur du ligament large. C'est à cette opinion que se rattache M. Verneuil, qui a vu plusieurs cas semblables, dont il a donné la description dans ses *Recherches sur les kystes du corps de Rosenmüller*.

7. M. *Simon* (Edmond) présente des *tubercules des épididymes de la prostate et des vésicules séminales*.

B... (Gabriel), âgé de trente-cinq ans, terrassier, est entré le 3 mai à l'Hôtel-Dieu. Il contracta à vingt ans une blennorrhagie qui dura de deux mois et demi à trois mois. En 1856, à la suite d'un travail prolongé dans l'humidité, sans réapparition de blennor-

igie, dit-il, il est pris d'épididymite gauche ; l'inflammation ne de pas à se développer simultanément sur l'épididyme droit. se soigne chez lui, puis retourne au travail malgré la tuméfac- n assez considérable que conservent les bourses après l'amor- sement de l'inflammation. Au bout de quelque temps, voyant la néfaction augmenter au lieu de décroître, il entre à l'hôpital int-Antoine. On reconnaît une double hydrocèle, que l'on traite r l'injection iodée. Après la guérison de ces hydrocèles, on nstate l'existence de duretés qui diminuent seulement de volume, is restent stationnaires, et présentent des élancements dans les mps humides.

Aujourd'hui, ce malade se présente avec une constitution dé- riorée ; il est assez maigre, son teint est blafard ; il se plaint une diminution assez grande de ses forces ; il a des tubercules ns les poumons. On trouve les deux épididymes presque doublés volume, irréguliers, d'une consistance cartilagineuse ; au- vant et au-dessous d'eux, les testicules d'une consistance nor- ale mais d'un volume assez petit ; enfin, se rattachant à la queue l'épididyme droit par un cordon inégal, dur, une petite tumeur npâtée, fluctuante même. Le toucher rectal fait constater une duration et une augmentation de volume des vésicules séminales, rtout de la gauche. Depuis sa double épididymite, ce malade a pas eu de désirs vénériens, n'a pas approché de femme, et pendant n'a jamais constaté de pollution. La rétention d'urine our laquelle il est entré a disparu rapidement, sans autre traite- ent que l'administration d'un bain. Depuis qu'elle a disparu, la iction commence toujours par l'émission d'un liquide épais, unâtre, et l'urine laisse déposer un sédiment assez considérable. a petite tumeur qui se rattachait à l'épididyme droit a été icisée ; elle a laissé s'écouler un pus granuleux, et s'est cica- isée rapidement. Quelques jours après, un nouvel abcès s'est eproduit un peu au-dessous d'elle. Une nouvelle incision fut pra- quée, et donna écoulement à un pus séreux. L'inflammation se ropagea à l'épididyme gauche, envahit le cordon du même côté. ne diarrhée colliquative se déclara, et fut tout à coup suspendue ar l'apparition subite d'une péritonite qui enleva le malade en rente-six heures.

*Testicules.* — A *droite*, persistance complète de la cavité de la

tunique vaginale qui est blanchâtre et augmentée d'épaisseur. A *gauche*, fusion intime et épaississement des deux feuillets. Les testicules sont parfaitement sains des deux côtés. L'épididyme *droit* est tuberculeux à son sommet et à sa queue. Le *gauche* est farci de tubercules, les uns ramollis (ceux de la tête), les autres presque à l'état de crudité. Du côté *droit* se détache, de la queue de l'épididyme, un cordon fibreux qui aboutit à un foyer purulent très anfractueux, situé à la partie déclive des bourses entre les deux testicules.

*Cordons.* — Du côté *droit*, immédiatement au-dessus de la queue de l'épididyme, foyer purulent de la capacité d'une petite noix contenant un pus verdâtre circonscrivant le canal déférent, lequel présente deux petits pertuis à ce niveau. Dans le trajet inguinal autre foyer purulent, au milieu duquel le canal déférent est rompu. Dans les points intermédiaires, deux ou trois tubercules ramollis gros comme de gros pois. A *gauche*, disposition semblable des abcès mais avec intégrité du canal déférent, et d'autre part avec ouverture du foyer supérieur dans la cavité péritonéale. La partie moyenne du cordon renferme plus de tubercules que du côté droit.

La *prostate* est réduite à une coque, dont la cavité pleine de pus tuberculeux communique largement avec la vessie et l'urèthre, ce qui explique l'écoulement purulent qui précédait l'émission des urines. Les *vésicules séminales* sont indurées, augmentées de volume, et pleines d'un pus verdâtre tuberculeux. La *vessie* est chroniquement enflammée. Le *péritoine* contenait deux ou trois litres d'un liquide jaunâtre, sale, opaque, sans odeur, et offrait une injection en réseau très accusée dans ses parties déclives.

Il y a des ulcérations multiples sur la muqueuse de la fin de l'intestin grêle et du gros intestin, et des tubercules infiltrés, et en noyaux aux sommets des deux poumons.

M. *Dolbeau* fait remarquer que si l'injection iodée qui a prévenu le retour de l'hydrocèle, a bien laissé une des cavités vaginales libres, elle a cependant oblitéré l'autre : circonstance qui vient contredire l'opinion formulée par M. Gosselin : savoir, que l'injection iodée a pour avantage de prévenir le retour de l'épanchement sans provoquer l'adhérence des surfaces séreuses.

. Dolbeau a eu trois fois occasion de pratiquer, à Bicêtre, l'au-
psie de vieillards qui avaient été soumis aux injections iodées,
deux fois il a trouvé la cavité séreuse oblitérée. M. Hutin a,
ıns ses relevés, signalé plusieurs cas semblables.

M. *Houël* croit que l'oblitération de la cavité vaginale tient
ıtôt, dans ce cas, à la maladie elle-même qui avait envahi
'pididyme et probablement le testicule, qu'à l'injection iodée
ı, au contraire, dans les cas d'hydrocèle simple, conserve la
rméabilité de la séreuse, ainsi qu'il a pu s'en convaincre lui-même
ır l'examen d'un grand nombre de pièces recueillies sur des
lultes, tandis que celles de MM. Hutin et Dolbeau proviennent
: vieillards.

M. *Dolbeau*. Dans les cas où j'ai rencontré une adhérence des
uillets de la tunique vaginale, à la suite de l'opération de l'hy-
'ocèle par l'injection iodée, cela ne tenait pas à l'âge de deux des
ıjets, comme M. Houël a paru le croire, car je dois dire que si
s autopsies ont été faites sur des vieillards, ces mêmes vieillards
vaient été opérés fort longtemps auparavant, c'est-à-dire dans
âge moyen de leur vie. Quant aux altérations du testicule, elles
ıe semblent devoir d'autant moins être invoquées pour expliquer
oblitération, qu'elles me paraissent être un phénomène constant
ans les hydrocèles. L'épanchement de la tunique vaginale me
ımble en effet ne pouvoir se former que sous la dépendance suc-
essive et forcée d'une lésion testiculaire qu'il faut donc s'éver-
ıer à combattre si l'on désire arriver à une cure radicale.

M. *Axenfeld* rappelle que cette dernière opinion a été professée
vec persistance par Vidal (de Cassis), qui regardait l'hydrocèle
omme étant constamment la conséquence d'une orchite an-
ienne.

---

8. M. *Blondeau* communique une observation d'*abcès gangré-
ıeux, avec ramollissement du cerveau, consécutif à une affection de
'oreille interne* (carie de l'enclume et du marteau).

Une femme de vingt-sept ans entra à l'Hôtel-Dieu le 31 mai
1858; elle accusait un mal de tête excessif qu'elle ressentait depuis
quinze jours. Elle se plaignait en outre d'une douleur d'oreille

du côté droit, et cette oreille était bouchée avec un morceau de ouate que nous n'eûmes pas l'idée d'enlever. La malade était d'ailleurs absolument sans fièvre, et nous ne constations dans son état rien à noter que cette céphalée dont elle se plaignait, au reste, uniquement. Elle n'avait ni diarrhée, ni constipation, ni vomissements, ni envie de vomir, seulement un mauvais goût dans la bouche. La langue était blanche, sans enduit saburral. Son intelligence était nette; elle n'avait d'agitation que celle qui donne une atroce douleur de tête. Les membres conservaient leur mouvement et la sensibilité était partout intacte; un instant nous crûmes que le côté *droit* était un peu plus paresseux que le gauche; mais ayant commandé à la malade de se lever sur son séant, en saisissant alternativement de l'une et l'autre main la barre de bois suspendue à son lit, elle exécuta facilement les mouvements; elle levait également bien les jambes. Ne trouvant aucun symptôme de congestion encéphalique, aucun signe d'état saburral des premières voies, nous cherchâmes à combattre directement la céphalalgie (compresses imbibées dans une solution faite au cyanure de potassium 1 gramme, pour eau distillée, 100 grammes).

Quelques heures après cette femme était morte.

La religieuse nous raconta qu'après notre départ elle avait été prise d'une agitation telle qu'on avait préparé la camisole de force; mais, au moment de la lui appliquer, le calme était revenu et avait duré jusquà la mort, qui arriva vers huit heures du soir.

*Autopsie.* A la partie inférieure du lobe sphénoïdal du côté droit, et dans une étendue qui pouvait avoir le diamètre d'un gros œuf de poule, la substance cérébrale avait une couleur vert grisâtre, contrastant avec la coloration normale du reste de l'encéphale. A la coupe, il s'échappa une certaine quantité de pus et dans une certaine épaisseur du lobe, jusque vers le corps strié et la couche optique, la substance cérébrale était réduite en un putrilage présentant des stries de sang également verdâtre et exhalant une odeur gangréneuse. A la première vue, M. le professeur Trousseau déclara que cette lésion devait dépendre de quelque affection du tissu osseux, d'une maladie du rocher. L'élève qui avait ouvert le crâne, nous dit, qu'en enlevant la calotte osseuse, il avait laissé s'écouler une certaine quantité de liquide sanieux purulent. On en retrou-

vait encore à la base du crâne, dans la fosse sphénoïdale, où la dure-mère était épaissie, soulevée par ce même liquide qui baignait le rocher, et perforée en deux points par lesquels le pus se faisait jour. Les os paraissaient d'ailleurs parfaitement sains.

Une coupe du rocher faite par M. Hirschfeld fit voir des lésions dont il nous reste à parler. La membrane du tympan était détruite, et du pus qui remplissait toute la cavité de l'oreille s'écoulait : d'une part par le conduit auditif externe, dont la muqueuse était considérablement épaissie ; d'autre part, par la trompe d'Eustache, ce qui nous rendait compte du mauvais goût accusé par le malade, le pus arrivant ainsi dans l'arrière-gorge. L'os du rocher était lui-même parfaitement sain ; mais les osselets de l'ouïe avaient subi de profondes altérations ; l'os lenticulaire, l'étrier, avaient complétement disparu ; l'enclume avait perdu son apophyse grêle et une partie de son corps ; le marteau ne présentait plus que les rudiments de ses diverses parties. Son muscle interne ne se retrouva pas. On pouvait suivre le trajet du pus à travers la fissure osseuse dans laquelle ce muscle vient normalement s'insérer : c'était par cet étroit canal qu'il avait passé de l'oreille dans l'intérieur du crâne, formé un abcès sous la dure-mère, perforé celle-ci et amené l'encéphalite partielle, suppurée, le ramollissement qui avait occasionné la mort.

Ces cas d'encéphalite osseuse, comme on l'a appelée, ne sont pas rares dans la science ; ils ont été signalés par les auteurs qui se sont occupés des maladies d'oreilles : les journaux anglais en ont rapporté de nombreux exemples ; et dans sa dernière édition sur les maladies de l'oreille, Krammer en a rassemblé plusieurs faits. Pour notre part, nous avons présenté l'année dernière, à la Société, le crâne et le cerveau d'un enfant qui avait été enlevé comme la malade dont nous vous soumettons les pièces pathologiques, par une encéphalite consécutive à une carie du rocher ; mais chez cet enfant, la maladie avait pu être diagnostiquée du vivant de l'individu, l'affection cérébrale ayant été accompagnée de son cortége habituel, paralysie et troubles de l'intelligence, accidents fébriles ; de plus, il existait une lésion grave du rocher lui-même. Le cas actuel a présenté des circonstances particulières qui doivent se rencontrer rarement. Ainsi lésion cérébrale considérable, ne s'étant manifestée pendant la vie que par un seul

symptôme, une atroce céphalée; d'ailleurs aucun trouble de l'intelligence, de la sensibilité, du mouvement, pas de mouvement fébrile. Cette lésion cérébrale elle-même, cette encéphalite terminée par suppuration, gangrène et ramollissement, avait été produite sous l'influence d'une autre lésion, bien peu considérable en apparence, une carie non pas du rocher, mais des osselets de l'ouïe; carie qui avait amené une suppuration, laquelle se faisant jour (et ce n'est pas là le fait le moins remarquable de cette histoire) à travers une petite fissure qui laisse à peine passer une soie de sanglier, avait déterminé un abcès sous la dure-mère, puis une perforation de cette membrane, et en définitive l'inflammation du cerveau et la mort.

---

**9.** M. *Broca* présente une *corne* ayant environ 2 centimètres d'élévation, qui s'est développée *à la région postérieure du mollet*, chez une femme de cinquante ans, affectée de varices avec ulcères variqueux. Ses varices furent traitées, il y a trois ans, par des injections de perchlorure de fer dans les veines : il en est résulté une oblitération qui persiste encore, et l'on sent parfaitement un caillot dur dans les veines opérées. Quoiqu'il y ait toujours des varices, l'opération a eu ce résultat avantageux de faire disparaître l'ulcère, qui ne s'est plus montré depuis. La production cornée a débuté il y a trois ans; elle paraît avoir eu pour siége un follicule sébacé, et l'on voit l'épiderme envoyer sur elle un prolongement bien manifeste. L'ablation a été pratiquée à l'aide de deux incisions circonscrivant la base de la tumeur. Ne pourrait-on pas se demander si, dans ce cas, la présence des varices et de l'ulcère même n'a pas eu une certaine influence sur le développement de cette corne?

---

**10.** M. *Chassaignac* présente un *kyste de la région sus-hyoïdienne* opéré par lui. Cette tumeur existait chez un enfant de quinze ans, à l'état de récidive, après avoir été opérée une première fois, il y a six ans, par M. Girouard. M. Chassaignac crut d'abord à l'existence d'une tumeur strumeuse, et il se disposait à en pratiquer l'ablation; mais après avoir fait une

incision sur la ligne médiane de cette tumeur, il en vit sortir une matière blanchâtre, pâteuse, qui se présenta sous forme d'un corps cylindrique, vermicellé, forme résultant évidemment de son passage à travers l'ouverture étroite qui venait de lui être ouverte. Cette substance, examinée au microscope par M. Dufour, n'est autre chose que de la matière sébacée, en tout semblable à celle qui se rencontre dans les loupes; elle est composée de cellules épithéliales, et renferme un certain nombre de cristaux de cholestérine. Après avoir complétement vidé le kyste, M. Chassaignac s'occupa ensuite de l'extraire en totalité, et il a pu fort heureusement y réussir, en l'arrachant avec des pinces; il met ce sac sous les yeux de la Société.

---

11. M. *Delestre* présente une *tumeur du sein* datant de six ans, enlevée chez une femme de quarante-quatre ans, jouissant d'une bonne santé habituelle. Cette tumeur formait une masse globuleuse, assez souple, de la grosseur d'un petit œuf de poule, irrégulièrement bosselée, sans adhérence et sans changement de couleur à la peau. Elle occupait la partie supérieure et externe du sein gauche, et n'était pas accompagnée d'engorgement ganglionnaire, ni d'écoulement de sérosité par le mamelon; il y avait cependant un peu de rétraction du mamelon. L'opération n'offrit pas de difficultés sérieuses. La plaie s'est réunie par première intention, et la malade a pu sortir parfaitement guérie au bout de trente jours. La tumeur inscisée est rosée, granulée, et présente l'aspect et la consistance de la glande mammaire, avec laquelle elle se continue sans ligne de démarcation tranchée. Cette tumeur, de la grosseur d'un œuf de pigeon, était coiffée d'une espèce de kyste séro-sanguinolent, paraissant formé par un des conduits galactophores dilatés. L'examen microscopique n'a pas été fait.

---

12. M. *Lancereaux* présente une *tumeur fibro-plastique de la jambe* ayant nécessité l'amputation de la *cuisse* chez un sujet âgé de trente-cinq ans, rachitique, contrefait, et ayant eu des scrofules.

Vers les premiers jours de décembre, un peu de roideur dans la jambe droite, avec un peu de gonflement et légère saillie, au côté interne la peau étant intacte. Le 11 janvier, il y avait dans

ce point une tumeur oblongue de la grosseur d'un œuf de poule, mollasse, et présentant une fluctuation mal caractérisée.

Le 25 mai, la tumeur occupe la partie postérieure et supérieure de la cuisse; elle a le volume d'une tête de fœtus; elle est sphérique, régulière, un peu allongée dans le sens vertical; elle paraît adhérer aux parties profondes; la peau qui la recouvre est violacée, couverte de grosses veines variqueuses, lisse et tendue, mais sans ulcérations; elle ne paraît pas faire corps avec la tumeur, sur laquelle on a cependant de la peine à la faire glisser. La tumeur est le siége d'une fluctuation assez peu nette, qui cependant laisse assez de doute sur sa nature pour qu'on y plonge un trocart explorateur. Celui-ci donne issue à quelques gouttes d'un sang noir. L'amputation est pratiquée le 28.

*Dissection de la jambe.* — Les muscles de la région postérieure de la cuisse, réduits à l'état de bandelettes en partie fibreuses et en partie graisseuses, sont refoulés par la tumeur, qu'ils recouvrent en partie, et qui, profondément placée, paraît adhérer au périoste. Le tibia et le péroné sont légèrement érodés à son niveau. Le tissu osseux est imbibé de liquides, saignant, et présente des aréoles très larges. Les principaux nerfs et vaisseaux sont refoulés à sa partie interne, quelques-uns cependant traversent la tumeur sans présenter la moindre altération, entre autres : l'une des branches du nerf musculo-cutané, dont le névrilème n'a pas la moindre coloration anormale, une petite artériole, et une veine assez volumineuse qui sont complétement intactes. Ce fait n'est pas commun, car on sait que le cancer a la propriété de détruire les vaisseaux avec lesquels il se trouve en rapport, principalement les veines.

La tumeur paraît formée de deux parties : l'une externe, aplatie, moins volumineuse, plus dure, renferme du tissu fibreux, se détache assez difficilement de la portion plus volumineuse, avec laquelle elle se confond à sa partie inférieure; l'autre arrondie, moins consistante, présente à la coupe une masse homogène blanchâtre, injectée d'un petit nombre de vaisseaux, assez mollasse au centre, qui ne donne pas lieu par la pression à l'issue du suc dit cancéreux.

L'examen microscopique de cette tumeur est fait sur plusieurs points différents par M. Dufour, et partout les éléments fibro-plastiques (noyaux, cellules fusiformes, matière amorphe et granula-

tions graisseuses) se sont présentés sous le champ du microscope avec une netteté remarquable, qui ne peut laisser exister le moindre doute sur la nature de la tumeur. Nous avons donc une tumeur fibro-plastique typique, pour me servir de l'expression de M. Dufour, et cela chez un individu en même temps rachitique et scrofuleux. Trois diathèses ou tout au moins deux se seraient-elles développées chez ce même sujet? C'est possible, car on sait qu'une diathèse n'en exclut pas une autre. Cependant ne pourrait-on se demander si la tumeur fibro-plastique que nous avons amputée était sans rapport aucun avec la scrofule, qui si souvent donne lieu au développement de l'élément fibro-plastique, soit dans les ganglions, soit dans les tissus. Ne pourrait-on considérer cette tumeur comme une manifestation avancée de la scrofule? Je n'ose me prononcer sur ce point, toutefois je suis assez porté à regarder la scrofule comme la cause de la tumeur en question.

M. *Guyot* ne croit pas qu'il soit nécessaire d'admettre l'existence de deux diathèses différentes chez le même sujet pour expliquer la formation de cette tumeur fibro-plastique chez un scrofuleux. Les scrofules ont, dans certains cas, une connexion tellement intime avec le tissu fibro-plastique que l'on rencontre ce dernier à la base même de certains ulcères scrofuleux, et principalement des lupus.

M. *Bonfils* ne pense pas que le tissu fibro-plastique rencontré chez les scrofuleux puisse, par sa nature même, être comparé au fibro-plastique des tumeurs ordinaires; ils diffèrent dans leur marche, dans leur mode de développement, et surtout par l'influence plus délétère que le vrai tissu fibro-plastique exerce sur la santé générale.

M. *Guyot* n'admet pas ces différences de nature et de marche, car on sait que, d'après tous les micrographes, la composition histologique des deux tissus est identique, et que les ulcérations, scrofuleuses, les lupus entre autres, altèrent assez profondément la santé pour déterminer de l'albuminurie.

---

**13.** M. *Le Juge* fait la communication suivante :

Un homme de cinquante-quatre ans, entré à la Charité por-

tant vers la partie moyenne de la jambe droite, qui a été *fracturée* il y a deux ans, tous les signes d'un *phlegmon diffus* très étendu, et ayant en même temps à la partie supérieure du dos un énorme anthrax très douloureux, meurt après quelques jours de diarrhée.

A l'*autopsie*, on constate l'état suivant des os : le périoste est épaissi, très adhérent à la couche cellulo-aponévrotique des insertions musculaires ; quand on essaye d'en opérer la séparation, on constate que dans l'épaisseur de ses replis se trouve une esquille à surfaces blanchâtres, comme enclavée au milieu du tissu fibreux. Il y a eu un chevauchement des deux fragments, aussi bien du tibia que du péroné, de manière que ces deux os présentent une saillie épineuse qui pénètre au milieu du tissu musculaire. Sur la face postérieure, et sur la face externe du péroné on remarque des porosités figurant çà et là des petits sillons, attestant une inflammation superficielle de l'os, et que l'on retrouve presque constamment dans les fractures compliquées de suppuration. Il y a oblitération du canal médullaire des deux os au niveau de la fracture ; cette oblitération a lieu du côté du tibia par du tissu compacte ; du côté du péroné, par un lacis de tissu spongieux et compacte.

Nous pensons que les causes occasionnelles du développement de ce phlegmon diffus ont été les épines constituées par les fragments des deux os de la jambe, et par l'esquille enclavée dans le périoste du tibia, où elle était adhérente. Tous les auteurs s'accordent à regarder ces esquilles comme des causes d'abcès dans les fractures même consolidées : aussi les chirurgiens mettent-ils tous leurs soins à extraire toutes les esquilles venant compliquer une fracture.

M. *Trélat.* Sans doute, il serait juste de faire ce raisonnement si le phlegmon n'avait été précédé d'aucune autre affection de même nature ; mais bien au contraire, dans le cas qui nous occupe, nous voyons un homme à constitution détériorée atteint d'un énorme anthrax, dont les ravages s'étendent entre les deux omoplates. Le sujet est donc singulièrement prédisposé, et si la fracture joue un rôle c'est assurément un rôle secondaire. Loin de moi la pensée de dire qu'il n'existe pas dans la science de cas où les choses se soient passées ainsi ; mais il ne faut tirer des faits

que les conclusions rigoureuses qui en découlent, et ce serait certainement forcer la vérité que de voir dans l'observation de M. Le Juge un cas de phlegmon diffus causé par une fracture. Il ne faut pas appliquer aux fractures sans plaies, et surtout aux fractures consolidées, ce qui s'applique aux fractures esquilleuses avec plaies. En effet, ce n'est pas pour éviter d'avoir dans les chairs des pointes osseuses qui irriteront les parties molles que le chirurgien conseille d'enlever les esquilles, mais bien parce qu'elles deviennent promptement de véritables corps étrangers, qui entretiennent la suppuration et rendent impossible tout travail de consolidation. C'est donc par un mode tout différent qu'agissent les irrégularités d'un cal vicieux et les esquilles d'une fracture à ciel ouvert.

---

**14.** M. *Pana* présente une *tumeur fibreuse de chiasma des nerfs optiques et de tuber cinereum* remplissant tout le troisième ventricule, et compliqué d'hydropisie des ventricules, déterminée très probablement par compression, avec atrophie des plexus choroïdes et des veines de Galien.

B... (Georges), âgé de quartorze ans, entré le 25 janvier à l'Hôtel-Dieu, service de M. le professeur Laugier, est d'une bonne constitution, et offre un développement physique supérieur à son âge ; on lui donnerait aisément dix-huit à vingt ans. Son intelligence est bien développée ; il parle beaucoup, bien qu'à la vérité ce soit en tremblotant un peu. La sensibilité et la motilité sont intègres, ainsi que *tous les sens*, celui de la vue excepté, qui depuis six mois se trouve complètement perdu. La cécité est arrivée d'une manière graduelle, et sans autres accidents qu'une céphalalgie presque constante. Ajoutons que la face est pâle, et qu'un léger souffle se fait entendre dans les carotides. Malgré cela l'appétit est excellent et les digestions parfaites.

Les yeux sont agités d'un clignotement perpétuel. L'ophthalmoscope permet de constater la parfaite intégrité de l'appareil oculaire. La papille du nerf optique est normale, et à peine constate-t-on une légère turgescence dans les vaisseaux de la rétine. Pas un seul phosphène ne survit chez lui.

A partir du mois de mai le malade a maigri beaucoup, et est devenu turbulent au point de troubler le repos de ses voisins pen-

dant la nuit. Un peu plus tard il tomba dans une somnolence permanente, et ses membres se roidirent au point que l'élève chargé de panser un cautère qu'on lui avait appliqué sur la nuque éprouvait la plus grande peine pour le soulever. Enfin, dans la journée du 12 juin, il fut pris de deux accès d'épilepsie, après lesquels il succomba, le 13, à neuf heures du matin.

L'*autopsie*, faite vingt-quatre heures après, nous montra :

Une cavité crânienne spacieuse, exactement remplie par la masse encéphalique, et dont les parois médiocrement épaisses offrent une surface interne raboteuse, avec des saillies mamillaires et des dépressions digitales des plus prononcées; des circonvolutions très apparentes et légèrement tassées; les méninges parfaitement saines; le liquide sous-arachnoïdien plus abondant que d'ordinaire, mais clair; les ventricules latéraux doublés de capacité, contenant de la sérosité claire, et tapissés d'une membrane propre épaissie; les couches optiques très blanches, étalées et comme doublées de surface; les corps striés élargis. Les plexus choroïdes, surtout celui de droite, sont atrophiés, comme rudimentaires. Le trou de Monro du côté droit est presque oblitéré. Le septum lucidum a éprouvé un dédoublement complet en deux lames minces et demi-transparentes, et le cinquième ventricule, ainsi évasé, contient de la sérosité limpide. Le corps calleux est à peine aminci.

Dans l'hexagone de la base du cerveau existe une tumeur ayant transformé en sa propre substance le chiasma, toute la portion antérieure du nerf optique droit, le tuber cinereum et les tubercules mamillaires, bien que ces derniers soient encore reconnaissables. Cette tumeur, du volume d'un petit œuf, pénètre dans le troisième ventricule, et remonte jusque sous la commissure grise, qu'elle repousse en haut en même temps qu'elle l'étale; elle est formée de deux parties, dont une, fondamentale, offre un aspect fibroïde, une couleur grise et une consistance dense, tandis que l'autre, extérieure et superposée à la précédente, présente une consistance plus molle et une certaine translucidité qui la fait ressembler à la chair d'anguille; cette dernière portion de la tumeur, toute extérieure, ainsi que nous l'avons dit, remplit l'espace sous-arachnoïdien antérieur, et entoure le pédicule de la glande pituitaire qui est parfaitement saine.

L'examen microscopique a montré : 1° que la masse intraventriculaire était du tissu fibreux pur (tissu fibreux proprement dit et non fibro-plastique) ; 2° que la masse surajoutée couleur de chair d'anguille était formée, au contraire, de tissu amorphe rempli de granulations moléculaires, et comme infiltrée dans les mailles de tissu cellulaire sous-arachnoïdien.

Les bandelettes des nerfs optiques, surtout celle de droite, sont complétement atrophiées; les corps genouillés, surtout à droite, le sont également, ainsi que les tubercules quadrijumeaux antérieurs et postérieurs, particulièrement à droite. La glande pinéale, ses pédoncules, et les deux commissures antérieure et postérieure du cerveau sont sains; le trigone ou voûte à quatre piliers est élargi et aminci, ainsi que la toile choroïdienne, dont les vaisseaux et les plexus existent à peine. Enfin la protubérance annulaire et le bulbe sont comme tassés et repoussés en arrière vers le trou occipital : aussi le diamètre antéro-postérieur du pont de Varole semble diminué. Les olives font une saillie considérable, et le collet du bulbe est très profond.

---

TUMEURS FIBREUSES DU SEIN DROIT ; RÉCIDIVES NOMBREUSES. — Observation par M. GÉRIN-ROZE, interne des hôpitaux.

La veuve M..., âgée de quarante-six ans, entre à l'Hôtel-Dieu le 20 avril 1857, salle Saint-Paul, n° 26, service de M. Boyer. Il y a quatorze ans que cette femme reçut au sein droit un coup qui lui fit peu de mal sur le moment; mais, à partir de cette époque, le sein commença à grossir. Les progrès de la tumeur furent très lents; ce n'est que depuis quatre mois qu'elle a pris des proportions considérables et qu'elle est devenue douloureuse.

La tumeur est énorme, la peau qui la recouvre, rouge en quelques points, n'a contracté aucune adhérence avec les tissus dégénérés dont elle est encore séparée par une couche de tissu graisseux. Son aspect lobulé, sa consistance ferme, l'absence d'engorgement ganglionnaire, et le peu de développement des veines superficielles font diagnostiquer une tumeur adénoïde. Ablation de la tumeur le 21 avril 1857. Son poids est de

2430 grammes. L'examen microscopique fait par M. Robin permet de constater qu'il s'agit d'une tumeur fibreuse avec hypertrophie des lobules glandulaires. Elle est lobulée, dure, ferme, renfermée dans une membrane fibreuse très dense. Parfaitement enkystée, libre de toute adhérence, il a été facile de l'énucléer complétement pendant l'opération. Le mamelon paraît enfoncé au milieu des tissus glandulaires hypertrophiés qui l'entourent. De l'enveloppe fibreuse partent des prolongements qui cloisonnent et séparent les différents lobules qu'un pédicule bien distinct rattache au rameau principal. La plupart de ces lobules sont entourés en partie par une bourse séreuse, à loge unique ou divisée par des cloisons incomplètes, contenant une petite quantité d'un liquide filant et jaunâtre. Les bourses séreuses, parfaitement indépendantes les unes des autres, forment aux lobules une enveloppe complète, ne laissant qu'un point libre pour l'implantation du pédicule. Au niveau des conduits galactophores il y a des amas de sérosité glaireuse qui simulent autant de petits kystes.

La tumeur enlevée laisse une plaie de 0m,25 dans son plus grand diamètre. La malade sort, parfaitement guérie, le 1er juin 1857. Elle n'a éprouvé aucun accident grave pendant la cicatrisation. Son état général, qui était excellent avant l'opération, ne laisse rien à désirer. Elle a conservé tout son embonpoint, et retourne en Lorraine, son pays (1).

*Première récidive.* — La tumeur se reproduit au bout de cinq mois, et dès lors son accroissement est des plus rapides. Elle ne présente d'ailleurs pas d'autres symptômes que la première fois. Indolence presque complète, ne s'accompagnant ni d'élancements caractéristiques, ni d'extension aux parties voisines. L'état général est excellent. Les ganglions de l'aisselle sont dans un état d'intégrité parfaite. Pas de teinte cachectique. Fonctions régulières. Embonpoint considérable.

La malade rentre à l'Hôtel-Dieu dans les premiers jours de janvier 1858. La tumeur est très volumineuse. La peau, rouge, tendue, luisante, adhère intimement aux parties sous-jacentes. Si les deux mains peuvent, en saisissant la tumeur, lui imprimer

(1) Je dois ces antécédents à l'obligeance de mon excellent collègue et ami M. Touzelin, qui m'a précédé dans le service. G. R.

quelques légers mouvements, ces mouvements sont si peu étendus qu'on ne peut affirmer d'une manière certaine s'il existe ou non des adhérences aux parties profondes. La pression sur la tumeur n'est pas douloureuse; par la palpation, on perçoit la sensation que donne un tissu solide, mais de consistance molle. Sur certains points cependant, et principalement aux environs de la première cicatrice, on reconnaît l'existence de noyaux plus résistants. Il ne reste plus aucune portion de la glande mammaire qui a été complétement enlevée lors de la première opération.

Quelque indécis qu'il soit sur la nature de cette tumeur, M. Boyer se voit contraint de pratiquer de nouveau son extirpation, le 23 janvier 1858, espérant ainsi s'opposer à son envahissement continuel. Ses limites s'étendent déjà jusqu'à la base du thorax, et l'on peut se préoccuper du procédé qu'il faudra employer pour combler la perte de substance qui va être pratiquée. Comme la malade est très grasse et les téguments très mobiles, il sera peut-être possible d'attirer en haut les téguments situés du côté de l'abdomen. Une double incision semi-elliptique est pratiquée à la base de la tumeur qu'elle circonscrit entièrement. Cette incision comprend toute l'épaisseur des téguments. Les deux lambeaux de peau sont disséqués avec soin et la tumeur sous-jacente énucléée avec les doigts. Quelques adhérences partielles existent entre la face profonde de la tumeur et le muscle grand pectoral. On les coupe avec le bistouri, et toute la masse morbide se détache facilement. Son poids est de 1900 grammes. Elle est constituée par un tissu mollasse, rouge brun, peu vasculaire, d'où suinte un liquide épais et consistant. Au milieu de ce tissu se trouve un noyau de substance blanche plus ferme, plus résistante, et du volume d'une grosse noix.

Examinée au microscope, cette tumeur est reconnue pour une hypertrophie des culs-de-sac glandulaires. Son centre est formé par des noyaux embryoplastiques.

La fin de l'opération fut très simple. Quelques vaisseaux peu importants furent liés, un gâteau de charpie fut directement posé sur les parties à nu, et par-dessus, des bandelettes agglutinatives furent appliquées pour diminuer un peu l'étendue de la plaie. Au bout de cinq à six jours, les bandelettes furent enlevées et renouvelées. Une partie de la charpie se détacha d'elle-même par suite de la

suppuration. Il ne se produit rien de remarquable pendant trois ou quatre semaines. Tous les jours, le pansement est renouvelé; malgré la suppuration abondante, une partie de la charpie est restée intimement adhérente au fond de la plaie, et ne peut en être enlevée malgré des tractions assez fortes. La plaie a notablement diminué d'étendue surtout à la partie interne. Les téguments internes se sont rapprochés de la lèvre supérieure, ainsi qu'on l'avait espéré.

*Deuxième récidive.* — Vers le 20 février, on s'aperçoit que pour la troisième fois et avant même l'établissement complet d'une cicatrice, la tumeur tend à se reproduire

Du 20 février au 9 mars, cette deuxième récidive fait des progrès rapides. L'affection se reproduit cette fois sous forme de plusieurs demi-sphères de volumes inégaux, dont l'une, interne, est beaucoup plus considérable que les autres.

Le 9 mars, troisième opération. La malade étant préalablement endormie, M. Boyer essaye d'enlever la tumeur en en faisant l'abrasion; mais le voisinage des côtes l'empêche d'en atteindre toutes les racines; et, le lendemain, pour détruire certainement ce qui reste de tissu malade, il fait une première application de pâte de Canquoin. Le caustique est laissé pendant une demi-heure.

Le 15, l'eschare est complétement détachée, et l'on trouve au-dessous une nouvelle couche de tissu de mauvaise nature.

Le 18 mars, nouvelle application de pâte de Canquoin qui, cette fois, est maintenue pendant huit heures. La malade accuse des douleurs très vives qui diminuent les jours suivants. Pansement simple. L'eschare est plus profonde, et cependant on voit quelques jours après, à la partie interne, la tumeur répulluler, sous l'eschare même, avec la plus grande rapidité.

Avant que cette eschare ne soit complétement détruite, M. Boyer fait, le 26 mars, une nouvelle application de caustique et il la maintient pendant vingt-quatre heures. Douleurs vives privant la malade de repos pendant huit jours. Bien que l'action du caustique ait été cette fois profonde, il n'en est pas moins impuissant à arrêter la marche de la maladie qui continue ses progrès, et l'on voit, à la partie inférieure, la tumeur se reproduire sur plusieurs points et prendre un accroissement rapide.

*Troisième récidive.* — Depuis le 1er avril, la tumeur a fait de grands progrès. Le 15, elle a le volume d'un œuf, et cette nouvelle récidive a complétement arrêté le travail de cicatrisation. Du reste, l'état général est toujours excellent et l'embonpoint conservé. M. Verneuil, alors placé à la tête du service, se décide à employer un procédé préconisé dans ces derniers temps par M. Martinet (de la Creuse), qui applique sur la plaie résultat de l'ablation de la tumeur un lambeau emprunté aux parties voisines. Blandin et Delpech avaient déjà remarqué qu'une tumeur ne se reproduisait jamais dans un lambeau autoplastique ; et, plus récemment encore, M. Chassaignac a publié un fait qui tend à prouver, qu'après une semblable opération, la récidive est au moins de beaucoup retardée.

L'opération, des plus laborieuses, fut pratiquée le 17 avril. L'extirpation complète des tumeurs fut très difficile. Les espaces intercostaux étant profondément envahis en différents points, il fallut aller jusqu'à la plèvre pour être sûr de ne rien laisser. Le cartilage d'une côte fut même entamé.

Dans un second temps, M. Verneuil tailla un lambeau qui, partant à peu près de la première pièce du sternum, s'étendait sur l'autre sein dans une étendue de $0^{m},15$. Puis il fit glisser de gauche à droite ce lambeau qu'il appliqua immédiatement sur le sein droit. Une suture fut alors établie au moyen d'un grand nombre d'épingles, et des bandelettes agglutinatives rapprochèrent les lèvres de la plaie nouvellement faite au sein gauche. (Compresses d'eau froide, suivies de compresses imbibées dans une décoction de morelle et de belladone. Linge cératé, lorsque la douleur fut calmée.)

Dès les premiers jours, la température et la coloration du lambeau furent satisfaisantes. Il se réunit par première intention dans tout son parcours ; et ce fut à peine si, vers l'extrémité gauche, l'on trouva un point sphacélé dans l'étendue d'une ligne et demie.

*Quatrième récidive.* — Le lambeau a, le 1er juin, tout à fait repris. La plaie artificielle faite sur le sein gauche est presque cicatrisée. L'état général est satisfaisant ; mais depuis quelques jours, à la place des anciennes tumeurs, deux nouvelles bosselures se montrent au-dessous du lambeau. Ces tumeurs s'accroissent peu à peu, présentent bientôt tous les caractères des précédentes : même marche rapide, même consistance, mêmes douleurs. Il y a déci-

dément une nouvelle récidive, et la malade, désespérée, quitte l'hôpital sans vouloir entendre parler d'aucune autre tentative.

En résumé, une tumeur fibreuse avec hypertrophie des lobules glandulaires est enlevée. Il ne reste plus la moindre portion de glande mammaire, et pourtant de nombreuses récidives se déclarent dans le tissu périphérique. Ces nouvelles tumeurs examinées par M. Robin, sont formées par une hypertrophie des culs-de-sac glandulaires dont rien ne peut arrêter la marche envahissante. Le procédé de M. Martinet (de la Creuse), que recommandaient les observations de Blandin, de Delpech et de M. Chassaignac, reste lui-même impuissant. De tels faits sont curieux à étudier, et nous avons pensé intéresser la Société en soumettant à son examen la tumeur enlevée le jour même de l'autoplastie.

---

TUMEUR SANGUINE DÉVELOPPÉE DANS LE LIGAMENT LARGE DU CÔTÉ DROIT, CHEZ UNE FEMME DE VINGT-HUIT ANS QUI N'AVAIT JAMAIS EU D'ÉCOULEMENT MENSTRUEL. — Deux ponctions : *l'une à travers la paroi abdominale, l'autre par le vagin.* MORT. AUTOPSIE. — Observation et réflexions par le docteur BESNIER, ancien interne des hôpitaux.

Anaïs W..., née à Anvers, modiste, âgée de vingt-huit ans, entre le 14 octobre 1857 à l'hôpital Beaujon, salle Sainte-Marthe, n° 51, service de M. Barth. Taille élevée; face pâle; muqueuses peu colorées; cheveux blonds; systèmes musculaire et adipeux peu développés; bassin large et assez bien conformé; glandes mammaires de moyen volume.

Elle a une sœur parfaitement bien portante, et qui présente cette particularité que la menstruation s'accompagne chez elle de douleurs vives.

A aucune époque la malade n'a eu d'écoulement sanguin par la vulve, et elle arriva à l'âge de vingt-quatre ans sans avoir éprouvé aucun phénomène particulier du côté des organes génitaux; mais à cette époque elle commença à ressentir des douleurs violentes dans les reins, et surtout dans le bas-ventre. Ces douleurs étaient assez fortes pour lui arracher des cris; elles cessèrent au bout de quelques jours, puis se renouvelèrent le mois suivant, et ainsi de

suite, d'une façon régulière, jusqu'au mois de juin de l'année 1857, c'est-à-dire pendant environ quatre ans. La malade se mettait alors au lit, appliquait des cataplasmes émollients sur le bas-ventre, et tout rentrait dans l'ordre au bout de deux ou trois jours. Il y a deux ans, elle constata l'existence d'une grosseur du volume d'un œuf environ, suivant son rapport, qui venait, à certains moments, faire saillie à la partie droite et inférieure de l'abdomen. Cette tumeur était dure, peu douloureuse au toucher, et la malade ne peut dire si elle éprouvait ou non des modifications au moment où survenaient les douleurs mensuelles. De temps à autre il y avait une certaine gêne dans l'émission de l'urine, mais jamais de constipation. A diverses époques la malade avait demandé des conseils médicaux. Elle prit à l'intérieur divers médicaments dont elle ne se rappelle pas la nature; des fumigations sur la vulve, des bains de siége et quelques applications de sangsues aux malléoles constituèrent le traitement externe. Jamais il ne fut pratiqué d'examen local.

La malade vint à Paris pour la première fois au commencement de 1857, et au mois de juin elle fut atteinte de fièvre typhoïde. Pendant la convalescence, qui fut très longue, l'abdomen resta sensible à la pression, et plus volumineux qu'il n'était avant la maladie. Cependant l'état général s'améliorait lorsque, après une journée passée à un travail assidu et prolongé, la faiblesse se prononça de nouveau, l'appétit se perdit, la fièvre revint, et la malade se décida à rentrer à l'hôpital.

*État actuel.* — Décubitus dorsal. Expression de la physionomie normale, un peu de pâleur de la face et des muqueuses oculaire et buccale. L'amaigrissement n'est pas très prononcé. Température de la peau, appréciée à la main, assez élevée. Pouls à 80, peu résistant. Langue humide, recouverte d'un enduit blanchâtre. Bouche pâteuse. Perte d'appétit. Quelques nausées. Un peu de toux. Pas d'expectoration.

L'auscultation du thorax ne démontre l'existence d'aucun trouble fonctionnel notable. L'abdomen est volumineux, assez régulièrement arrondi, sonore à la percussion dans toute la partie supérieure, mat et douloureux à la percussion dans la partie inférieure. La malade se plaint de n'avoir pas uriné depuis la veille. Le cathétérisme de la vessie donne issue à un peu moins d'un litre

d'urine. L'étendue de la matité diminue, mais la sonorité ne reparaît pas dans la portion la plus déclive. (*Prescription :* 15 grammes d'huile de ricin ; cataplasmes sur le ventre ; bouillon ; repos au lit.)

Les jours suivants, l'état général s'améliore rapidement, le ventre est moins tendu, mais toujours douloureux à la pression et mat à la percussion dans sa partie inférieure. La malade va à la selle tous les jours et urine sans difficulté. En même temps, on perçoit par la palpation abdominale une tuméfaction persistante, formant une masse arrondie que la main tout entière peut embrasser, et qui occupe la partie inférieure et latérale droite de l'abdomen. La percussion, exercée avec assez de force, fait entendre une matité absolue dans toute son étendue, représentée assez exactement par la main appliquée à la partie inférieure et droite de l'abdomen. Le cathétérisme ne donne issue qu'à quelques gouttes de liquide.

*Toucher vaginal.* — Le pubis fait une saillie très prononcée ; il occupe en hauteur environ la moitié supérieure de la fente vulvaire. Le doigt, porté au fond du vagin, reconnaît immédiatement l'existence d'une tumeur du volume d'une tête de fœtus, enclavée dans le détroit supérieur, qu'elle paraît occuper en entier. Cette tumeur est dure, tendue, douloureuse à la pression. En aucun point on ne trouve de fluctuation manifeste, et l'on ne sent pas d'artères battre à sa surface. Le col de l'utérus est situé à gauche de la ligne médiane, appliqué fortement contre la branche du pubis. Le corps est en rétroflexion, et l'on ne peut apprécier que sa portion gauche, toute la portion droite paraissant se continuer avec la tumeur. Le col est petit et présente les caractères qui appartiennent au col utérin des femmes qui n'ont jamais eu d'enfant. M. Huguier, qui voit alors la malade, constate ces détails. Pendant le cours du mois d'octobre, et jusqu'au milieu de novembre, les choses restent dans le même état. La malade garde le repos au lit. On fait sur l'abdomen des applications émollientes et narcotiques. Plusieurs fois par jour, la malade fait des frictions avec la pommade à l'iodure de potassium. L'état général est assez bon et la malade mange une portion. Mais, tous les soirs, après le repas principal, l'abdomen devient plus tendu, et la malade y ressent des douleurs profondes.

Le 15. Ces douleurs deviennent plus fortes. La malade a quelques légers frissons dans la journée. Le soir, la température de la peau est plus élevée que les jours précédents. Le pouls bat 120. En même temps, la malade a perdu par la vulve quelques gouttes de sang pâle qui colorent à peine le linge.

Le 16. Au matin, le pouls est redevenu normal et la malade est dans un état analogue à celui des jours précédents. Elle accuse, pour la première fois, l'existence d'une douleur dans le membre inférieur droit, suivant le trajet des nerfs cruraux; cette douleur diminue quand le membre est placé dans la demi-flexion. Les jours suivants la malade peut se lever quelques instants dans la journée. La défécation s'exécute régulièrement; mais il y a peu de chaleur en urinant, et le liquide ne s'écoule qu'avec une certaine difficulté. Le soir, le pouls s'accélère de nouveau, les douleurs sont plus vives; le ventre est plus tendu, et, le matin, on constate sur la chemise quelques taches d'un rouge pâle.

Le 23. L'écoulement sanguinolent augmente un peu et la malade a perdu dans la journée quelques petits caillots du volume d'une noisette environ. Le soir, elle éprouve un accroissement subit dans l'intensité des douleurs abdominales. En même temps la fièvre survient, et, en très peu de temps, il se déclare un délire violent. La peau est chaude, le pouls accéléré, l'abdomen tendu et douloureux à la pression. L'interne de garde, appelé dans la soirée, fait appliquer vingt sangsues sur l'abdomen.

Le 24. Le délire a cessé, les douleurs abdominales sont moins vives; la peau est fraîche; le pouls à 80, et la malade répond nettement à toutes les questions qu'on lui adresse. L'abdomen est un peu plus tendu que les jours précédents, et l'on ne peut pratiquer la palpation abdominale sans exciter de vives douleurs. Le toucher vaginal est également très douloureux. On peut constater néanmoins que la tumeur est toujours dure et tendue. La saillie, formée par son segment inférieur, paraît plus considérable que dans les examens antérieurs. En présence des accidents qui se déclarent, M. Barth fait appeler de nouveau M. Huguier, qui veut bien recevoir cette femme dans son service, pour la soumettre directement à son observation et pratiquer, s'il y a lieu, une opération chirurgicale à laquelle d'ailleurs la malade est par-

faitement décidée (1). Aucune modification notable ne survint dans l'état de la malade. Les douleurs abdominales étaient toujours vives avec redoublement fébrile le soir. Il s'écoulait toujours un peu de sang par la vulve; l'excrétion de l'urine devenait plus difficile et le cathétérisme douloureux. M. Huguier décida l'opération pour le 3 décembre. Elle devait consister dans une ponction, faite avec un trocart courbe pénétrant par la paroi abdominale; puis, dans un deuxième temps, le trocart devait perforer, de dedans en dehors, le segment inférieur de la tumeur dans sa portion vaginale. La ponction abdominale fut pratiquée à la partie inférieure et droite de l'abdomen, au point le plus déclive de la tumeur, dans l'espoir de rencontrer le point où existaient probablement des adhérences. Le poinçon fut retiré et il s'écoula un litre et demi d'un liquide épais dont la couleur ne peut être mieux comparée qu'à celle du chocolat. Ce liquide, passé à travers un linge, laissa sur la trame un grand nombre de petites masses rouges qu'il était aisé de reconnaître pour des caillots sanguins. Avant de pratiquer le deuxième temps de l'opération, M. Huguier, dans le but de rechercher sur quel point de la portion vaginale de la tumeur devait porter la ponction, introduisit une sonde dans la vessie. Le doigt, porté dans le vagin, fit alors reconnaître que, dans quelque point que l'on fit toucher à la sonde, elle se rencontrait avec la canule contenue dans la tumeur. Le doigt porté dans le rectum rencontrait aussi la canule. On eut alors la conviction que les rapports intimes de la tumeur avec le rectum et la vessie, qui paraissait comme étalée à sa surface, ne permettaient pas de pratiquer sans danger ce deuxième temps de l'opération. M. Huguier retira la canule, se réservant d'agir de nouveau quand la poche serait remplie. La malade avait été soumise aux inhalations de chloroforme. Peu de temps après l'opération, il se déclara un frisson prolongé et un refroidissement général qui résistait à tous les moyens de calorification externe mis en usage. La malade accusait une douleur violente dans l'abdomen. Le pouls était petit et fréquent. (Onctions mercurielles sur le ventre.) Le soir, le pouls était relevé (100 pulsations) et la chaleur rétablie. Douleur

(1) Je dois la plus grande partie des détails qui suivent à l'obligeance de M. Huguier et de mes collègues MM. Bertholle et Bonnemaison.

vive et superficielle à la pression dans tout le côté droit de l'abdomen; douleurs spontanées se prolongeant dans la cuisse droite. La malade n'a pas uriné depuis l'opération; on pratique le cathétérisme : urines normales. (Prescription : 20 sangsues; frictions sur les cuisses avec l'huile de croton; eau de Seltz; glace.)

*4 décembre.* Un calme relatif a eu lieu pendant la nuit. Les douleurs spontanées sont moins vives. Quelques vomissements bilieux. Le soir, le mieux continue. On est encore obligé de recourir au cathétérisme.

Le 5. La malade a uriné; l'amélioration se maintient.

Le 6. Même état. La malade demande à manger. État général bon.

Le 7. Les douleurs abdominales ont été plus vives pendant la nuit. Peu de fièvre.

Le 8 *décembre.* M. Huguier constate que la tumeur s'est remplie de nouveau, et il se décide à pratiquer une seconde ponction, directement par le vagin. Une sonde est préalablement introduite dans la vessie, le toucher rectal pratiqué, et M. Huguier peut alors constater que la tumeur présente une portion libre, d'une étendue de deux centimètres environ. C'est en ce point que la ponction est pratiquée avec le trocart courbe. Il s'écoule par la canule un litre environ d'un liquide grisâtre, sanieux, d'une fétidité excessive; des gaz également fétides sortent bruyamment par la canule. Une sonde de gomme, destinée à rester à demeure, est alors introduite dans la tumeur, et son extrémité libre est fixée, par le procédé de M. Huguier, aux poils de la région vulvaire. Une injection iodée est pratiquée par la canule; puis on laisse s'écouler le liquide, et l'on ferme l'orifice inférieur de la sonde avec un fausset. Aussitôt après l'opération, des vomissements bilieux se déclarent, la face est pâle, grippée. La malade s'agite et se plaint. Le soir, pouls à 130, face grippée, douleurs vives et superficielles dans tout l'abdomen; douleurs spontanées, cris. La malade exprime le sentiment d'une fin prochaine. On débouche la sonde, qui donne issue à une petite quantité d'un liquide grisâtre fétide. (*Prescription:* 25 sangsues sur l'abdomen. Potion avec 2 grammes d'alcoolature d'aconit.)

Le 9. A la visite du matin, l'amélioration est manifeste. Plus de cris, douleurs spontanées calmées; douleur toujours vive et su-

perficielle à la pression. La malade a vomi toute la nuit. On débouche la sonde, il ne sort rien. On fait une injection d'eau tiède, et le liquide revient jaunâtre et fétide. (*Prescription :* Potion de Rivière, frictions aux extrémités inférieures avec l'huile de croton.) Le soir, l'état est le même. On débouche la sonde, qui donne à peine issue à une cuillerée de liquide jaunâtre et fétide. Il n'y a plus de vomissements bilieux, mais tous les liquides ingérés sont rejetés à l'instant. Il y a eu plusieurs selles diarrhéiques, verdâtres. (*Prescription :* Julep avec 30 grammes de sirop diacode.)

Le 10. Pouls à 112, prostration très grande : la mort semble prochaine. (*Prescription :* Injection d'eau tiède dans la tumeur, deux vésicatoires aux cuisses. Une cuillerée à bouche de sirop de quinquina est donnée et rejetée aussitôt.) Le soir, l'abattement est moins grand. Pouls, 128. Une cuillerée de sérosité fétide sort par la sonde. Selles encore liquides, mais moins nombreuses. Vomissements verdâtres abondants, se reproduisant aussitôt qu'on touche l'abdomen. Douleur abdominale vive, ayant son maximum d'intensité à l'épigastre.

Le 11. Vomissements moins abondants, nausées, hoquets. Pouls à 116. Plus de diarrhée. Injections iodées par la sonde.

Le 12. Facies altéré, pouls rapide et filiforme. Injection comme la veille. Le liquide qui s'écoule par la sonde est épais, brunâtre et fétide. M. Huguier pense qu'il y a de la gangrène dans le kyste. (*Prescription :* 5 centigrammes d'opium en deux pilules.(

Le 13. Amélioration. La malade a reposé pendant la nuit. Pouls à 112. (Injection iodée, vésicatoire à l'épigastre.)

Les 14-16. L'amélioration se soutient, le liquide qui sort par la canule n'est plus fétide ; la malade mange dans la journée 500 grammes environ de gelée de viande ; le ventre est moins sensible. Cependant les vomissements bilieux continuent, et il se manifeste à la face une teinte subictérique.

Le 17. Nouvelle aggravation, délire nocturne, chants, agitations, vomissements.

Le 19. Rémission presque complète.

Le 20. Nuit assez bonne : la malade a retiré sa sonde.

Le 21. Mieux notable, pouls à 110, facies meilleur. On cherche à introduire de nouveau une sonde : celle-ci pénètre facilement par l'orifice de ponction qui s'est élargi, mais elle rencontre aus-

ɔt les parois de la tumeur revenue sur elle-même. Le toucher peu douloureux ; on peut assez facilement explorer l'abdomen constater que la sonorité a reparu à la partie inférieure de bdomen.

Le 22. L'amélioration continue. En l'absence de M. Huguier, Robert examine la malade, et d'après son avis la sonde est ɔprimée, l'orifice fistuleux étant assez large pour permettre facinent un libre écoulement au liquide. Le doigt ne reconnaît plus ınifestement de tumeur du vagin, et le toucher est peu doulouıx ; la sonorité du côté droit de l'abdomen est, à peu de chose ès, celle du côté gauche. (Bouillon, vin de Bordeaux.)

Le 23. Même état : le pouls est encore rapide, mais le facies bon ; les vomissements sont très peu abondants ; la malade a manger un œuf.

Le 24. Un peu de viande grillée, 100 grammes de vin de Boraux. Le soir, les vomissements deviennent de nouveau fréquents ; même temps il s'est déclaré une diarrhée intense.

Le 25. La nuit a été mauvaise : vomissements, diarrhée, facies éré, respiration haute et fréquente, pouls petit et rapide, agitan très grande, douleurs dans les membres.

Le 26. L'état s'aggrave. On trouve, à la région du cou, un rdon dur, arrondi, qui paraît être formé par la jugulaire exne du côté droit. Cette région est très douloureuse au toucher. n'y a plus de vomissements, mais la diarrhée est toujours aussi ondante. M. Huguier, en palpant l'abdomen, croit reconnaître la fluctuation manifeste, surtout à gauche. En ce même point, percussion donne de la matité ; la vessie est déjetée à droite, ısi que l'utérus.

Le 27. Diarrhée très abondante pendant la nuit ; la tuméfacn et les signes de collections liquides constatés la veille par Huguier, ont complétement disparu.

Le 28. Même état. Diarrhée continue ; la tumeur ne s'est pas nplie.

Le 29. Cordons durs et douloureux au toucher sur le trajet des nes superficielles du membre supérieur droit.

Le 30. L'état général est plus grave ; la diarrhée continue, la ɔlesse est extrême. Mort le 4 janvier 1858.

*Autopsie.* — *Abdomen.* La paroi antérieure du ventre étant en-

levée, on aperçoit les intestins, le grand épiploon et les organes contenus dans le petit bassin agglutinés entre eux et recouverts de pus et de fausses membranes. Le pus épanché est fétide, noirâtre, surtout dans le petit bassin, on en retrouve jusqu'au niveau du foie et dans les flancs; le grand épiploon est d'un gris noirâtre, imbibé de pus sanguinolent, épaissi, adhérent à la paroi abdominale antérieure et aux intestins; les fausses membranes qui agglutinent les intestins avec les autres organes contenus dans l'abdomen sont épaisses, friables, de la couleur du pus. Les intestins, rétrécis dans leur calibre, sont fortement unis entre eux et avec les parties voisines; ils sont friables et se laissent déchirer quand on veut les séparer; leur couleur est d'un rouge ardoisé, leurs parois sont épaissies et injectées. A l'intérieur, l'intestin grêle est sain; le gros intestin présente des traces de psorentérie très marquée; la surface interne de l'estomac est exempte d'altérations. Le tissu des reins est également exempt d'altérations; le rein droit est uni au foie par des adhérences.

*Foie.* — Son volume est énorme; il est exsangue et ne graisse pas le scalpel. A sa face inférieure, le faisceau des vaisseaux et conduits hépatiques est recouvert de fausses membranes; le péritoine sous-hépatique est épaissi, grisâtre, pseudo-membraneux; le bord tranchant du foie, vers son milieu, dans l'étendue de 9 centimètres et sur une hauteur de 2 centimètres, est le siége d'une coloration semblable à celles des parties altérées précédemment décrites. Cette même portion est, en outre, ramollie et friable. La vésicule du fiel est d'une coloration blanc sale, épaissie, ratatinée, ne renfermant pas de bile; les ligaments suspenseur et coronaire, ainsi que la face diaphragmatique du foie, sont exempts d'altération. Le rectum, l'utérus, les ligaments larges (ce qu'on peut voir sans dissection), la paroi postérieure de la vessie, sont enduits d'une couche de pus et de fausses membranes d'un gris foncé noirâtre, ce qui leur donne une apparence de tissus finement granulés, onctueux au toucher.

*Dissection du petit bassin* (1). — On reconnaît d'abord la trompe du *côté gauche*. Elle est flexueuse, dilatée dans toute sa longueur; à son extrémité utérine, où elle se perd dans le tissu de la matrice,

(1) Par M. Huguier.

le volume égale celui d'une plume d'oie ; le pavillon, qui est fermé, forme avec le corps de la trompe une tumeur allongée, renflée en massue ; la grosse extrémité de cette massue répond aux franges du pavillon. Le volume de la tumeur égale celui d'un œuf de pigeon. Cette masse offre une teinte gris ardoisé qui fait supposer, avant son ouverture, qu'elle renferme du sang altéré. Vers la portion libre et inférieure de la trompe qui correspond à l'ovaire, se trouvent deux petits kystes du volume d'un pois, contenant une substance liquide, claire, transparente, incolore. L'extrémité externe de la tumeur formée par la trompe (partie supérieure), renferme une matière semi-fluide, *couleur chocolat foncé*, qui produisait la coloration mentionnée plus haut. La portion de la trompe dilatée la plus rapprochée de l'utérus ne renferme pas de liquide, et sa coloration intérieure est grisâtre. Il n'existe aucun orifice de communication entre la cavité de la trompe et la cavité utérine, et la pression ne pouvait faire refluer le liquide de ce côté, L'ovaire gauche est plus volumineux qu'à l'état normal : il est rouge et ramolli ; l'une de ses vacuoles est dilatée, a le volume d'une noisette et contient un *caillot sanguin*.

*Côté droit*. — Toute la cavité pelvienne du côté droit, ainsi que l'intervalle situé entre le rectum et la matrice, sont remplis par une poche inégale, anfractueuse, irrégulière ; cette cavité arrive, par un prolongement, jusqu'à la partie externe de la marge du bassin ; en avant, elle adhère à la partie postérieure de l'utérus et à la partie correspondante du vagin ; en arrière, elle adhère au rectum. La partie supérieure est amincie et ulcérée, et présente plusieurs petits trous qui communiquent avec la cavité péritonéale. La face intérieure de la poche est gangrenée et d'une coloration gris-ardoise ; elle présente une grande quantité de colonnes, plis et plicatures qui annoncent le retrait qu'a subi la tumeur. A sa partie inférieure, elle communique avec la partie latérale droite un peu postérieure du vagin par une ouverture qui n'est autre que celle qui a été opérée par le trocart. Cette ouverture, aujourd'hui agrandie et ulcérée, offre un diamètre de 1 centimètre environ ; elle conduit dans la tumeur par un trajet oblique et infundibuliforme placé entre la vessie et le rectum. Le volume de la tumeur égale celui du poing d'un adulte.

L'utérus est sain et normal. Sa portion antérieure adhère, dans

presque toute son étendue, à la vessie par des fausses membranes épaisses, résistantes, probablement anciennes. L'ovaire droit et la trompe ne peuvent être constatés évidemment dans aucun point de la tumeur, qui occupe la totalité des replis péritonéaux à partir du bord droit de l'utérus.

*Dissection des veines.* — Au *bras droit*, toutes les veines superficielles sont oblitérées par un caillot noirâtre comme du raisiné, assez résistant, et qui se prolonge dans la plupart des veines collatérales. Ce coagulum sanguin, d'aspect et de consistance uniformes, adhère assez fortement à la membrane interne, dont la coloration est blanchâtre. Les parois veineuses sont épaissies, restent béantes quand on les coupe et ont conservé leur résistance. Même altération dans les veinules profondes, mais intégrité complète des gros troncs qui suivent les artères (cubitale, radiale, humérale). La veine axillaire et la sous-clavière (côté droit) renferment aussi un coagulum noirâtre qui n'obstrue pas complétement leur calibre, et qui est bien moins adhérent que dans les troncs superficiels. Les parois de ces veines sont blanchâtres, elles sont épaissies, mais non pas autant que celles des veines superficielles, au moins proportionnellement. Le tronc brachio-céphalique veineux, la veine cave supérieure offrent les mêmes altérations. La jugulaire externe (côté droit) est oblitérée par un caillot noir, solide, adhérent intimement dans toute la longueur de la veine.

Du côté *gauche*, au bras, à l'avant-bras, dans l'axillaire et dans la sous-clavière, on retrouve exactement les mêmes altérations que celles qui ont été notées pour le côté droit. Les deux jugulaires internes sont saines. Dans les deux veines caves, caillots oblitérant incomplétement la lumière du vaisseau.

*Cœur et péricarde.* — Aucune altération.

*Poumons.* — Ils sont le siége d'une congestion qui n'occupe que les parties déclives. A l'incision, il s'écoule une sérosité spumeuse abondante. A la base du poumon droit, on trouve un petit noyau de la grosseur d'un pois, d'une coloration blanc sale, et dont l'aspect et la consistance rappellent les caractères du tubercule cru.

*Réflexions.* — La jeune femme qui fait le sujet de cette observation n'avait *jamais eu d'écoulement sanguin par la vulve*, et cependant, depuis plusieurs années, elle éprouvait à des époques régulières les signes physiologiques qui accompagnent l'ovulation

spontanée. Il ressortait évidemment de cette particularité que *l'appareil génital fonctionnait*, mais qu'il existait un obstacle à l'écoulement du sang menstruel. Cet obstacle pouvait avoir son siége soit dans l'utérus, soit dans la trompe ; le cathétérisme utérin seul eût pu donner pendant la vie, à cette question, une solution satisfaisante. En effet, s'il eût été démontré que l'orifice cervical était libre et que l'utérus ne dépassait pas son volume normal, on en eût pu conclure, rigoureusement, que l'obstacle siégeait en un des points de la trompe et, par suite, que la chirurgie ne pouvait rien pour rétablir le cours du sang menstruel.

L'*autopsie* est venue démontrer à la fois et l'existence des hémorrhagies ovariennes et tubaires et l'accumulation du sang dans l'une et dans l'autre de ces deux parties. En effet, si, comme cela arrive presque toujours en pareil cas, les désordres produits par la distension extrême et la rupture d'une poche sanguine, par la gangrène de ses parois et les inflammations circonvoisines, ont rendu difficile et imparfait l'examen de la région dans laquelle siégeait la tumeur principale ; on a pu voir, du côté gauche, où les désordres étaient moins prononcés, une tumeur sanguine de la trompe oblitérée à chacune de ses extrémités, et, *dans l'ovaire, une cavité volumineuse contenant un caillot sanguin*. On a retrouvé là, d'une manière irrécusable, mais à un degré moins avancé, les altérations qui ont dû avoir lieu primitivement du côté droit, altérations dont la plus grande ancienneté et la plus grande intensité sont accusées par cette tumeur du volume d'un œuf de pigeon que la malade elle-même avait constatée à la partie inférieure et droite de l'abdomen. Sous une influence quelconque, probablement par suite de l'altération du sang survenue pendant la fièvre typhoïde, une hémorrhagie plus considérable que les précédentes a eu lieu dans cette poche indolente jusqu'alors ; une rupture s'est produite et le kyste sanguin a été transformé en une véritable hématocèle dont le contenu et les parois se sont, par suite d'inflammations successives et prolongées, modifiés et altérés.

En résumé, il me paraît hors de doute que la tumeur a été primitivement formée soit aux dépens de l'ovaire, soit aux dépens de la trompe. Quoi qu'il en soit de cette origine première, au moment où la malade fut soumise à notre examen, il ne fut douteux pour personne qu'il s'agissait en réalité d'une tumeur san-

guine du bassin. Les éléments réunis dans l'observation me paraissent suffisants pour qu'il soit inutile de discuter ici la question de diagnostic. Restait la question la plus importante à décider. Quelle devait être la conduite du médecin en présence de cette affection? On sait aujourd'hui combien est rare, d'une manière générale, le succès des opérations qui consistent à ouvrir les tumeurs sanguines du bassin. Aussi parut-il tout d'abord sage de s'abstenir d'une opération chirurgicale, on eut recours aux antiphlogistiques, aux résolutifs, et pendant longtemps on attendit une amélioration qui ne se produisait pas. Loin de là, la tumeur s'accroissait manifestement. Des accidents sérieux avaient déjà, à plusieurs reprises, fait craindre une rupture de la tumeur avec ses conséquences rapidement funestes. En présence de l'imminence de cet accident, MM. Barth et Huguier, dont on connaît la vaste expérience en pareille matière, se décidèrent à donner issue au liquide. Les résultats de cette opération furent, pendant plusieurs semaines, incertains, et enfin la malade succomba à des accidents de péritonite et à une infection putride avec oblitérations veineuses multiples.

Malgré ce résultat défavorable, je ne pense pas que l'on doive proscrire, absolument et dans tous les cas, la ponction des tumeurs sanguines du bassin. La question est à l'étude et ne pourra être tranchée définitivement que quand un plus grand nombre de faits auront été bien observés.

En terminant, j'appellerai l'attention sur les précautions extrêmes dont le chirurgien doit s'entourer avant de pratiquer dans un cas semblable une ponction par le vagin. Sans les explorations minutieuses auxquelles s'est livré M. Huguier avant de plonger le trocart dans la tumeur, la vessie ou le rectum auraient couru grand risque d'être lésés. En effet, ainsi que l'avait annoncé l'habile chirurgien de l'hôpital Beaujon, on a pu constater à l'autopsie que cette tumeur qui avait, au moment de l'opération, le volume d'une tête de fœtus à terme, était dans un rapport tellement intime avec la vessie et le rectum, que deux centimètres seulement de sa portion vaginale étaient libres de ces adhérences.

---

*Rapport de M.* GALLARD *sur l'observation précédente.*

L'observation de M. Besnier, qui permet d'agiter plusieurs questions importantes, surtout parmi celles qui se rattachent à l'étiologie ou plutôt au mode d'évolution des hématocèles péri-utérines et à leur traitement, peut se résumer en peu de mots : Une femme, actuellement âgée de vingt-huit ans, n'a jamais été menstruée ni éprouvé aucun travail appréciable du côté des organes génitaux jusqu'à l'âge de vingt-quatre ans. « Mais, à cette » époque, nous dit M. Besnier, elle commença à ressentir des » douleurs violentes dans les reins et surtout dans le bas-ventre, » douleurs qui, après avoir cessé au bout de quelques jours, se » renouvelèrent le mois suivant et consécutivement d'une façon » régulière jusqu'au mois de juin de l'année 1857. » Il se faisait donc là un travail ayant un rapport évident, incontestable, avec une fonction physiologique, la menstruation ou la ponte spontanée qui a lieu une fois par mois chez toutes les femmes ; seulement, chez celle dont il est ici question, la ponte n'avait pas lieu par l'intermédiaire de l'utérus, l'ovule qui s'était déjà détaché après maturité n'était pas expulsé au dehors ; une raison quelconque s'opposait à cette évolution normale et changeait la fonction physiologique de la menstruation en un acte morbide. L'anatomie pathologique nous montrera plus tard quelles altérations des organes génitaux s'opposaient à cette ponte spontanée qui se fait chaque mois à travers la trompe et l'utérus, pour la transformer ici en un acte morbide, et en faire une ponte extra-utérine, ne différant des grossesses anormales du même nom que par l'absence de fécondation de l'ovule qui en était le point de départ.

Quoi qu'il en soit, cette femme s'aperçut dès les premiers instants de la formation d'une tumeur du volume d'un œuf, qui devenait par instants plus ou moins saillante à la partie inférieure et droite de l'abdomen, mais qui malheureusement n'a pas été examinée avec un soin suffisant par la malade, pour que nous puissions savoir si elle éprouvait des modifications quelconques au moment où survenaient les douleurs *mensuelles*, (que votre rapporteur appellerait volontiers les douleurs *menstruelles*) dont il a déjà été question. Sur ces entrefaites survint une fièvre typhoïde à la suite de laquelle la tumeur augmenta de volume, et s'accompagna

de symptômes généraux tels, qu'il devint nécessaire d'intervenir. Les moyens médicaux les plus rationnels furent inutilement mis en usage, et sous l'imminence d'accidents nouveaux annonçant la production prochaine et inévitable d'une péritonite développée, soit par propagation de l'inflammation, soit par rupture du sac hématique qui devenait de jour en jour plus tendu et plus volumineux, M. Huguier, d'accord en cela avec M. Barth, crut devoir évacuer le liquide à l'aide d'une ponction pratiquée sur l'abdomen. Il donna ainsi issue à une grande quantité de cette matière d'un brun noirâtre toute spéciale, qui caractérise les collections sanguines, surtout celles du bassin ; mais des accidents généraux très intenses ne tardèrent pas à se développer, et la poche avait au bout de peu de jours repris son volume primitif, par suite d'une nouvelle accumulation de liquide. Le très habile chirurgien de l'hôpital Beaujon avait bien eu l'idée de chercher à s'opposer à ce dernier inconvénient, en pratiquant une contre-ouverture à la partie inférieure du kyste sanguin, à travers le vagin, et dans ce but il avait fait usage d'un trocart courbe qu'il se proposait de faire ressortir par la cavité vaginale, après l'avoir introduit dans le foyer à travers la paroi abdominale antérieure. Mais au moment où il allait procéder à ce deuxième temps de l'opération, il s'aperçut que les parois du foyer dans lequel il avait pénétré avec son trocart courbe, se trouvaient revêtues presque entièrement et par la vessie et par le rectum, de telle sorte qu'il lui sembla alors presque impossible de faire ressortir la pointe de son instrument par le vagin, sans s'exposer à traverser de part en part l'un ou l'autre de ces deux organes. Il se borna donc alors à la ponction par l'abdomen. Quelques jours plus tard, lorsque la poche fut de nouveau distendue, il s'assura par un examen attentif et souvent répété, en ayant soin de combiner le cathétérisme de la vessie tant avec le toucher vaginal et rectal qu'avec le palper hypogastrique, il s'assura, disons-nous, qu'entre le rectum et la vessie il existait, dans une étendue de 2 centimètres environ, une portion du sac en contact immédiat avec le vagin. C'est dans cet espace, extrêmement étroit et limité de part et d'autre par des organes importants, qu'il se décida à porter l'instrument. Une telle opération qui, de la part de toute autre personne eût été d'une hardiesse, d'une témérité presque inexplicable, demandait pour

être exécutée avec un plein succès des mains extrêmement habiles et on ne peut plus expérimentées ; elle réussit à merveille entre celles de M. Huguier, qui parvint à vider complétement le kyste. Cette évacuation ne suffisait cependant pas pour amener la guérison, car après des alternatives de mieux et de pis, la malade succomba au bout d'un mois, emportée par une péritonite compliquée d'infection putride, avec phlébite des veines de la partie supérieure du corps. C'est donc encore un nouveau cas à ajouter à ceux qui doivent rendre si timide, si craintif, si circonspect, lorsqu'il s'agit d'attaquer avec l'instrument les collections sanguines en général, et plus particulièrement celles de l'excavation pelvienne de la femme. Non pas que je veuille blâmer la conduite qui a été tenue ici. Bien loin de là, l'opération a été retardée aussi longtemps que possible, elle n'a même été pratiquée que lorsqu'il n'y avait plus moyen de s'en dispenser, et je crois même qu'elle a dû, dans les circonstances où elle a été faite, contribuer à prolonger de quelques semaines l'existence de la malade. Mais je ne puis m'empêcher de faire remarquer en passant qu'il n'y a pas là de quoi encourager à la conseiller d'une façon absolue et comme méthode unique de traitement, c'est bien assez de la réserver pour les cas où elle reste comme chance unique et fort problématique de salut.

Cela dit sur le traitement employé, résumons rapidement les lésions pathologiques rencontrées à l'autopsie. Je me contenterai seulement de rappeler qu'il existait une oblitération des trompes des deux côtés avec kyste sanguin dans le pavillon, et formation de plusieurs petits kystes dont deux manifestement remplis par des caillots sanguins dans l'ovaire du côté gauche (qui était le moins malade), tandis qu'à droite, on n'apercevait au premier abord qu'une vaste poche, gangrenée en partie, et dont le siége n'avait pas pu être délimité par M. Besnier, qui se demandait si elle existait dans l'ovaire ou dans la trompe, car il n'avait pu retrouver ni l'un ni l'autre de ces deux organes. Votre rapporteur croit être parvenu, par un examen plus attentif, à reconnaître que cette poche siégeait, soit dans l'épaisseur du ligament large, soit en avant de ce dernier, et dans la portion du péritoine située entre l'utérus et la vessie. Et il se fonde dans cette manière de voir, sur ce qu'il a vu supérieurement la paroi kystique plus épaisse qu'en tout autre

point, et doublée par un corps aplati et allongé qui ne représentait plus certainement la forme de l'ovaire, mais qui lui a paru en rappeler la structure et les connexions. Ce corps adhérait à l'utérus par un ligament plus mince que lui et très dense ; il était seulement accolé au kyste, et on pouvait très bien l'en séparer par la dissection ; enfin, en pratiquant plusieurs coupes sur son épaisseur, on rencontrait un tissu d'un gris bleuâtre, creusé de vacuoles assez nombreuses, dont les dimensions variaient depuis celles d'une tête d'épingle jusqu'à celles d'un très gros grain de chènevis, auxquelles une au moins atteignait. Cette dernière était remplie d'une sérosité visqueuse et filante. Du reste, que cette portion de la tumeur kystique fût ou non l'ovaire, ainsi que je le crois, peu importe, car ce n'est pas de ce côté qu'il faut étudier le mode d'évolution de la maladie. Les altérations pathologiques y sont beaucoup trop avancées pour cela. C'est à gauche, où elles sont plus récentes et surtout plus tranchées, qu'il faut, comme le fait très bien remarquer M. Besnier, les examiner si l'on veut se rendre compte du mécanisme de leur production. Ici notre collègue se borne à un rapprochement entre l'absence de perméabilité des trompes et les collections sanguines constatées dans les ovaires, et regardant fort judicieusement le second fait comme la conséquence du premier, il ne cherche pas à aller plus loin. Mais votre rapporteur, qui a commis dans une autre occasion l'imprudence de formuler une théorie qu'il croit capable de rendre compte du mode de formation des collections sanguines de l'excavation pelvienne propres à la constitution de la femme, ne pouvait se borner à si peu et il devait chercher si le cas actuel était de nature à confirmer ou à combattre les opinions qu'il s'est faites à ce sujet ; et, après une étude des plus attentives de ce fait, il a la satisfaction de pouvoir dire qu'il y trouve une nouvelle preuve à l'appui de sa manière de voir.

Admettant même que l'obstruction des trompes ait été antérieure à tous les autres accidents, qu'elle soit même congénitale si l'on veut, il n'en est pas moins certain que, chez cette femme, les deux ovaires se sont développés régulièrement et ont dû, quand le moment en est venu, chercher à accomplir les fonctions physiologiques qui leur sont dévolues. Ces fonctions sont la sécrétion de l'ovule qui, suivant des circonstances diverses, devra ou être expulsé au dehors pendant la menstruation (laquelle constitue la

ponte spontanée), ou être tout simplement évacué dans l'utérus où il sera recueilli pour former l'embryon dans la ponte provoquée par un coït fécondant. Dans l'une comme dans l'autre de ces circonstances, la première condition de l'exercice de la fonction, celle à laquelle préside spécialement l'ovaire, est la déhiscence de l'ovule, lequel quitte l'ovaire pour se rendre dans l'utérus; il y a donc alors *ponte utérine*, que l'ovule soit ou non fécondé. Ici n'avons-nous pas eu le développement et la déhiscence de l'ovule absolument comme si la menstruation eut dû s'accomplir régulièrement; n'avons-nous pas constaté chaque mois des phénomènes nous indiquant la production de ce travail physiologique? Mais la menstruation était arrêtée par un obstacle mécanique, les trompes étant oblitérées ne donnaient pas passage à l'ovule, la ponte ne pouvant pas avoir lieu par l'utérus se faisait donc en dehors de lui; il y avait alors *ponte extra-utérine*. En quoi donc cette ponte extra-utérine différait-elle d'une grossesse extra-utérine? Par un seul point, qui, il faut bien en convenir, a une grande importance : c'est que l'ovule qui dans l'une est fécondé, ne l'est pas toujours dans l'autre. Là est toute la différence. A ce point seul s'adressent les critiques qui m'ont été adressées, et de ces critiques je tiens compte, puisque je dis l'hématocèle péri-utérine, que j'avais cru pouvoir appeler une grossesse extra-utérine, me semble devoir à plus juste titre être représentée comme une *ponte extra-utérine*.

M. *Dolbeau* reproche à la théorie présentée par le rapporteur, de vouloir beaucoup trop généraliser et de prétendre expliquer tous les cas, tandis qu'en définitive elle ne lui semblerait tout au plus applicable qu'à un bien petit nombre d'entre eux, et il demande des détails sur la façon dont cette systématisation doit être entendue.

M. *Axenfeld* admet bien que cette théorie puisse rendre compte, non pas seulement de quelques cas isolés, mais même du plus grand nombre de ceux qui peuvent se présenter sans cependant être capable de les expliquer tous. Il faut donc l'admettre en partie, mais sans vouloir la généraliser outre mesure, car le fait de ponte spontanée et provoquée, duquel la coïncidence vient

d'être signalée au début des accidents, n'est pas le seul qui se produise alors. D'autres phénomènes coexistent en même temps, dont il faut savoir tenir compte, et s'il n'est pas possible de faire la part de chacun, il faudrait au moins les énumérer tous, comme on a fait pour les bruits du cœur, en admettant que chacun des actes coïncidant avec tel ou tel bruit peut concourir pour sa quote part à la formation de ce dernier.

M. *Gallard*, sans vouloir revenir sur tous les détails qu'il a eu occasion de développer déjà devant la Société, il y a peu de temps, à propos d'une discussion soulevée sur le même sujet, rappelle qu'il a tout le premier admis que les tumeurs sanguines de l'excavation pelvienne peuvent reconnaître une multitude de causes et de points de départ différents. Il n'entend donc s'occuper que de celles qui sont spéciales à la femme, et liées d'une façon évidente, incontestable à un trouble des fonctions propres aux organes génitaux. Aussi bien que l'homme lui-même, la femme peut avoir un épanchement sanguin dans le petit bassin par suite de plaie, de contusion, ou même de rupture spontanée d'une veine variqueuse des organes génitaux internes; mais ces cas, qui sont du reste les plus rares, s'ils ont une importance capitale au point de vue du diagnostic, n'en ont qu'une très secondaire lorsqu'il s'agit de la pathogénie. Ils ne sont propres qu'à entretenir la plus grande confusion dans l'esprit lorsqu'on n'a pas su les éliminer de prime abord pour ne s'occuper exclusivement que des hématocèles de cause interne, liées à la fonction génitale, et se produisant sans autre cause qu'une perturbation apportée dans l'exercice de cette fonction; ce sont ces dernières seules desquelles la théorie proposée par M. Gallard puisse rendre compte, et il croit qu'elle suffit, sinon à expliquer toutes les particularités qu'elles présentent, au moins à éclaircir un grand nombre de difficultés qui dans toute autre hypothèse pourraient sembler insolubles.

M. *Blondeau* expose les principes d'une théorie professée la veille même par M. Trousseau à son cours de clinique de l'Hôtel-Dieu. Comme M. Gallard l'a établi, ce professeur reconnaît deux classes importantes d'hématocèles péri-utérines : l'une, qu'il appelle accidentelle, résulterait d'un traumatisme, d'une rupture de varice,

ou de toute autre cause analogue; l'autre, à laquelle il donne le nom de *cataméniale*, serait plus immédiatement soumise à l'influence des organes génitaux; c'est celle qui est sujette à s'aggraver chaque mois au retour de l'époque menstruelle. Elle serait le résultat d'une hémorrhagie due à la congestion de la muqueuse de la trompe. Cette hémorrhagie, au lieu de prendre son cours dans l'utérus, par son abondance, ou sous l'influence de toute autre cause déterminante, tomberait dans le péritoine pour y former un épanchement morbide. C'est bien la muqueuse de la trompe qui en est l'origine, et son mécanisme ne diffère en rien de celui de l'épistaxis.

M. *Dumont-Pallier* complète cet exposé de la doctrine de M. Trousseau en disant qu'après avoir affirmé que le point de départ doit être dans la trompe, le savant professeur nie qu'il puisse se rencontrer dans l'ovaire, car la plaie, qui dans cet organe est déterminée par la déhiscence d'une vésicule de De Graaf, doit être assimilée aux plaies par arrachement, et comme telle ne peut être accusée de produire une hémorrhagie.

M. *Axenfeld* voudrait, pour admettre une semblable théorie, qu'elle reposât sur autre chose que sur des hypothèses qui sont elles-mêmes en désaccord avec les faits les mieux observés. Ainsi l'affirmation énoncée par M. Blondeau, savoir : « *que l'hémorrhagie se fait par la muqueuse de la trompe*, » demande à être elle-même confirmée, et la négation reproduite par M. Dumont-Pallier : « *l'hémorrhagie n'a pas lieu par l'ovaire*, » est en opposition trop flagrante avec les faits les plus vulgaires et les mieux observés pour pouvoir être défendue.

M. *Blondeau*. Cette théorie, que je ne suis pas chargé de défendre, et que je me suis borné à énoncer, a surtout pour but d'expliquer certains faits dans lesquels M. Tardieu n'a trouvé à noter aucune lésion des organes génitaux, quoiqu'il y eût une extravasation sanguine assez considérable dans le péritoine.

M. *Dolbeau*. Cette théorie a beaucoup de rapport avec celle développée il y a quelques jours par M. Puech devant l'Académie des sciences. Quant à moi, je crois bien avec M. Gallard que le point de départ de l'hémorrhagie est le plus souvent dans

l'ovaire, mais je pense que pour expliquer sa production, il faut admettre une maladie préexistante, soit de cet organe, soit de ses veines.

---

TUBERCULISATION GÉNÉRALISÉE. MÉNINGITE TUBERCULEUSE. ADHÉRENCE GÉNÉRALE DU CŒUR. — Observation et réflexions par M. JACCOUD, interne des hôpitaux.

P... (Jean), apprenti fumiste, âgé de dix-sept ans, né dans le canton du Tessin (Suisse), est entré à l'hôpital Beaujon le 7 janvier 1858, dans la salle Trabucchi, service de M. Barth. Ce malade, d'une constitution chétive, est pâle et amaigri ; il se plaint d'un gonflement du genou droit qui, depuis quelques jours, l'empêche de marcher. Le membre est dans l'extension ; la flexion en est presque complétement impossible. On constate une tuméfaction assez considérable localisée principalement à la partie interne de l'articulation, en un point qui répond au condyle interne du tibia ; il n'y a point d'épanchement, point de rougeur, de chaleur ni de douleur à la pression. Le malade a, depuis plusieurs années, des hémoptysies, des sueurs nocturnes, une diarrhée survenant fréquemment sans cause occasionnelle, un affaiblissement progressif. A l'auscultation de la poitrine, on entend un souffle peu intense aux deux sommets, et de gros râles muqueux dans tout le reste de l'étendue des poumons. On constate de plus une tuméfaction des ganglions abdominaux, occupant spécialement ceux qui siégent au-dessus des arcades de Fallope : là on perçoit nettement de chaque côté une masse ganglionnaire surpassant le volume d'une grosse noix, près de la terminaison des vaisseaux iliaques externes ; les ganglions inguinaux, tant superficiels que profonds, sont eux-mêmes tuméfiés ; les pieds et les jambes des deux côtés sont œdémateux.

Rien ne faisant soupçonner une affection du cœur, il ne fut pas examiné ; mais en présence de ces manifestations variées de la diathèse tuberculeuse, M. Barth s'informa auprès du malade s'il avait antérieurement éprouvé quelques accidents du côté du cerveau ; les réponses furent nettement et complétement négatives. Le diagnostic est donc ainsi formulé : *Tuberculisation pulmonaire avec dégénérescence des ganglions abdominaux et pelviens ; tuméfaction du genou développée sous cette même influence.*

Le malade fut mis à l'usage d'une tisane amère, de l'huile de foie de morue, du vin de quinquina ; ce traitement, joint au repos, améliora au bout de quelque temps son état ; ses forces revinrent un peu. Mais le 4 février au soir il est pris de vomissements réitérés à la suite desquels il tombe dans un état comateux complet, dont aucune excitation ne peut le faire sortir ; il est dans le décubitus dorsal, la tête renversée en arrière, les yeux fortement convulsés en haut, et fait entendre à de rares intervalles quelques-uns de ces cris qui, sous le nom d'hydrencéphaliques, ont été signalés comme propres à la méningite tuberculeuse du jeune âge. M. Barth, tirant de la constitution du malade une contre-indication formelle à toute espèce d'émissions sanguines, prescrit des ventouses sèches aux membres inférieurs, et porte un pronostic funeste. Dans le courant de la journée du 5 surviennent des selles involontaires, et le malade succombe le 6 février, à une heure du matin, sans être sorti du coma (1).

*Autopsie* trente-deux heures après la mort.

*Encéphale.* — La dure-mère n'offre rien de remarquable. L'arachnoïde est un peu épaissie. Le liquide sous-arachnoïdien est plus abondant, tant dans les ventricules que dans les sillons de séparation des circonvolutions. La pie-mère est injectée ; de plus elle est le siége de granulations tuberculeuses de la grosseur de grains de semoule. Ces granulations, dispersées sur presque tous les points de la pie-mère, sont plus abondantes dans la scissure de Sylvius, où elles offrent un degré de confluence remarquable ; elles sont d'un blanc sale, de consistance un peu ferme, et tranchent par leur couleur sur le fond injecté de la membrane. Le cerveau offre une injection très fine de sa substance corticale, laquelle est presque partout d'un gris teinté de rouge. La coupe des vaisseaux qui traversent la pulpe cérébrale donne, non pas le pointillé de l'inflammation, mais des points rouges plus nombreux et plus volumineux qu'à l'état normal.

*Poumons.* — Les plèvres sont sèches, adhérentes entre elles dans presque toute leur étendue. La plèvre médiastine et le péricarde sont tellement adhérents, qu'il semble y avoir continuité de

(1) Les renseignements qui précèdent m'ont été fournis par mon ami et collègue M. Devouges, interne de M. Barth.

tissus. Les poumons sont fixés par la plèvre aux parois thoraciques. Extérieurement ils ont une teinte violacée plus foncée qu'à l'état normal. Une coupe faite du sommet à la base montre une infiltration très abondante de granulations tuberculeuses, d'autant plus volumineuses qu'on les examine plus près du sommet. A la base, ce sont des espèces de grains blanchâtres semés à profusion dans l'épaisseur du parenchyme; au sommet on retrouve ces mêmes granulations, mais on observe au centre des masses plus volumineuses de forme sphérique ou ovoïde, d'une couleur blanc jaunâtre, de la consistance du fromage blanc; quelques-unes offrent la transformation crayeuse.

*Cœur.* — Le péricarde est, comme je l'ai dit, soudé à la plèvre. Le feuillet fibreux et le feuillet séreux pariétal du péricarde sont hypertrophiés et très adhérents. La cavité a entièrement disparu; à sa place est une substance d'aspect fibreux, rougeâtre, parsemée de granulations très fines probablement de nature tuberculeuse, adhérente au feuillet pariétal et au feuillet viscéral, qu'elle unit intimement. Il semble, au premier abord, que les fibres du cœur sont hypertrophiées seules, et que le péricarde est réduit au feuillet extérieur signalé plus haut. Mais, par une dissection attentive on parvient à isoler les feuillets les uns des autres et de la substance déposée dans leur cavité. Cette substance présente à la base du cœur un maximum d'épaisseur qui est d'environ 9 à 10 millimètres.

*Abdomen.* — Les deux feuillets du péritoine sont adhérents au niveau du foie (face convexe); la séreuse est notablement sèche. Les ganglions mésentériques sont très volumineux; la plupart ont acquis la grosseur d'une noisette; ils sont d'un blanc grisâtre, de consistance ferme; à la coupe, ils présentent une coque membraniforme mince, et contenant une pulpe grisâtre caséeuse. Les ganglions sont, du reste, également tuméfiés dans toutes les autres régions, à l'aine, aux lombes, en avant de l'aorte, à l'aisselle, où ils forment des chapelets à grains volumineux. Les tuniques intestinales présentent à l'extérieur de larges plaques violacées au niveau desquelles la muqueuse offre des ulcérations à bords mousses et à fond grisâtre parsemé de petits points blancs. Ces plaques siégent au niveau des glandes de Peyer et de la valvule iléo-cæcale. La rate, de couleur normale, est indurée; son tissu a plus de den-

sité, il est plus ferme, le parenchyme est moins gorgé de sang; les cloisons et les cellules ne sont plus facilement appréciables. Le foie présente à la coupe de petits points blancs très abondants, à différents degrés de ramollissement, tranchant par leur couleur sur le fond brun de l'organe. Les reins sont d'un volume normal. La substance corticale est pâlie, et fait ressortir ainsi l'injection violacée de la substance tubuleuse. On trouve, du reste, disséminés dans les deux substances, de petits grains libres analogues à ceux qui se rencontrent dans le parenchyme de la plupart des organes. Rien à noter dans les testicules ni dans le tissu osseux.

Le *genou* présente une granulation tuberculeuse manifeste dans le tissu graisseux qui unit les deux ligaments croisés. Il y a, de plus, à la face séreuse de la partie interne de la capsule quelques plaques peu étendues, mais parsemées de granulations qui sont probablement de même nature que toutes celles signalées plus haut.

*Réflexions.* — Quoique cette observation tire presque toute son importance des lésions anatomiques, il est un point clinique qui me paraît mériter d'être noté : c'est la forme pour ainsi dire anormale de la méningite qui a mis fin aux jours du malade; il a succombé en effet quarante-huit heures après le début des accidents, c'est-à-dire au bout d'un temps plus court que celui qu'assignait Guersant aux méningites le plus rapidement mortelles; d'un autre côté, cette marche, en quelque sorte foudroyante, est propre à l'enfance, et dans ces cas-là la mort survient ordinairement au milieu d'accès convulsifs; enfin, s'il est vrai que l'on constate souvent une accumulation anormale de sérosité dans les ventricules, il résulte néanmoins des recherches de M. Piet, que cette lésion n'existe que dans la moitié des cas, et qu'elle n'est suffisante pour expliquer la mort par compression cérébrale que chez le huitième environ des sujets. D'une part donc, la marche rapide de la maladie en a singulièrement altéré la physionomie, et d'autre part le développement précoce d'une hydropisie ventriculaire dont les symptômes sont devenus prédominants, explique l'absence des convulsions et du délire qui marquent ordinairemeut la première période de la méningite tuberculeuse. Cette marche insolite me paraît due, dans le cas particulier, à l'état très avancé de cachexie auquel était parvenu le malade. (Le sang devait avoir

subi chez lui cette altération de ses principes qui devient souvent la cause instrumentale des hydropisies ; c'est ainsi du moins que je suis porté à expliquer la compression cérébrale survenue si forte et si rapide chez un sujet qui n'avait jamais présenté jusque-là d'accidents cérébraux.)

Mais revenant aux lésions qu'a révélées l'autopsie de ce malade, je crois qu'il est rare de rencontrer des exemples aussi complets de tuberculisation généralisée ; à part les exceptions que j'ai citées plus haut, les produits morbides se sont rencontrés partout, même dans le tissu graisseux sous-synovial du genou droit, fait que je n'ai trouvé mentionné par aucun des auteurs qui se sont spécialement occupés de la diathèse tuberculeuse. Ce sont les cas de ce genre qui me semblent prouver mieux que ne le pourraient faire toutes les considérations théoriques, la nécessité de rattacher le développement du tubercule à une maladie constitutionnelle et non point à une inflammation locale comme ont tenté de le faire à diverses époques plusieurs observateurs, entre autres Broussais, MM. Bouillaud et Piorry, et plus récemment encore M. Mandl. Qu'une inflammation, soit aiguë, soit chronique, devienne dans certains cas la cause occasionnelle du développement de ces produits morbides chez des sujets d'ailleurs prédisposés, c'est ce qu'on ne saurait nier; mais jamais elle ne s'élève au rang de cause prochaine d'une maladie dont tous les phénomènes révèlent la généralisation et le caractère diathésique.

Le plus grand nombre des lésions qu'a présentées le sujet de cette observation ne diffèrent en rien de celles qu'on trouve consignées dans les auteurs de ce siècle : les granulations tuberculeuses des méninges signalées pour la première fois chez les enfants par Rufz dans sa *Thèse inaugurale*, — indiquées presque en même temps par le docteur Gerhard (de Philadelphie), — constatées plus tard, en 1837, chez l'adulte par M. Lediberder, — étudiées avec le plus grand soin par M. Louis dans la deuxième édition de son ouvrage; — les tubercules des glandes lymphatiques que Bayle (*Traité de la phthisie*, 1810, p. 57) rattachait déjà à la phthisie, ainsi que ceux de l'intestin, tout cela n'a rien offert de spécial ; je dois dire toutefois que je n'ai trouvé dans aucune observation des lésions aussi étendues du côté du tube intestinal. A partir du duodénum existaient çà et là, d'autant plus nom-

breuses qu'on se rapprochait davantage du cæcum, des plaques violacées correspondant à autant d'ulcérations de profondeur variable, dont le fond était infiltré de tubercules; dans quelques points la tunique séreuse seule résistait encore ; la valvule iléo-cæcale était complétement détruite, à peine pouvait-on en retrouver la trace sous forme de deux bourrelets irréguliers, déchiquetés, dans lesquels les granulations tuberculeuses étaient à leur maximum de confluence.

Les tubercules du foie, dont M. Louis ne cite qu'un exemple (*Recherches anat.-path. sur la phthisie*, 1828, obs. IX); — ceux du rein dont M. Rayer a tracé l'histoire, n'ont offert chez notre malade d'autre particularité que d'être disséminés avec une régularité remarquable dans la substance des deux organes, et d'avoir subi un développement bien plus tardif que tous les autres, puisque seuls ils ne présentaient encore aucune trace de ramollissement.

Mais la lésion la plus remarquable, celle sur laquelle il y a plus particulièrement lieu d'insister, c'est l'adhérence intime et complète du péricarde au cœur par l'intermédiaire d'une substance rougeâtre, d'aspect musculaire, parsemée de granulations très fines; cette fausse membrane atteint une épaisseur maximum de $0^m,01$ à la base de l'organe et n'en offre plus que $0^m,005$ à la pointe. Le feuillet fibreux du péricarde était hypertrophié, et l'on trouvait sous le feuillet séreux pariétal un assez grand nombre de granulations semblables à celles qui étaient disséminées dans la substance unissante. Le cœur était exempt de toute altération. Il y avait donc eu une péricardite antérieure terminée par adhérences et remontant à une époque assez éloignée, ainsi que le prouvent l'organisation et la vascularité très développées de la fausse membrane; — mais cette époque ne peut être précisée, car le malade ne se plaignant d'aucun symptôme que l'on pût rapporter à une perturbation des fonctions du cœur, l'attention ne fut pas éveillée de ce côté et l'examen de l'organe n'eut pas lieu. — Cette péricardite est de nature tuberculeuse, ainsi que le prouvent les granulations dont j'ai parlé ; elles ne suffiraient pas à elles seules, il est vrai, pour autoriser une semblable conclusion, car on a dès longtemps signalé, comme caractérisant certaines variétés d'inflammations chroniques, l'état granuleux des fausses membranes que MM. Gendrin et Scoutetten ont spécialement étudié ; or, il n'est

pas toujours facile, malgré les signes différentiels indiqués par ce dernier auteur, de distinguer ces granulations dues à une simple exsudation plastique des véritables tubercules. — Mais ici l'existence d'une tuberculisation générale suffisait pour établir l'origine réelle de ces corpuscules, et l'examen microscopique qu'en ont fait MM. Luys et Luton est venu confirmer leur nature tuberculeuse.

L'adhérence complète du péricarde au cœur, quoique rare, a dû se montrer aux observateurs dès l'époque où l'on commença à pratiquer des nécropsies ; mais la nature de cette lésion a été longtemps méconnue : on la prenait pour une absence du péricarde, méprise d'autant plus facile que, lorsque l'adhérence est intime, complète, et de date un peu ancienne, la fausse membrane prend une coloration d'un rouge foncé qui lui donne une ressemblance grossière avec le tissu du cœur, ainsi que cela s'est rencontré dans le cas actuel. Il y avait alors pour les auteurs anciens absence du péricarde et hypertrophie du cœur ; — c'est ainsi que doivent s'entendre l'observation d'Antoine Benivieni au sujet d'un cœur qui fut trouvé *dénudé* à l'ouverture du cadavre, et celle qui est consignée dans Realdus Columbo (*De re anatomica*, lib. XV, p. 670, Francfort, 1593) sous le titre : *Absence du péricarde*. — D'autres fois l'erreur était commise en sens inverse; je veux dire que confondant le tissu du cœur avec la fausse membrane rougeâtre du péricarde, et voyant cet ensemble former un tout homogène, on concluait à l'atrophie ou même à l'absence du cœur ; — je ne vois pas d'autre interprétation à donner aux deux faits que Gentilis de Fuligno (édit. de Venise, 1518) a relatés sous les noms de : *Atrophie et absence du cœur occasionnées par le froid et par la débilité du cerveau*. — Les premières observations où la lésion qui nous occupe est rapportée à l'adhérence du péricarde sont consignées dans le *Sepulchretum ;* les deux premières, dues à Guillaume Baillou, datent de 1578 ; — très peu de temps après parurent celles de Philibertus Sarazenus et de Otho Heurnius qui se trouvent dans le même recueil. — A partir de ce moment, les exemples d'adhérence partielle ou complète allèrent se multipliant : les plus remarquables, rapportés dans la vingt-troisième lettre de Morgagni (*Sur les palpitations*, p. 17 et suiv.), appartiennent à Peyer, à Hiarne, à Littre (*Hist. de l'Acad. roy. des sciences*, 1708 et

1709). — Mais malgré ces observations nombreuses, et quoique dès la seconde moitié du XVIe siècle et pendant tout le XVIIe les auteurs notent soigneusement toutes les autopsies où ils rencontrèrent une symphyse cardiaque plus ou moins étendue, il faut arriver jusqu'à Ruysch (*Thes. anat.* VI, n° 39, note 1) pour voir ces adhérences être rapportées à leur véritable cause, c'est-à-dire à une inflammation antérieure. Jusque-là, en effet, on avait attribué cette lésion, « soit à l'absence d'eau dans le péricarde, soit à de petites parties glutineuses et visqueuses sécrétées avec cette eau ou distillées de petits ulcères qui se développent sur la surface du péricarde et du cœur, causes insuffisantes, dit Morgagni, auxquelles il faut ajouter une cause qui applique le péricarde contre le cœur, ainsi que la faiblesse et la petitesse des mouvements du cœur lui-même. » (Morgagni, *loc. cit.*) — En 1735, Guillaume Agricola décrit à son tour une adhérence presque complète après une inflammation de la poitrine (*Commerc. litt.*, anno 1735, hebd. 8); il fait observer que le cœur était étonnamment augmenté ainsi que la capacité de ses ventricules, de ses oreillettes et de la veine cave; il ajoute enfin que les poumons étaient remplis de tubercules. Cette observation me paraît être la première où l'on mentionne la présence de granulations pulmonaires coïncidant avec une symphyse cardiaque. Les tubercules indiqués sans description dans Agricola représentent-ils ce que nous désignons aujourd'hui sous ce nom, c'est ce qu'il est impossible de savoir d'après les détails de l'observation. — Toutefois, comme le travail de Desault (de Bordeaux) sur les tubercules pulmonaires considérés comme cause de phthisie avait paru deux ans avant (1733), comme, d'autre part, aucune autre maladie que la phthisie ne peut, que je sache, amener l'infiltration granuleuse des poumons, je me crois autorisé à conclure que le cas de Guillaume Agricola est le premier qui nous présente *l'adhérence du péricarde chez un phthisique.* — Le même auteur ouvrit l'année suivante trois autres sujets affectés d'adhérence cardiaque; deux présentèrent des tubercules dans le poumon. — En suivant l'ordre chronologique nous trouvons ensuite les cas de Planci (*Epist. de monstris*) qui observa l'adhérence du cœur à la suite d'un coup très grave reçu sur le sternum; — les observations de Haller (*Ad. prælect.*, Bœrh., § 182, not. *m*); — celles de la Faye (*Hist. de l'Acad roy.*

*des sciences*, année 1733), — de Pasta (*Epist. de cordis polypis*, 13), — de Jérôme Queye (*Dissert. de syncope*), — et les sept cas de Morgagni, dont quatre sont des exemples d'adhérence complète. Mais dans aucun de ces cas il n'est fait mention de granulations ni dans le poumon, ni dans le péricarde. — Sénac, qui, dans son *Traité sur la structure du cœur* (1749) consacre un article spécial à l'adhérence du péricarde, n'a pas vu non plus la relation qui peut exister entre la phthisie et la forme de péricardite qui nous occupe; il se borne à noter que l'adhérence peut se faire, soit après des maladies aiguës, soit après des maladies chroniques, cite un cas où Cheselden en rencontra une chez un phthisique, et termine en disant qu'on ne peut reconnaître cette lésion pendant la vie parce qu'il existe simultanément d'autres maladies. — Bayle se tait également sur ce point; il mentionne les tubercules des intestins, du larynx, des ganglions, mais il ne signale point ceux du péricarde; — Corvisart (*Essai sur les maladies du cœur*, 1818, 3e édition) donne plusieurs observations d'adhérence complète; il signale la coïncidence fréquente de cette lésion avec l'augmentation considérable du cœur; parmi ces cas il en est un (obs. VII) où les granulations du péricarde sont signalées; il se rattache peut-être à la péricardite tuberculeuse, ainsi que Laënnec le pense (*Auscult.*, p. 372); mais il est bien difficile de le décider en raison de l'absence de détails. — L'illustre auteur du *Traité d'auscultation* signale pour la première fois d'une manière nette la possibilité des péricardites tuberculeuses : « Une éruption tuber-» culeuse, dit-il, peut quelquefois se développer dans la fausse » membrane et faire passer la péricardite aiguë à l'état chronique, » comme cela arrive fréquemment dans les fausses membranes » pleurétiques et péritonéales. J'en ai vu deux exemples, et il en » existe un troisième, autant qu'on en peut juger malgré la brié-» veté de la description, dans l'ouvrage de Corvisart. » C'est cette observation que j'ai cité plus haut. — M. Louis, dans la première édition de ses *Recherches anat.-path. sur la phthisie* (1828) ne rapporte aucun cas de péricardite tuberculeuse; mais dans la deuxième édition (p. 61) il cite un fait dans lequel il trouva des granulations grises, demi-transparentes, sous la membrane séreuse du péricarde; il ajoute qu'elles avaient été probablement la cause excitante de la péricardite. — M. Andral, dans sa *Clinique médi-*

*cale* (3e vol., 4e édit.), rapporte deux exemples d'adhérence ; ce sont les neuvième et dixième observations. — La neuvième ne présente rien de remarquable; elle est donnée comme exemple de péricardite chronique méconnue pendant la vie. — La dixième observation pouvait, au premier abord, être prise pour un bel exemple d'inflammation tuberculeuse du péricarde. Mais si l'on songe combien il est rare de rencontrer de véritables tubercules dans quelque organe sans en trouver dans le poumon, si l'on tient compte de ce fait que du vivant du malade, et avant l'apparition de sa pleurésie gauche, *les voies digestives et les autres organes n'ont offert dans leurs fonctions aucun trouble notable*, et que l'autopsie n'a montré nulle part de tubercules, cette manière de voir perdra toute probabilité. Telle est d'ailleurs l'opinion de M. Andral lui-même, qui, présentant quelques réflexions à la suite de cette observation, s'exprime ainsi : « Chez le sujet de l'observation IX, la mort semble être due à l'affection même du péricarde; chez le sujet de l'observation X, elle est surtout le résultat de la double inflammation intercurrente de la plèvre gauche et du gros intestin. » — MM. Rilliet et Barthez (*Maladies des enfants*, t. III, p. 77) ont vu deux fois le péricarde tapissé de fausses membranes tuberculeuses formant des plaques analogues à celles de la plèvre; le cœur avait son volume normal. Ils citent à ce sujet une observation du docteur Fauvel qui montra des masses tuberculeuses développées dans le tissu sous-séreux viscéral; elles avaient pénétré peu à peu entre les fibres charnues, quelques-unes d'entre elles étaient sur le point de perforer l'endocarde. Une hypertrophie du cœur en avait été la conséquence. — M. Cruveilhier (*Anatomie pathologique générale*, t. I, p. 279), Chomel (*Dictionnaire en 30 volumes*, t. XXIII) signalent, sans citer d'observations, la possibilité du développement de tubercules dans les fausses membranes des séreuses. — Enfin, les *Bulletins de la Société anatomique* contiennent trois cas d'adhérence complète dus à MM. Mailliot (1849), Axenfeld (1854), Millard (1856). Dans les deux premiers, il n'est pas noté que les fausses membranes fussent granuleuses; la présentation de M. Millard, au contraire, a montré le tissu unissant parsemé de granulations, mais l'existence d'un cancer de l'estomac chez le sujet de cette observation, et les résultats de l'examen microscopique, ont démontré l'origine purement inflammatoire de ces produits.

Il résulte de cet exposé historique que les adhérences cardiaques ont été observées très fréquemment depuis Guillaume Baillou; que, à partir du moment où les travaux de Bayle et de Laënnec eurent fait connaître la lésion anatomique qui caractérise la diathèse tuberculeuse, tous les auteurs s'accordent à admettre la possibilité du développement de tubercules dans les fausses membranes consécutives aux inflammations chroniques des séreuses, et que néanmoins si l'on recherche des observations nettes et précises sur ce point d'anatomie pathologique, on n'en trouve qu'un nombre très restreint, où il faut deviner, pour ainsi dire, la production tuberculeuse à cause du peu de détails qui les accompagnent. C'est ainsi que nous ne pouvons citer avec quelque certitude que l'observation de Guillaume Agricola, l'observation 7 de Corvisart, les deux cas de Laënnec, qui ne sont qu'indiqués, celui de Louis, les deux faits appartenant à MM. Rilliet et Barthez, et celui de M. Fauvel. En présence de ce résultat inattendu, le fait que nous venons de rapporter me semble acquérir un haut degré d'importance, soit à cause de la généralisation des dépôts tuberculeux dans presque tous les organes, soit parce que l'examen microscopique n'a laissé aucun doute sur la nature de ceux qui occupaient la fausse membrane péricardique.

J'ai peu de chose à dire sur cette observation au point de vue symptomatologique; la lésion ne fut pas soupçonnée pendant la vie, le cœur ne fut pas examiné, de sorte que ce fait ne peut servir à juger la question si souvent controversée du lieu où bat la pointe du cœur, du rhythme des bruits, ou même de l'existence de quelque bruit anormal. Mais, indépendamment de ces manifestations en quelque sorte locales, que l'exploration de la région précordiale peut seule révéler, il est un grand nombre de symptômes généraux d'une appréciation beaucoup plus facile, qui apparaissent sans nécessiter d'examen spécial, et sur lesquels divers auteurs ont tour à tour insisté. J'ai surtout en vue en ce moment les palpitations violentes au sujet desquelles Morgagni, Sénac, Corvisart élevaient déjà des doutes; l'oscillation des veines jugulaires notée par Lancisi; les sueurs, le froid glacial, la lividité des extrémités, les accès de suffocation, les défaillances signalées par Sénac; les rougeurs fréquentes, la tuméfaction de la face, la coloration rouge de la pointe du nez, la présence de vaisseaux variqueux sur les joues,

symptômes qui ont été indiqués par Corvisart et Joseph Frank; la fluctuation de l'abdomen, l'œdème des membres inférieurs, du scrotum dont Lancisi a noté la gangrène (voy. Sénac, p. 340); enfin le découragement et le penchant au suicide de Kreysig. Or, aucun de ces symptômes si faciles à constater n'a existé chez notre sujet. Ce fait vient donc prendre place à côté des cas où la symphyse cardiaque ne donna lieu à aucun symptôme pendant la vie. Pourquoi donc la multiplicité de phénomènes assignés à cette lésion par les auteurs de toutes les époques, depuis Baillou? Cela tient sans doute, ainsi que l'avait déjà noté Morgagni, à ce que la symphyse cardiaque existe rarement à l'état de lésion simple chez un sujet, mais s'accompagne d'altérations bien autrement importantes du cœur et des gros vaisseaux qui peuvent donner lieu à tous les signes mentionnés ci-dessus. Qu'arrive-t-il alors? l'adhérence n'est pas soupçonnée pendant la vie, et lorsqu'on la constate à l'autopsie, on lui attribue des symptômes à la production desquels elle ne peut revendiquer aucune part, et qui appartiennent tous aux altérations concomitantes de l'organe central de la circulation.

M. *Tarnier* insiste sur ce que l'hypertrophie cardiaque coexiste avec une adhérence complète du péricarde. Deux fois il a trouvé à l'autopsie cette adhérence complète, et dans les deux cas le cœur était hypertrophié; il y a là une relation importante de cause à effet, qui, en faisant comprendre toute la gravité d'une péricardite adhésive, démontre le danger des injections iodées dans les épanchements du péricarde.

M. *Potain* pense que l'on est tout aussi bien en droit d'attribuer l'hypertrophie du cœur à l'inflammation longtemps prolongée du péricarde, qu'aux adhérences qu'il a contractées avec le cœur.

M. *Cruveilhier* rappelle la loi posée par M. Beau, en vertu de laquelle il y a dilatation du cœur toutes les fois que cet organe est adhérent au péricarde. Cette loi est vraie dans un grand nombre de cas, mais les exceptions sont nombreuses, et dans un certain nombre de faits d'adhérences complètes, l'honorable président n'a pas trouvé le cœur hypertrophié. Quant à la disposition granuleuse des fausses membranes, elle peut être indépendante de la tuberculisation.

---

## XXXIII^e ANNÉE. — JUILLET 1858.

SOMMAIRE :

EXTRAITS DES PROCÈS-VERBAUX. — 1. Kyste de la région parotidienne. — 2. Kyste synovial du poignet. — 3. Tumeur fibro-plastique récidivée. — 4. Ovarite suppurée. — 5. Fracture des deux malléoles. — 6 Tumeur fibro-plastique de la paroi abdominale. — 7. Kyste de l'os maxillaire supérieur. — 8. Tumeur du sein (évolutions successives). — 9. Hémorrhagie placentaire. — 10. Oreille interne d'un sourd-muet. — 11. Fracture du crâne avec enfoncement des fragments. — 12. Fracture du crâne (contre-coup?). — 13. Ulcère simple de l'estomac. — 14. Cancer du corps de l'utérus. — 15. Kyste de l'ovaire (changement de nature du liquide après la première ponction). — 16. Tumeur du sein (cancer?).

OBSERVATIONS. — Mélanose généralisée et compliquée de cancer encéphaloïde, par M. Second-Féréol.

Anévrysme artérioso-veineux de la cuisse; traitement par la compression sans résultat; opération par la méthode ancienne; mort; observation, par M. Jaccoud.

Rupture spontanée du cœur; observation, par M. Lancereaux.

Rupture de l'aorte, du cœur et du péricarde, à la suite d'une chute d'un lieu élevé; observation, par M. Gérin-Rose; rapport, par M. Fournier.

### PRÉSIDENCE DE M. CRUVEILHIER.

1. M. *Chassaignac* met sous les yeux de la Société la *membrane enveloppante d'un kyste de la région parotidienne* qu'il a opéré il y a cinq jours. Ce kyste, présentant le volume d'un poing d'adulte, avait tout à fait l'apparence d'une tumeur ganglionnaire suppurée par places, comme il s'en rencontre souvent dans cette région. En voulant disséquer la tumeur qu'il formait pour l'enlever dans sa totalité sans ouvrir la poche kystique, cette dernière céda, non qu'elle eût été entamée par le bistouri, mais elle se rompit sous la pression des doigts du chirurgien ou de ses aides. Il s'en écoula un liquide filant gélatineux, et le sac se vida complé-

tement. La poche était irrégulière, anfractueuse, envoyant des prolongements dans différentes directions; il était donc difficile de l'enlever dans sa totalité. C'est pourtant ce à quoi le présentateur est parvenu en faisant avec l'extrémité d'une spatule une espèce de dissection, grâce à laquelle il a pu séparer la membrane kystique des parties sous-jacentes sans la déchirer ni la couper.

---

2. M. *Verneuil* met sous les yeux de la Société une *tumeur du poignet* qui n'est autre chose qu'un des *kystes synoviaux de cette région*, décrits sous le nom de *ganglions*, mais qui est surtout intéressante à cause de son étendue, de son trajet, et des connexions qu'elle affecte en certains points avec l'artère radiale. Ainsi l'on trouve son extrémité pointue, effilée, couchée le long de cette artère à 3 centimètres au-dessus de l'articulation; de là le kyste descend jusqu'au poignet en suivant le vaisseau, passe avec lui au-dessous des tendons des muscles abducteurs et extenseurs du pouce, où il se trouve situé entre l'artère et le tendon du premier radial externe; là il se contourne pour passer sous ce tendon du premier radial, puis sous le tendon du deuxième, et va enfin adhérer à la partie postérieure de l'articulation, où il paraît avoir son point de départ, ce qui sera, du reste, vérifié par une dissection ultérieure. Mais ce qu'il y a surtout de remarquable dans ce cas c'est la longueur du trajet du ganglion qui contourne le poignet dans toute sa demi-circonférence externe, et sa segmentation par des étranglements au niveau des points où il est en rapport avec des tendons musculaires, tandis qu'en deçà et au delà il est renflé. Un autre point important à noter, surtout au point de vue du diagnostic et du traitement chirurgical, si la tumeur avait pris un plus grand développement, c'est l'étendue de ses rapports avec l'artère qu'elle côtoie sur une longueur de 4 centimètres.

M. *Houël*, quoique adoptant d'une façon presque exclusive la théorie qui place le siége de semblables kystes dans les follicules synoviparés, comprend difficilement comment une semblable tumeur a pu se porter jusqu'à la rencontre de l'artère radiale, à la face antérieure de l'avant-bras, après avoir eu son point de départ primitif en arrière, au niveau de la face postérieure des os sca-

phoïde ou semi-lunaire. Il incline donc à croire que la tumeur présentée actuellement par M. Verneuil est multiple, et formée probablement par plusieurs kystes réunis en chapelet, ce qui expliquerait ainsi très bien les étranglements qu'on y remarque.

M. *Verneuil* n'a montré ce fait à la Société que parce qu'il lui a paru présenter quelque chose d'insolite, et ce qui lui a semblé le plus singulier c'est la présence du kyste sur le trajet de l'artère et presque dans sa gaîne. On ne peut pas, en effet, admettre qu'il se soit développé là, et pour le faire partir de l'articulation il faut bien le suivre dans son trajet si compliqué jusqu'au point où il y adhère. Du reste, on comprend parfaitement comment ce trajet s'est fait. La tumeur, arrêtée dans sa progression régulière par les saillies osseuses ou tendineuses qu'elle rencontrait, s'est développée en s'insinuant dans les espaces vides dont l'accès lui était ouvert : ainsi s'expliquent ses sinuosités et ses bosselures.

M. *Cruveilhier* est d'avis que, selon toute probabilité, la tumeur est simple et a une origine unique dans le point où M. Verneuil signale son adhérence à la partie postérieure de l'articulation. Cependant il l'engage à compléter la dissection en incisant l'articulation par la face antérieure, et allant ainsi à la recherche de l'ouverture de communication.

M. *Houël*. Il est possible qu'ici il n'y ait qu'un point de départ, cependant on ne peut contester l'existence de kystes multiples, car M. Perrin en a montré cette année même un exemple fort concluant à la Société. (Voyez *Bulletin*, 1858, p. 14.)

---

3. M. *Coulon* présente une *tumeur fibro-plastique de la région lombaire; récidive* (1).

La malade se disposait à quitter l'hôpital lorsqu'on s'aperçoit qu'il existe un peu au-dessus de la cicatrice une tumeur du volume d'un marron. Le 21 juin 1858, M. Chassaignac se décide à enlever cette tumeur, qui est comme la première située dans le tissu cellulaire de la région lombaire, et peu adhérente aux parties

(1) Voyez la première partie de cette observation dans le *Bulletin* de mars 1858, § 5 (2e série, t. III, p. 85).

environnantes. Mais après l'ablation on s'aperçoit que l'aponévrose située au-dessous fait une saillie assez considérable. Le chirurgien incise l'aponévrose, et trouve une autre tumeur du volume d'une grosse noix; cette seconde tumeur est très adhérente aux parties environnantes; elle adhère tellement à l'aponévrose qui la recouvre qu'on est obligé d'en enlever une portion avec elle. Ces deux tumeurs sont enkystées; elles offrent à la coupe un tissu blanc grisâtre assez dur; elles n'ont pas été examinées au microscope, cependant on peut dire que, suivant toute probabilité, elles sont de nature fibro-plastique, comme la tumeur primitive. Le malade a succombé à une infection purulente quinze jours après l'opération, mais l'autopsie n'a pu être faite.

---

4. M. *Gellé* montre une *ovarite suppurée*.

Une femme de vingt-quatre ans, ayant eu plusieurs couches sans accidents, devient enceinte, et fait une fausse couche à cinq mois. Au bout de quinze jours, elle est prise tout à coup de douleurs vives dans le flanc gauche, à l'hypogastre, dans les reins, puis de gonflement du ventre, de coliques, de fièvre, de diarrhée. Elle continue cependant son travail, mais bientôt elle est forcée d'entrer à l'hôpital.

*État actuel.* — Teinte jaunâtre de la face, qui est légèrement grippée; maigreur; ballonnement du ventre; faiblesse générale; pouls fréquent, serré; vomissements; insomnie.

*Toucher vaginal.* — Le col est bas; il fait peu de saillie dans le vagin, et les culs-de-sac ont presque disparu. Une tuméfaction dure, très douloureuse, est située derrière le col, que l'on ne peut limiter par le toucher rectal. A environ 1 pouce et demi de l'anus, le doigt rencontre une tumeur énorme, lisse, arrondie, sans bosselures ni sillons, située sur la ligne médiane, parfaitement dure, sans fluctuation ni rénitence; on ne lui imprime aucun mouvement; le doigt la contourne sur ses côtés, et l'isole des parois du bassin, mais il ne peut en atteindre la limite supérieure. (Bains; cataplasmes sur le ventre; repos au lit.)

Peu à peu l'état gastrique s'améliore; mais au bout de cinq semaines la fièvre hectique redouble, les douleurs et le ballonnement du ventre reviennent; avec cela de la dysurie, des épreintes,

des selles multiples avec ténesme. La malade accuse une sensation de brûlure en urinant; les urines contiennent une multitude de globules de pus. La tumeur disparaît en grande partie; il est évident que le foyer purulent s'est vidé, soit par le vagin, soit plus probablement par le rectum, car il y a eu de la diarrhée et des symptômes de dysentérie. Cependant la fièvre ne cesse pas, et la péritonite, s'étendant peu à peu, emporte la malade deux mois et demi après le début des accidents.

*Autopsie.* — Sur le bas-fond de la vessie on voit, surtout par transparence, quatre à cinq ouvertures rondes d'un demi-millimètre de diamètre, à bords amincis et bien nets; la muqueuse, d'un blanc pâle, violacée au pourtour, est plus lisse, moins épaisse; le siége précis de ces orifices est au niveau de la face antérieure de l'utérus; la vessie formait la paroi d'un foyer purulent qui se vidait dans la cavité vésicale au moyen de quatre ou cinq orifices.

Entre la vessie et le rectum (je ne parle pas encore de l'utérus, parce qu'il est caché et comme absent) on trouve un large foyer anfractueux contenant une bouillie épaisse, purulente. Ce foyer est du volume d'un œuf de poule à peu près; il est placé derrière la vessie, à cheval sur le bord gauche et la moitié gauche du fond de l'utérus; il s'appuie sur le rectum en arrière; il est couvert en haut par le péritoine et par les anses de l'intestin grêle, qu'une péritonite adhésive a collées à sa paroi supérieure. Une des anses intestinales décrit autour du foyer une courbe à concavité inférieure, une espèce de V renversé, dont l'angle couvre la partie supérieure, et les deux branches les faces latérales. Cette anse fait complétement partie de la paroi du foyer, c'est l'S iliaque qui la forme. On conçoit que les points s'ulcérant puissent ouvrir au pus une voie en un point de l'intestin bien plus élevé que cela ne se fait habituellement.

Le doigt placé dans la cavité du foyer purulent constate la présence de l'utérus, formant paroi par son bord gauche et son fond; c'est en ce point que la vessie présente les cinq à six orifices qui laissaient passer le pus dans sa cavité, d'où les urines purulentes constatées pendant la vie. Un stylet pénètre facilement par un orifice semblable, et même plus large, dans la partie moyenne du rectum, à travers la paroi postérieure du foyer. La muqueuse rectale est enflammée depuis l'anus jusqu'au point où l'intestin com-

munique avec le foyer purulent. L'utérus est petit, rejeté à droite et placé obliquement, son col regardant à gauche et son fond à droite. A sa droite une masse indurée, lardacée, remplace l'ovaire ; cette masse incisée ne laisse pas écouler de pus ; elle est complétement séparée du foyer décrit plus haut, et qui a pour siége l'ovaire gauche, dont on ne retrouve aucune trace ailleurs. Aucune trace des trompes. Les uretères sains passaient de chaque côté, assez loin de la tumeur et du foyer, qui n'occupait que la partie supérieure de la face antérieure du corps de l'utérus. Le vagin était placé très loin du foyer, et son cul-de-sac postérieur en était distant de 2 à 3 centimètres ; l'issue soit naturelle, soit artificielle du pus par ce côté était donc impossible. Le péritoine offrait cette teinte violacée qui caractérise les inflammations chroniques ; des adhérences et un liquide trouble peu abondant ; ces lésions se trouvent exclusivement dans le petit bassin. Les autres organes n'ont offert aucune altération.

---

5. M. *Jaccoud* présente une *fracture des deux malléoles* avec *luxation du pied* et *issue de l'astragale.*

Un homme de cinquante-quatre ans, chaussé de sabots, marchait sur le bord d'un trottoir ; il trébucha ; son pied gauche, abandonnant le trottoir, subit un violent renversement en dehors : le blessé ne put se relever seul. M. Robert reconnaît une fracture du péroné au niveau du collet de sa malléole ; le pied est dans la rotation forcée en dehors, au point que la face plantaire des orteils regarde presque directement dans ce sens ; en outre, le pied paraît comme raccourci en même temps qu'il présente un élargissement notable à l'articulation tibio-tarsienne. Au niveau de la malléole interne, à 2 centimètres environ de son sommet, existe une plaie de forme ovalaire, dont les lèvres sont contuses, inégales et déchirées en quelques points : sur cette plaie fait saillie la moitié interne de l'astragale. Il existe en outre une mobilité du pied très prononcée ; le déplacement de l'astragale peut être doublé par une impulsion latérale de dehors en dedans ; mais quelles que soient les tentatives, la réduction est impossible. L'amputation fut pratiquée au lieu d'élection ; elle n'offrit rien de particulier, et cinq semaines après le blessé quittait l'hôpital.

Le péroné est fracturé au collet de sa malléole, à 1/2 centimètre environ au-dessus de l'articulation tibio-péronière inférieure; le trait de la fracture est fortement oblique en bas et en avant; cette obliquité est telle, que le fragment supérieur a passé au-devant de l'inférieur; celui-ci, refoulé en arrière, a déplacé dans le même sens les muscles péroniers latéraux, dont les attaches à l'os sont rompues jusqu'à la hauteur du tiers moyen de la jambe. La malléole interne est arrachée précisément au niveau du point où elle se continue avec le corps de l'os; le fragment inférieur est resté adhérent à la face interne de l'astragale; cet os est luxé en dehors. Quand on cherche à exagérer le déplacement, on peut renverser le pied au point que la face supérieure de l'astragale devienne interne, et que le fragment supérieur du tibia vienne se mettre en rapport avec la face externe devenue supérieure. L'impossibilité de réduire la luxation sur le vivant se trouve expliquée, ce me semble, par le chevauchement des fragments du péroné, et par la rencontre du fragment supérieur du tibia, contre lequel s'arrêtait l'astragale dans les tentatives pratiquées pour remettre cet os en place. Il faut d'ailleurs attribuer une large part dans ces difficultés au gonflement inflammatoire qui avait envahi toutes les parties; peut-être même la réduction aurait-elle pu être obtenue, si elle avait été tentée immédiatement après l'accident. Il n'y avait aucune trace de diastasis dans l'articulation péronéo-tibiale inférieure; l'absence de cette complication, si commune dans les violences qui intéressent le cou-de-pied, me paraît due, dans le cas actuel, à la fracture de la malléole interne : c'est elle, en effet, lorsqu'elle résiste, qui fournit à l'astragale le point d'appui nécessaire pour opérer la distension des ligaments tibio-péroniers.

---

6. M. *Paul* présente une *tumeur fibro-plastique de la paroi abdominale.*

M... (Clémence), âgée de trente-neuf ans, s'aperçut, il y a quinze mois, au toucher, d'une petite grosseur mobile dans la peau de la paroi abdominale, entre l'ombilic et l'épine iliaque supérieure du côté droit. Pendant six mois, cette tumeur se développa lentement, et la malade n'y fit pas grande attention : elle avait alors

le volume d'une noix à peu près, mais depuis son développement s'est fait d'une façon très rapide. De la grosseur de la tête d'un enfant de quatre ans, cette tumeur, entraînée par son poids, descend au devant du pli de l'aine, qu'elle cache en partie. La peau est très amincie, adhérente, sillonnée de veines nombreuses et développées ; le sommet en est ulcéré superficiellement et couvert d'une croûte brunâtre colorée par du sang. On peut se convaincre qu'il n'existe pas de continuité entre la tumeur et les organes abdominaux. La circonférence de la base de la tumeur est de 37 centimètres. Il n'y a pas de ganglions à l'aine. Du reste, pas de douleurs ni d'élancements, santé parfaite.

M. Lenoir se décide à en faire l'ablation le 29 juin ; elle s'enlève aussi facilement qu'un lipome.

*Examen de la pièce.* — La peau qui recouvre la tumeur est très amincie, mais peut s'en séparer facilement. Ce n'est pas dans son épaisseur que la tumeur s'est développée. Le tissu qui la compose est serré à l'extérieur et forme une espèce d'enveloppe. On constate qu'elle se compose du tissu cellulaire hypertrophié, serré dans certains endroits, et ayant l'aspect d'une tûmeur fibreuse ; mais dans la plus grande partie de la tumeur, on trouve une trame assez sèche, remplie par la matière colloïde.

Le microscope y montre des éléments du tissu cellulaire à plusieurs périodes de leur développement (noyaux, corps fusiformes, fibres), ayant des dimensions beaucoup plus considérables que dans l'état normal. Cette considération, jointe au siége de la maladie, fait penser qu'il s'agit ici d'une hypertrophie du tissu cellulaire sous-cutané.

M. *Houël* trouve cette pièce intéressante, non-seulement à cause du siége de la tumeur, mais plus encore à cause de sa structure, qui est fort différente suivant qu'on examine les parties superficielles ou les parties profondes de ce produit morbide. Ainsi, tandis que profondément on reconnaît à l'œil nu tous les caractères du tissu fibreux, ce qui semblerait indiquer une certaine connexion entre la tumeur et l'aponévrose abdominale, superficiellement on trouve un tissu plus mou, ressemblant à de la matière colloïde un peu résistante, à l'intérieur de laquelle se trouveraient une masse de petits kystes : il est probable que dans ces points il existe du

tissu fibro-plastique, et cette différence notable entre la partie superficielle et la partie profonde de la tumeur explique l'ulcération consécutive de la peau.

---

7. M. *Othon Vitalis* présente un *kyste développé dans le maxillaire supérieur gauche.*

Cette pièce a été rencontrée sur un cadavre de l'École pratique. C'était une femme d'environ trente-six à quarante ans; ses dents étaient en assez mauvais état. La seconde incisive du côté gauche était réduite à sa racine, véritable chicot, d'ailleurs encore très solide.

La tumeur a le volume d'une petite noisette; elle est située dans l'épaisseur de l'os maxillaire supérieur, immédiatement au-dessus de la deuxième incisive et de la canine correspondante. Elle est séparée du plancher des fosses nasales par une épaisseur de tissu qu'on peut évaluer à 2 1/2 millimètres. La portion antérieure correspond à la fosse canine, et ici la tumeur n'est séparée de l'extérieur que par une simple lamelle osseuse. Au moyen d'une coupe qui permet de voir l'intérieur de la tumeur, on constate qu'elle est située obliquement, de telle façon que son fond correspond à la racine prolongée de la première petite molaire, tandis que la partie antérieure s'effile en entonnoir et correspond exactement à la racine, d'ailleurs saine, de la deuxième incisive gauche. La tumeur est séparée de l'antre d'Highmore par une épaisseur de tissu d'un centimètre; la structure de notre tumeur présente à considérer une *enveloppe* et une *partie contenue*. — *Enveloppe :* Elle est constituée par une membrane fibreuse résistante, de l'épaisseur de trois feuilles de papier réunies. La face externe de cette membrane adhère lâchement au tissu osseux ambiant; l'énucléation en serait très facile. Au niveau de la racine, cette membrane se continue avec le périoste, qui tapisse le fond de l'alvéole de la première incisive. Cette deuxième incisive, quoique faisant saillie par sa racine dans l'intérieur du kyste, est cependant isolée du contenu par la membrane d'enveloppe qui le tapisse complétement. On pourrait dire que la racine doublée du périoste alvéolaire fait saillie dans l'intérieur du kyste, et que l'enveloppe de celui-ci va s'insérer sur le périoste alvéolaire. —

*Contenu :* Une très légère couche de liquide est interposée entre la paroi et le contenu principal qui est solide. Cette matière solide est composée d'une substance d'un gris jaunâtre, assez comparable à du mastic, pour l'aspect et la consistance. L'examen microscopique a démontré qu'il était formé par une accumulation de produits épithéliaux.

On peut, d'après la description précédente, expliquer l'origine probable de ce kyste. Ce n'est pas là une maladie tenant au mauvais état des dents; il est bien plus simple de supposer qu'il s'agit d'un de ces sacs dentaires primitifs qui, au lieu d'avoir disparu après l'évolution de la dent incisive, a continué de grandir et de sécréter un épithélium qui s'est accumulé.

M. *Dolbeau :* On admet généralement trois origines des kystes développés dans la mâchoire supérieure : les kystes du sinus maxillaire décrits par M. Béraud; les kystes multiloculaires par dilatation des cellules du tissu spongieux de l'os; enfin, il y a une grande catégorie de kystes qui a été signalée par M. Forget sous le nom de kystes alvéolo-dentaires. Dans cette dernière variété rentrent la plus grande partie des kystes des mâchoires. Déjà avant M. Forget on avait cité des observations de kystes des mâchoires arrachés avec des dents altérées, de kystes vidés spontanément après l'avulsion d'une dent douloureuse. M. Guibour, en 1847, a publié un travail intéressant sur les kystes des mâchoires. Ce dernier auteur admet une hydropisie du follicule dentaire.

J'ai voulu, sur la pièce présentée par M. Vitalis, rechercher l'origine du kyste; j'ai, en quelque sorte, voulu surprendre l'évolution de ce produit encore peu développé. Après avoir bien réfléchi, je ne puis admettre que le siége de ce kyste soit le sac dentaire de la deuxième incisive. Il faudrait pour cela que la racine de cette dent fût libre dans l'intérieur du kyste. En effet, la dent qui se développe au fond du sac dentaire, le perfore vers le bord libre de la mâchoire, puis l'alvéole doublée de ce sac qui constitue alors le périoste alvéolo-dentaire, se resserre autour de la racine et jusqu'au collet de la dent. Si donc une maladie a son point de départ dans le sac dentaire, la racine de la dent doit y être contenue; dans l'observation de M. Vitalis la chose est toute différente; le présentateur a bien indiqué que la paroi du kyste coif-

fait la racine de la dent et venait ensuite se perdre sur les côtés de l'alvéole, l'examen de la pièce ne m'a laissé aucun doute. Déjà sur plusieurs kystes alvéolo-dentaires peu développés, j'avais pu constater l'indépendance de la racine de la dent voisine d'avec l'intérieur du kyste. Cependant les rapports sont très intimes et l'on conçoit que le développement du kyste puisse amener la mortification de la dent par destruction ou par compression du pédicule vasculo-nerveux. On conçoit également que dans l'avulsion de la dent la partie de la membrane du kyste qui coiffe la racine puisse être arrachée, et par suite le contenu du kyste être évacué, comme dans les observations de Runge, de M. Forget. C'est d'après cela que nous nous croyons en droit, non pas de rejeter les maladies du sac dentaire primitif, mais de rechercher dans bien des cas une autre origine à ces kystes développés au voisinage du bord alvéolaire des mâchoires. Déjà, l'année dernière, notre collègue M. Eugène Nélaton a présenté à la Société un kyste de la mâchoire supérieure renfermant plusieurs germes dentaires et des produits épidermiques. Dans ce cas intéressant, toutes les dents de la mâchoire existaient et les détails anatomiques ne permettent pas de rattacher la maladie à une altération des sacs dentaires primitifs. Dans cette observation comme dans celle de M. Vitalis, il me paraît plus simple de regarder le kyste comme ayant pris naissance dans un follicule dentaire supplémentaire, qui, n'ayant pas fourni sa dent, a pu devenir le siége d'une tumeur enkystée. Ces follicules dentaires supplémentaires ont été indiqués par plusieurs auteurs : dans quelques cas, la dent ou les dents se développent et font partie du contenu du kyste ; c'est ainsi que le dentiste Oudet a trouvé vingt-cinq dents dans un kyste situé sur la partie latérale de la mâchoire; d'autres fois, les germes s'atrophient, disparaissent même, et la paroi interne du follicule donne naissance à des produits liquides ou solides : ces derniers sont de nature épidermique.

---

8. M. *Verneuil* fait voir une *tumeur du sein* qui est un exemple remarquable des *évolutions successives* par lesquelles peuvent passer les tumeurs glandulaires. Elle offre dans ses diverses parties des aspects très différents qui peuvent être rapportés aux tissus

colloïde, glandulaire et fibro-plastique. Elle est, en outre, parsemée d'un très grand nombre de petits kystes, sortes d'hygromas interlobulaires qui se présentent sous les trois états suivants : 1° cavités remplies de liquide ; 2° cavités sèches, analogues aux bourses séreuses ; 3° cavités comblées par des fausses membranes dues à un travail phlegmasique et comparables à celles de la pleurésie. Si l'on examine à un grossissement de cinquante diamètres les portions de la tumeur qui ont conservé l'aspect glandulaire, on voit que la forme des culs-de-sac de la glande s'est maintenue, mais que les éléments des parois sont changés et ont été remplacés par ceux du tissu fibro-plastique. Cette remarque a de la valeur au point de vue du pronostic erroné qui pourrait être porté d'après l'apparence purement glandulaire de la tumeur ; se fiant à la forme seule, le chirurgien pourrait croire n'avoir affaire qu'à une tumeur hypertrophique, tandis qu'en réalité il s'agirait d'une tumeur fibro-plastique, plus sujette aux récidives. M. Verneuil appelle ensuite l'attention sur une matière particulière, de couleur jaunâtre, disséminée sous forme de traînées irrégulières et filamenteuses, au milieu de la tumeur. Elle est assez rare pour que M. Verneuil ne l'ait encore rencontrée que quatre fois ; elle existait particulièrement au centre d'une tumeur testiculaire qui a été remise à M. Houël. Sa coloration est difficile à bien décrire ; elle rappelle le nankin clair, ou le jaune de Naples. Amorphe à l'œil nu, elle se montre, quand on l'examine à un faible grossissement, composée de tubes, lesquels sont remplis de corpuscules granuleux, d'épithélium, infiltrés de granulations graisseuses. Elle n'a encore été observée que dans des tumeurs glandulaires et paraît due à la réunion d'un certain nombre d'éléments en voie d'atrophie. M. Verneuil insiste sur la nécessité qu'il y a, au point de vue des tumeurs, de s'occuper moins de leur forme que de leur structure élémentaire, et il croit que celles renfermant des éléments fibro-plastiques disséminés comme dans ce cas, doivent, au point de vue du pronostic surtout, être étudiées et décrites à part, car elles ont une gravité bien différente des tumeurs simplement formées par l'hypertrophie des culs-de-sac glandulaires. Il cite à ce sujet l'exemple d'un fait qui a été communiqué à la Société par M. Gérin-Roze, et qui est publié dans le *Bulletin* du mois de juin 1858 (p. 281).

9. M. *Charrier* présente une *hémorrhagie placentaire* dont la production remontait à quinze jours avant l'accouchement qui a eu lieu à sept mois et demi. C'était chez une femme de trente-deux ans, réglée à seize ans, et chez qui l'écoulement menstruel, durant d'habitude de trois à quatre jours, s'accompagnait de vomissements, coliques et étourdissements. Elle a déjà eu trois enfants vivants. La gestation ne se serait accompagnée d'aucun accident, sauf l'apparition d'une hernie ombilicale, laquelle ne se montrerait que pendant les grossesses. Quinze jours avant sa délivrance, elle éprouva tous les symptômes d'une hémorrhagie interne, avec douleur vive dans le ventre, et depuis elle n'a plus senti remuer le fœtus. Ce dernier, qui était mort en effet, pesait 1600 grammes. Le placenta, au moment de son expulsion, a été accompagné d'un immense caillot noirâtre. C'est donc un nouvel exemple de ces hémorrhagies se produisant à l'intérieur du placenta et qui ont été signalées pour la première fois par Baudelocque. Depuis lui, on a pu en rencontrer plusieurs exemples, et dans quelques-uns même on a trouvé tout le placenta formant une poche remplie de caillots sanguins.

M. *Cruveilhier* insiste sur ce fait que beaucoup de femmes voient leur grossesse continuer régulièrement son cours malgré la présence de semblables foyers sanguins dans le placenta, et arrivent ainsi à terme. Les accidents de mort de fœtus et d'avortement qui, ici, ont été la conséquence de cet accident, ne sont donc pas inévitables dans tous les cas.

---

10. M. *Gellé* fait voir, sur des préparations faites avec le plus grand soin, les *altérations de l'oreille interne* rencontrées chez un *sourd-muet* qui avait été admis dans la première section des aliénés de Bicêtre. Cet individu, âgé de vingt-quatre ans, était muet de naissance; sa surdité n'avait pas la même date d'origine, mais les parents n'ont donné là-dessus que des renseignements sans valeur. Il est grand, son squelette est très développé. Il présente au cou des engorgements ganglionnaires et son corps thyroïde est fort développé. Il est sujet aux angines et à des écoulements douloureux par les oreilles, depuis longtemps. Cependant on ne voit pas

de perforation de la membrane du tympan. L'otite paraît externe; il s'écoule par l'oreille un ichor sanieux, fétide, peu abondant. Des injections émollientes calment peu à peu cette otite.

Il meurt presque subitement d'une hémoptysie foudroyante que rien ne peut arrêter.

A l'*autopsie* on trouve une eschare du poumon droit, répandant l'odeur caractéristique. Je passe sur les détails relatifs à cette lésion anatomique pour arriver à la description d'une oreille interne. — Le pavillon est large, épais, le conduit auditif externe béant, sans trace d'inflammation antécédente; — membrane du tympan sans altération, aussi nette qu'à l'état normal, sans déchirure, sans ulcération. — On voit parfaitement sur la pièce sèche la corde du tympan qui rase d'arrière en avant la membrane pour se placer dans la paroi supérieure de la cage tympanique sous la muqueuse. — Les osselets ont un volume assez fort comme tous les os du squelette de cet individu ; le marteau a sa position normale, mais son articulation avec l'enclume est ankylosée, sans aucune mobilité. Les deux os forment un tout complet très solide et que des coups de manche de scalpel ne peuvent rompre. On distingue bien sur cette pièce les deux muscles antérieur et externe du marteau très développés. — Au niveau de la précédente articulation, la muqueuse tympanique, si mince à cet endroit, présente de l'épaississement, des petits points ramollis et surtout du soulèvement avec de petits caillots remplis de mucosités purulentes, peu adhérents, qui remplissent, comme je le dirai plus loin, la cavité tympanique et les cellules mastoïdiennes. La surface des deux os est érodée, a perdu son poli, le tissu en est plus rouge qu'à l'ordinaire et on y distingue quelques traînées vasculaires. — Il y a bien là des traces d'ostéite, d'arthrite, et une ankylose consécutive, tout cela ayant accompagné une otite muqueuse. — L'enclume offre un déplacement remarquable : sa branche horizontale est soudée complétement, par des jetées osseuses rougeâtres, avec la portion de la paroi osseuse de la cavité tympanique qui répond au petit canal demi-circulaire ou horizontal ; sa branche verticale est obliquement dirigée vers le trou ovale, où se trouve caché l'étrier ; son extrémité articulaire est soudée par fusion osseuse avec la partie supérieure de la dépression qui environne la fenêtre ovale, au niveau de la portion

du canal de Fallope où le nerf facial se dirige d'avant en arrière après avoir fourni le grand pétreux superficiel. — L'étrier a son arc postérieur complétement soudé avec la paroi interne de la cavité tympanique, au même point que l'extrémité inférieure de la branche verticale de l'enclume. — On ne voit que l'arc antérieur sain, sans érosion et sans vascularisation. La fenêtre ovale est bien obturée par l'osselet, malgré son changement de position. — Les soudures sont osseuses, solides; les coups de scalpel qui feraient sauter les osselets à l'état sain ne produisent aucun changement. — L'articulation de l'étrier, de l'os lenticulaire et de la branche verticale de l'enclume est immobile, rougeâtre, adhérente à la paroi interne, de même que les deux os qui la forment.

Examinons maintenant les parois de la cavité tympanique. La paroi externe, c'est-à-dire la membrane tympanique, par sa face interne, présente un peu d'injection, surtout près de la paroi supérieure, au point où l'enclume s'articule avec le marteau. On trouve en cet endroit des caillots et du muco-pus qu'on enlève avec un filet d'eau. — La muqueuse de la paroi supérieure, celle qui est ouverte par la préparation, m'a paru plus épaisse, plus tomenteuse qu'elle ne l'est d'habitude. — La paroi postérieure offre l'orifice de communication de la cavité tympanique avec les cellules mastoïdiennes. C'est là que l'on trouve du muco-pus et des caillots en plus grande quantité. On voit aussi que le point ordinairement lisse qui sépare les deux cavités en ce lieu est érodé, rougeâtre, grenu, manifestement vasculaire; l'ostéite y est très visible par les vaisseaux qui sillonnent sa surface. — Cet aspect est le même sur la face interne : le promontoire est moins saillant, mamelonné, onduleux, et comme lui toute la paroi interne. En arrière du promontoire, la paroi doit s'enfoncer pour former la fossette de la fenêtre ronde; ici, rien de tout cela; une coulée osseuse remplit cette dépression, couvre toutes les anfractuosités qui forment la paroi inférieure de cette cavité, forme un plan lisse qui passe sur la fenêtre ronde. — Absence de pyramide. — Absence de fenêtre ronde. — Muscles magnifiques, très développés. — Trompe d'Eustache sans altération. — Caillots et muco-pus dans les cellules mastoïdiennes. — Cavités vestibulaires, labyrinthiques, et canaux demi-circulaires très larges et sans altérations visibles à l'œil nu. — Le nerf auditif sain dans le conduit

auditif interne et à son origine. — Pas d'atrophie. — Le facial ramolli, rouge, injecté de sang dans la partie de son trajet qui répond à la fenêtre orale et circonscrit en haut la fossette qui y conduit.

Résumons : — Soudure des articulations des osselets. — Soudure des osselets avec les parois. — Immobilité complète qui en résulte. — Absence de fenêtre ronde. — Impossibilité de tendre ou de relâcher la membrane du tympan et celle de la fenêtre ovale. — D'où surdité complète.

---

11. M. *Coulon* présente une *fracture du crâne avec enfoncement des fragments.*

Un homme âgé de quarante-neuf ans vient de recevoir sur la tête une tuile détachée du toit d'une maison très élevée. Il tombe aussitôt sans connaissance. On le transporte à l'hôpital Lariboisière, où l'on constate sur le cuir chevelu une plaie de 3 centimètres de longueur dans le sens antéro-postérieur. Le doigt porté dans la plaie fait reconnaître que la voûte du crâne a été enfoncée par le projectile ; on sent des fragments multiples. Il n'y a pas d'écoulement sanguin par l'oreille ni par le nez. Le malade est dans un état comateux des plus profonds. Les membres sont dans la résolution la plus complète. Les pupilles sont dilatées et immobiles. La respiration est lente et stertoreuse, le pouls très faible. — La mort a lieu deux heures après l'accident.

*Autopsie.* — Infiltration de sang considérable dans le péricrâne. Fracture située au niveau de la suture fronto-pariétale gauche. Les os sont enfoncés dans l'étendue de 2 centimètres et demi, moitié aux dépens du frontal, moitié aux dépens du pariétal. De la partie antérieure de la fracture part une scissure qui se prolonge sur le frontal. De la partie postérieure en part une autre qui se prolonge sur le pariétal dans une étendue de 5 centimètres. Enfin une troisième scissure part de l'extrémité inférieure de la plaie, divise toute la partie inférieure du pariétal, gagne la portion écailleuse du temporal, et arrive au rocher, qu'elle divise en deux moitiés suivant son grand diamètre ; on voit parfaitement cette scissure, qui occupe le bord supérieur du rocher et s'arrête au sphénoïde.

Du côté de la cavité crânienne on trouve des fragments nom-

breux comprenant toute l'épaisseur de l'os ; la table interne n'est pas fracturée isolément, comme on le rencontre si fréquemment. Un grand nombre de ces fragments ont traversé la dure-mère et pénétré jusqu'à 3 centimètres dans l'épaisseur du cerveau ; d'autres sont au-dessous de la dure-mère, à laquelle ils adhèrent. La dure-mère est décollée dans toute la partie comprise entre le sinus longitudinal supérieur et la partie médiane de la base du crâne ; entre elle et les os du crâne existe un vaste épanchement qui refoule tout l'hémisphère cérébral. Cet épanchement est dû, en très grande partie, à une déchirure de l'artère méningée moyenne. Le cerveau est ramolli et déchiré au point où les os ont pénétré dans son épaisseur.

---

12. M. *Gérin-Roze* présente une *fracture du crâne*, et donne les renseignements suivants :

Le 30 janvier 1858, un facteur à la halle est amené à l'Hôtel-Dieu, salle Saint-Jean, n° 20 ; il a reçu le matin même plusieurs coups de lourd flambeau sur la tête ; il affirme ne pas être tombé ; il ne s'est plaint que d'un peu d'étourdissement et de douleur au niveau des plaies.

A l'examen : cinq plaies de tête contuses donnent encore du sang ; pas de dénudation ; face colorée ; un peu de fièvre ; intelligence parfaite ; céphalalgie. Le blessé conserve son intelligence ; il survient les jours suivants un peu de fièvre, et on voit apparaître un érysipèle qui ne paraît pas avoir une très grande gravité ; on le traite par les purgatifs et les vomitifs, après avoir fait une application de vingt-quatre sangsues aux apophyses mastoïdes.

*4 février*. L'érysipèle persiste sans s'étendre. La peau est chaude et brûlante. Le pouls plein, régulier, à 120. L'intelligence intacte ; il y a une céphalalgie intense. A quatre heures du soir, le malade ne présente rien d'extraordinaire. A sept heures et demie, la religieuse de la salle cause avec lui ; elle le trouve dans le même état. Il lui répond avec intelligence et sans stupeur. A huit heures et demie, l'infirmier lui parle, le quitte un instant, deux minutes, l'entend pousser un gémissement, accourt, et le trouve mort.

*Autopsie*. — Les téguments du crâne, divisés en cinq endroits, offrent ainsi cinq plaies contuses longitudinales que nous pouvons

diviser, d'après leur siége, en deux antérieures, deux moyennes et une postérieure. — Les deux antérieures, longues de 2 centimètres, naissent de l'extrémité supérieure de la bosse frontale gauche; 15 millimètres les séparent à leur origine. Elles se dirigent obliquement l'une vers l'autre, de telle sorte que leurs extrémités prolongées se rencontreraient au niveau de la suture fronto-pariétale. — Les deux moyennes, situées sur le prolongement des précédentes, commencent au niveau de la suture fronto-pariétale. Elles sont parallèles entre elles, et n'ont pas plus de 15 millimètres de long. Leur extrémité postérieure tend à se rapprocher du sommet de la tête. — La plaie postérieure continue presque le trajet de celle des plaies moyennes qui se rapproche le plus du sommet de la tête, c'est-à-dire de la suture bi-pariétale. Située sur le pariétal droit, à 1 millimètre en arrière de la précédente, elle se dirige obliquement en arrière et en dehors dans une étendue de 9 millimètres. — Ces plaies sont contuses, et intéressent tous les tissus qui recouvrent le crâne. Leurs bords, infiltrés de sang, violets, sont le point de départ d'une infiltration œdémateuse qui se propage du cuir chevelu à la joue gauche, c'est-à-dire dans toutes les parties occupées par l'érysipèle.

Attentivement examiné au niveau de ces cinq plaies, le crâne n'offre aucune trace de fracture. Il n'y a pas de dénudation; le périoste est conservé. Mais si l'on pousse plus loin l'investigation, on trouve, à 10 centimètres de l'extrémité postérieure de la cinquième plaie, l'origine d'une longue fissure qui, n'occupant d'abord que la table interne, intéresse bientôt les deux tables après un trajet de 6 centimètres. Partie du pariétal droit, cette fissure atteint la suture lambdoïde, qu'elle longe jusqu'à l'angle postérieur et inférieur du pariétal, où elle se bifurque. L'une de ses divisions continue le trajet primitif en suivant la suture temporo-pariétale jusqu'au niveau du bord antérieur du rocher, où elle se termine. Ce n'est, à proprement parler, qu'un écartement de cette suture. La deuxième branche de bifurcation part de l'angle postérieur et inférieur du pariétal, s'étend obliquement en bas et en arrière, et vient se perdre sur le pourtour du trou occipital, à égale distance de la crête occipitale externe et de l'extrémité postérieure du condyle de l'occipital. De cette fissure principale partent trois ou quatre fissures accessoires, qui se dirigent en forme de

ramuscules, dont le plus long n'a pas plus de 4 centimètres.

Les méninges sont légèrement congestionnées. — Les sinus de la base du crâne sont gorgés de sang. — Un vaste épanchement, situé entre la dure-mère et l'os, décolle cette membrane dans toute l'étendue des fosses occipitales inférieures, et dans la moitié inférieure des fosses occipitales supérieures. La dure-mère est très adhérente au pourtour du trou occipital. Il n'y a donc pas eu d'épanchement au niveau du bulbe. Le caillot a au moins 2 centimètres d'épaisseur. — La substance cérébrale est intacte.

Les viscères abdominaux sont en bon état. — Le poumon gauche est légèrement congestionné sur ses bords postérieur et inférieur. — Le ventricule droit du cœur est oblitéré par un énorme caillot qui se prolonge au loin (10 centimètres) dans l'artère pulmonaire. L'endocarde droit est un peu plus rouge que le gauche.

Cette observation nous a paru curieuse à plus d'un titre. Nous y voyons, en effet, un jeune homme de vingt-cinq ans vivre pendant six jours avec un énorme caillot situé entre les fosses cérébelleuses, cérébrales et la dure-mère, sans offrir un seul instant ni coma, ni délire. Cet homme meurt subitement, et, à l'autopsie, nous trouvons l'artère pulmonaire et le ventricule droit oblitérés par un vaste caillot, coïncidant avec une rougeur plus vive de l'endocarde. Quelle est la part d'influence de l'érysipèle sur cette nouvelle lésion?

Nous n'avons nullement eu l'intention de présenter cette pièce comme un exemple de fracture par contre-coup. Nous croyons plutôt à une fracture directe; car, bien que la fissure commence à 10 centimètres de l'extrémité postérieure de la dernière plaie, rien ne nous prouve que des coups de flambeau n'aient été portés en d'autres points, et que, trop faibles pour produire une plaie contuse, ils n'aient eu assez de force pour fracturer le crâne, en amenant une contusion que les altérations consécutives à l'érysipèle nous ont empêché de reconnaître.

M. *Houël* voit dans ce fait un exemple très manifeste de la fracture par contre-coup, dont on a voulu dans ces derniers temps révoquer l'existence en doute; ainsi un coup a été porté à 1 centimètre en arrière de la suture fronto-pariétale, et on trouve dans la table interne de l'os une première fracture qui commence à au

moins 4 ou 5 centimètres du point percuté : on ne peut donc pas appeler cette première fracture *directe*. De plus, on en trouve une deuxième située plus postérieurement, et qui n'a aucun rapport de continuité avec la précédente. Cette fracture est en étoile; elle se trouve en un point qui n'a pas été percuté ; c'est donc une fracture par contre-coup.

M. *Axenfeld*. L'exemple n'est peut-être pas parfaitement choisi pour chercher une fracture par contre-coup ; car le présentateur vient de nous dire que son blessé portait cinq plaies sur le cuir chevelu : il a donc reçu au moins cinq coups du chandelier avec lequel il a été frappé, en admettant que chacun de ces coups ait fait une plaie. De plus, il a pu faire une chute pendant la rixe. De tout cela, il ne donne aucun renseignement; il ne faut donc pas se hâter de conclure que les fractures ne correspondent pas aux points percutés, quand on ne possède pas les éléments nécessaires pour bien nettement limiter les points précis sur lesquels a porté la percussion.

M. *Houël*, tout en tenant compte de ces difficultés, objecte qu'il est toujours facile de reconnaître si une fracture est directe, parce qu'on trouve alors une contusion ou une ecchymose, sinon une plaie, au point correspondant.

M. *Gérin-Roze* n'a pas présenté ce fait comme un exemple de fracture par contre-coup, car elle ne lui semble pas incontestable dans ce cas; mais il en rappelle deux autres qu'il a eu occasion d'observer l'année dernière, et au sujet desquels le doute n'est pas possible. Une de ses observations, qui a été présentée à la Société anatomique (voy. *Bulletin*, juillet 1857, 2e série, t. II, p. 231), se rapporte à un jeune homme qui fait une chute sur la fosse temporale d'un côté, on y trouve bien une fracture directe; mais du côté opposé, on rencontre dans l'orbite une deuxième fracture qui ne se continue en aucun point avec la première. L'autre fait a été constaté à l'hospice de Bicêtre, sur le cadavre, par MM. Moreau et Despretz; mais on n'a pas pu enlever la pièce.

M. *Trélat*. Relativement aux deux faits qui viennent d'être rappelés par M. Gérin-Roze, je dois dire que, pour le dernier, il doit toujours rester des doutes, car on n'a pas pu examiner la pièce

sèche, et l'on sait quelle difficulté on éprouve à suivre les fractures du crâne sur une pièce fraîche, quand, surtout, cette pièce n'est pas détachée de ses connexions. Quant au premier, personne ne conteste que la fracture de l'orbite puisse se produire sans être en continuité avec la fracture directe, dans les cas où cette dernière est très étendue et où la cause fracturante agit avec une grande puissance. Aussi ne sont-ce pas là des fractures par contre-coup à proprement parler, de celles sur lesquelles la discussion doive porter. Le seul fait intéressant à ce point de vue, et que je me rappelle, est celui qui a été présenté l'année dernière à la Société par M. Perrin. (Voy. *Bulletin*, décembre, 1857, 2e série, t. II, p. 378.) Quant au cas actuel, je pense, sauf renseignements plus complets, que l'individu dont il s'agit, après avoir reçu plusieurs coups sur le sommet de la tête, aura fait une chute et sera tombé sur le point dans lequel nous constatons une fracture en étoile, laquelle doit, ce me semble, être considérée comme directe.

---

**18.** M. *Luton* montre un *ulcère simple de l'estomac*, ayant amené la mort subitement par suite d'une hémorrhagie résultant de l'*ulcération de l'artère splénique.* — Cette pièce a été recueillie sur un jeune homme de dix-huit ans, étudiant en médecine, qui est tombé privé de connaissance dans la rue. M. Verneuil, témoin de cet accident, le fit immédiatement transporter à l'hôpital de la Charité ; mais il était déjà mort, et quelques tentatives que l'on fit, on ne put le ranimer. On supposa que cette mort subite par syncope, avec tous les signes d'une hémorrhagie interne considérable, devait être causée ou par la rupture d'un anévrysme de l'aorte dans l'œsophage, ou par une ulcération de l'estomac. Les renseignements que l'on put se procurer sur les antécédents sont presque nuls ; on apprit seulement que ce jeune homme éprouvait depuis longtemps des symptômes de gastralgie, et qu'en raison des souffrances qu'il ressentait il était, dans les derniers temps de sa vie du moins, d'une sobriété extrême. On n'a pas su s'il s'était antérieurement livré à des excès alcooliques, ni s'il a eu des vomissements fréquents et d'une nature spéciale. — A l'autopsie, son estomac fut trouvé distendu par une quantité considérable de caillots sanguins. A la face postérieure de l'organe

et au-dessous du cardia, on rencontra un ulcère arrondi ayant l'étendue d'une pièce de 5 francs. Au fond de cet ulcère on voit le pancréas, et supérieurement on trouve une ouverture artérielle à bords déchiquetés sur le tronc même de l'artère splénique. Les tuniques paraissent avoir été détruites peu à peu sous l'influence de l'altération, avant de se rompre définitivement pour donner lieu à l'hémorrhagie terminale. Les bords de cette ulcération ne sont pas indurés ni taillés à pic, et ils n'adhèrent pas immédiatement aux tissus sous-jacents; ils avancent au delà des points adhérents, et il en résulte au-dessous d'eux une espèce de rigole ou de godet qui, suivant M. Cruveilhier, se rencontre fréquemment dans les cas de ce genre. Les ganglions lombaires ne présentent aucune altération.

---

**14.** M. *Desprès* présente un utérus dont le *corps est cancéreux* sans qu'aucune altération semblable existât sur le col, si bien que pendant la vie on a pu croire à un polype ou à un corps fibreux plutôt qu'à un cancer. L'utérus a le volume d'un poing d'adulte, sa surface est lisse et d'une coloration blanche uniforme. Deux kystes assez volumineux occupent le cul-de-sac utéro-rectal. Au col utérin, parfaitement sain d'ailleurs, nous trouvons l'orifice vaginal dilaté, permettant l'introduction du doigt; l'orifice cervico-utérin est rétréci; la cavité utérine est libre à gauche; à droite, une tumeur développée aux dépens de la muqueuse, et envahissant un peu la couche musculaire, occupe cette cavité. La tumeur est noirâtre, molle, friable, et présente à la coupe une coloration tirant en certains points sur le rose; elle laisse suinter un suc opalin et visqueux, et l'on trouve dans les anfractuosités qu'elle présente des caillots sanguins décomposés. L'orifice de la trompe gauche est libre; l'orifice de la trompe droite est obstrué par la tumeur. Les ovaires sont parfaitement sains, ils renferment une grande quantité de vésicules de de Graaf; une vésicule entre autres est à la surface de l'ovaire.

Le pavillon des trompes n'existe plus; à la place nous trouvons de chaque côté un kyste tubaire du volume d'un œuf. A gauche, il existe un de ces pavillons supplémentaires décrits par Gustave Richard dans sa thèse inaugurale. Le canal de la trompe droite ne présente rien de particulier; celui de la trompe gauche au con-

traire est perforé très près de son orifice utérin, dans une étendue d'un centimètre à peu près, et par cet orifice artificiel découle le liquide contenu dans le kyste tubaire du même côté. Ce liquide est légèrement coloré en brun et ne contient aucuns flocons, aucuns détritus provenant d'anciens caillots sanguins. Il n'y avait ni engorgement ganglionnaire, ni dépôt cancéreux dans les organes voisins, ni altérations des veines péri-utérines.

M. *Guyon* n'a jamais vu à l'état normal le liquide d'un kyste tubaire pouvoir être refoulé à travers la trompe jusque dans l'utérus. Quelque effort que l'on tente, même quand le conduit de l'oviducte est libre, on détermine une rupture au niveau du point où l'on en rencontre un dans la pièce présentée à la Société, plutôt que de chasser le liquide dans la cavité utérine. On aurait donc tort d'attribuer ici l'obstacle à la présence du cancer qui vient d'être décrit, car la même imperméabilité se rencontre à l'état normal et elle résulte tant de l'étroitesse du conduit lui-même que de la présence du mucus qui forme bouchon à ce niveau.

---

**15.** M. *Coulon* met sous les yeux de la Société un *kyste de l'ovaire* qui, après avoir par une première ponction fourni un liquide séreux, a donné à la seconde un liquide brunâtre et visqueux.

L... (Augustine), âgée de quarante ans, couturière, entre le 19 juin 1858 à l'hôpital Lariboisière, service de M. Chassaignac. Cette femme, quoique d'un tempérament lymphatique, s'est toujours assez bien portée ; elle n'a présenté aucun antécédent de scrofules ou de syphilis. Toujours bien réglée depuis l'âge de treize ans, elle a eu deux enfants : l'un à vingt-sept ans, l'autre à trente-cinq ans. Il y a environ quatre ans, elle a eu quelques vomissements, ses seins ont augmenté de volume, son ventre a pris un développement anormal et les règles ont cessé de venir. Elle se croyait enceinte, mais au bout de trois mois, ses règles ont apparu comme par le passé, les seins ont diminué de volume, seulement l'abdomen a continué à se développer. Un médecin consulté a reconnu la présence d'un kyste de l'ovaire.

Au mois de juillet 1856, la malade entre à l'hôpital Lariboi-

sière avec un ventre énorme. M. Chassaignac pratique la ponction du kyste qui donne issue à une grande quantité de sérosité. La malade quitte bientôt l'hôpital se croyant guérie. Mais l'abdomen ne tarde pas à se développer. Deux ans après cette première ponction, lorsque la malade entre à l'hôpital pour la deuxième fois, le 19 juin 1858, on constate que la tumeur s'élève jusqu'à l'appendice xiphoïde; elle est mate et fluctuante dans toute son étendue. On perçoit de la sonorité seulement aux parties supérieures et latérales de l'abdomen. — Dimensions : de l'appendice xiphoïde au pubis il y a 56 centimètres, dont 26 de l'appendice xiphoïde à l'ombilic, et 30 de l'ombilic au pubis. De l'épine iliaque antéro-supérieure du côté droit à celle du côté gauche, on trouve 44 centimètres, dont 23 centimètres à droite de l'ombilic, et 21 à gauche. La malade est tombée dans un état de maigreur extrême; elle a peu d'appétit et souvent, après avoir mangé, elle a des envies de vomir. Sa respiration est très gênée.

Le 28 juin, M. Chassaignac pratique la ponction au côté gauche de l'abdomen. La ponction donne issue seulement à quelques gouttes d'un liquide de couleur brunâtre, très visqueux, ressemblant à de la glu pour la consistance. Comme le liquide ne pouvait sortir à cause de sa viscosité excessive, on retira aussitôt la canule; l'ouverture fut fermée avec un carré de diachylon et on recommanda à la malade de garder l'immobilité la plus complète. Cependant dès le lendemain de l'opération, la malade présente des signes de péritonite : vomissements verdâtres, ventre ballonné et douloureux, pouls petit et fréquent, face grippée. Les jours suivants, ces symptômes ne font qu'augmenter d'intensité, et la malade meurt le 7 juillet.

A l'*autopsie*, on trouve une grande quantité de sérosité purulente dans l'abdomen; des fausses membranes font adhérer les anses intestinales entre elles et avec la paroi abdominale. Le kyste adhère aussi avec les anses intestinales et avec la paroi abdominale, mais il adhère à cette paroi seulement dans quelques points de son étendue, et il n'y a point d'adhérences au niveau de la piqûre faite pendant la vie pour donner issue au liquide du kyste; cette absence d'adhérences permet de croire qu'un peu de liquide est tombé dans la cavité péritonéale et a fait naître une péritonite. Le kyste dépend, comme on l'avait diagnostiqué pendant la

vie, de l'ovaire gauche. On voit parfaitement cet ovaire qui fait corps avec la paroi du kyste qui est épaisse, fibreuse, résistante, et a environ 5 millimètres d'épaisseur. A l'intérieur du kyste, on trouve un liquide d'un brun noirâtre, ayant, comme nous l'avons déjà dit, la consistance de la glu. A la face interne du kyste, on voit plusieurs petites saillies mamelonnées et d'autres un peu plus volumineuses, à peu près de la grosseur d'un œuf de poule. En incisant ces saillies on trouve que ce sont des poches pleines d'un liquide très visqueux, mais de couleur blanchâtre. Du reste, l'intérieur du kyste n'est pas cloisonné. Outre ce kyste principal, il en existe cinq ou six autres petits dépendants les uns de l'ovaire droit, les autres de l'ovaire gauche. Ces petits kystes renferment une sérosité brunâtre.

M. *Bauchet* a déjà eu connaissance de plusieurs faits analogues dans lesquels, au lieu du liquide séreux qu'on avait obtenu lors d'une première ponction, et qu'on devait s'attendre à rencontrer de nouveau à la deuxième, on en trouvait un gélatineux et présentant tantôt une coloration jaune d'ambre, tantôt, comme dans le cas actuel, une teinte rouge due au mélange d'une certaine quantité de sang. Il en résulte, comme conséquence pratique relativement au traitement curatif des kystes ovariques par les injections iodées, par exemple, qu'il est en général préférable de pratiquer cette injection dès la première ponction lorsqu'on est décidé à y avoir recours. Il peut, en effet, y avoir grave inconvénient à attendre, et les circonstances favorables qui se présentaient lorsqu'on a fait cette première ponction pourront ne plus se rencontrer plus tard, puisqu'au lieu de la sérosité limpide que l'on vient de constater dans le kyste, on est exposé à y rencontrer ultérieurement une masse gélatineuse qu'il sera presque impossible d'évacuer. Il est d'autant plus important de se tenir en garde contre cet inconvénient que rien ne le peut faire prévoir à l'avance. D'autre part, on ne peut pas davantage induire de ce que le liquide renfermé dans le kyste présente une certaine viscosité à la première ponction, il la conservera ou en acquerra une plus considérable aux suivantes, car M. Cruveilhier a vu ce liquide redevenir séreux et limpide. Quant aux circonstances qui président à ces changements d'aspect et de nature de la matière renfermée dans la poche ovarique, on

pourrait se demander si cette particularité ne tient pas simplement à ce que le premier kyste est revenu sur lui-même, puis a guéri complétement après la première ponction, et qu'ensuite il s'en est développé un autre renfermant un liquide différent. Mais s'il en était ainsi, on rencontrerait des vestiges du premier, ce qui n'a pas lieu dans tous les cas. On doit donc plutôt admettre que cet épaississement du liquide est la conséquence d'une exhalation sanguine.

M. *Blain* a vu dans le service de Chomel un kyste de l'ovaire ponctionné treize fois fournir d'abord un liquide parfaitement séreux, qui est devenu plus tard visqueux au point de ne plus pouvoir s'écouler par la canule du trocart à une quatorzième ponction pratiquée deux mois après la précédente.

M. *Cruveilhier*. J'ai également eu occasion de voir plusieurs fois un kyste qui d'abord avait renfermé un liquide séreux parfaitement fluide en donner un gélatineux épais à une seconde ponction, et j'approuve très fort le conseil donné par M. Bauchet de ne pas regarder l'injection quand une fois on est décidé à y recourir. Ainsi, dans une circonstance nous avons eu à nous repentir, M. Nélaton et moi, d'avoir agi pour ainsi dire avec trop de prudence. Une jeune demoiselle de dix-huit ans nous avait été adressée portant un kyste très manifestement séreux. Nous espérâmes pouvoir obtenir une guérison complète, comme cela est arrivé quelquefois à la suite d'une simple ponction évacuatrice, et nous crûmes d'autant plus sage d'agir ainsi, que si le kyste se développait à nouveau, nous avions toujours la faculté de pratiquer une deuxième ponction avant qu'il eût repris un volume excessif et de faire alors une injection iodée. Malheureusement les choses ne se passèrent pas avec une aussi grande simplicité. Le liquide évacué à la première ponction était bien parfaitement séreux, comme nous l'avions diagnostiqué; mais la tumeur ne tarda pas à se développer, et huit ou six mois après il fallut faire une deuxième opération. Cette fois le kyste ne se présentait pas d'une façon aussi favorable que précédemment, la fluctuation était moins nette, elle indiquait déjà un liquide plus consistant que le premier. Et, en effet, il était visqueux et filant, si bien qu'au lieu de sortir en quelques minutes, comme la première fois, il ne s'écoula que lentement avec l'aide

breux comprenant toute l'épaisseur de l'os ; la table interne n'est pas fracturée isolément, comme on le rencontre si fréquemment. Un grand nombre de ces fragments ont traversé la dure-mère et pénétré jusqu'à 3 centimètres dans l'épaisseur du cerveau ; d'autres sont au-dessous de la dure-mère, à laquelle ils adhèrent. La dure-mère est décollée dans toute la partie comprise entre le sinus longitudinal supérieur et la partie médiane de la base du crâne ; entre elle et les os du crâne existe un vaste épanchement qui refoule tout l'hémisphère cérébral. Cet épanchement est dû, en très grande partie, à une déchirure de l'artère méningée moyenne. Le cerveau est ramolli et déchiré au point où les os ont pénétré dans son épaisseur.

---

12. M. *Gérin-Roze* présente une *fracture du crâne*, et donne les renseignements suivants :

Le 30 janvier 1858, un facteur à la halle est amené à l'Hôtel-Dieu, salle Saint-Jean, n° 20 ; il a reçu le matin même plusieurs coups de lourd flambeau sur la tête ; il affirme ne pas être tombé ; il ne s'est plaint que d'un peu d'étourdissement et de douleur au niveau des plaies.

A l'examen : cinq plaies de tête contuses donnent encore du sang ; pas de dénudation ; face colorée ; un peu de fièvre ; intelligence parfaite ; céphalalgie. Le blessé conserve son intelligence ; il survient les jours suivants un peu de fièvre, et on voit apparaître un érysipèle qui ne paraît pas avoir une très grande gravité ; on le traite par les purgatifs et les vomitifs, après avoir fait une application de vingt-quatre sangsues aux apophyses mastoïdes.

*4 février*. L'érysipèle persiste sans s'étendre. La peau est chaude et brûlante. Le pouls plein, régulier, à 120. L'intelligence intacte ; il y a une céphalalgie intense. A quatre heures du soir, le malade ne présente rien d'extraordinaire. A sept heures et demie, la religieuse de la salle cause avec lui ; elle le trouve dans le même état. Il lui répond avec intelligence et sans stupeur. A huit heures et demie, l'infirmier lui parle, le quitte un instant, deux minutes, l'entend pousser un gémissement, accourt, et le trouve mort.

*Autopsie*. — Les téguments du crâne, divisés en cinq endroits, offrent ainsi cinq plaies contuses longitudinales que nous pouvons

diviser, d'après leur siége, en deux antérieures, deux moyennes et une postérieure. — Les deux antérieures, longues de 2 centimètres, naissent de l'extrémité supérieure de la bosse frontale gauche; 15 millimètres les séparent à leur origine. Elles se dirigent obliquement l'une vers l'autre, de telle sorte que leurs extrémités prolongées se rencontreraient au niveau de la suture fronto-pariétale. — Les deux moyennes, situées sur le prolongement des précédentes, commencent au niveau de la suture fronto-pariétale. Elles sont parallèles entre elles, et n'ont pas plus de 15 millimètres de long. Leur extrémité postérieure tend à se rapprocher du sommet de la tête. — La plaie postérieure continue presque le trajet de celle des plaies moyennes qui se rapproche le plus du sommet de la tête, c'est-à-dire de la suture bi-pariétale. Située sur le pariétal droit, à 1 millimètre en arrière de la précédente, elle se dirige obliquement en arrière et en dehors dans une étendue de 9 millimètres. — Ces plaies sont contuses, et intéressent tous les tissus qui recouvrent le crâne. Leurs bords, infiltrés de sang, violets, sont le point de départ d'une infiltration œdémateuse qui se propage du cuir chevelu à la joue gauche, c'est-à-dire dans toutes les parties occupées par l'érysipèle.

Attentivement examiné au niveau de ces cinq plaies, le crâne n'offre aucune trace de fracture. Il n'y a pas de dénudation; le périoste est conservé. Mais si l'on pousse plus loin l'investigation, on trouve, à 10 centimètres de l'extrémité postérieure de la cinquième plaie, l'origine d'une longue fissure qui, n'occupant d'abord que la table interne, intéresse bientôt les deux tables après un trajet de 6 centimètres. Partie du pariétal droit, cette fissure atteint la suture lambdoïde, qu'elle longe jusqu'à l'angle postérieur et inférieur du pariétal, où elle se bifurque. L'une de ses divisions continue le trajet primitif en suivant la suture temporo-pariétale jusqu'au niveau du bord antérieur du rocher, où elle se termine. Ce n'est, à proprement parler, qu'un écartement de cette suture. La deuxième branche de bifurcation part de l'angle postérieur et inférieur du pariétal, s'étend obliquement en bas et en arrière, et vient se perdre sur le pourtour du trou occipital, à égale distance de la crête occipitale externe et de l'extrémité postérieure du condyle de l'occipital. De cette fissure principale partent trois ou quatre fissures accessoires, qui se dirigent en forme de

et séparés par des tissus fibreux de nouvelle formation, lesquels sont très reconnaissables même à l'œil nu. Enfin, en troisième lieu, la tumeur présente des foyers assez petits, mais très multipliés renfermant un liquide d'aspect tout à fait purulent, absolument comme si le tissu, après avoir été enflammé, était devenu le siége d'une infiltration purulente. Mais rien dans les symptômes ni dans la marche de la maladie ne peut expliquer la présence de ce pus. Du reste, dit M. *Verneuil*, rien ne ressemble plus au pus que les amas d'épithélium, et il s'agit de savoir ici si nous avons affaire à l'un ou à l'autre. L'examen microscopique est nécessaire pour juger ce fait; car les tumeurs formées par des hypertrophies glandulaires sont susceptibles de devenir le siége d'une inflammation chronique, comme cela a été constaté tout dernièrement encore par M. Foucher sur une tumeur parotidienne, qui par cela même était devenue plus adhérente, plus difficile à enlever, et dans la structure de laquelle le microscope a montré des corpuscules granuleux unis à un peu de graisse.

Cet examen au microscope, fait ultérieurement par M. Verneuil, lui a fourni les résultats suivants : 1° En certains points, il a trouvé des éléments glandulaires hypertrophiés; les culs-de-sac étaient réunis par petits groupes ne présentant pas de connexions bien intimes avec les conduits glandulaires. Ces culs-de-sac ainsi groupés étaient à peine plus volumineux qu'à l'état normal. 2° A l'extrémité supérieure et externe de la tumeur, vers le point le plus rapproché de l'aisselle, on trouvait les éléments du tissu fibreux, mêlés aux culs-de-sac glandulaires. Il y avait aussi une certaine quantité de tissu fibro-plastique. 3° La portion interne de la tumeur, celle qui était ramollie, renfermait : *a*, des globules de sang déformés et des amas de caillots sanguins aussi faciles à reconnaître au doigt et à l'œil qu'au microscope; *b*, des granulations graisseuses en grand nombre; *c*, une matière verdâtre puriforme, constituée par des globules arrondis, irréguliers, et dont la détermination est très difficile à établir : ils ressemblaient aux corpuscules du tubercule en ce qu'ils étaient anguleux, irréguliers, infiltrés de graisse et dépourvus de noyaux; ils différaient des globules pyoïdes par cette irrégularité même et par les aspérités que l'on remarquait à leur surface. 4° Dans le suc blanchâtre caséiforme que l'on pouvait extraire de certaines portions de la tumeur, on re-

trouvait les globules (non dénommés par M. Verneuil) qui viennent d'être décrits ; on y rencontrait en outre une grande quantité d'éléments très hypertrophiés et très irréguliers. D'abord, de grands faisceaux fibroïdes enchevêtrés les uns dans les autres, infiltrés de graisse, présentant quelques granulations, mais complétement dépourvues de noyaux ; et à côté, des éléments semblables contenant un très grand noyau sans nucléole. Ces grands noyaux, que l'on rencontrait isolés sur quelques préparations, n'étaient pas à contours nets et brillants comme ceux que l'on est habitué à trouver dans le tissu encéphaloïde. Il n'y avait pas non plus la cellule qui a été décrite comme caractéristique du cancer.

En résumé, nous n'avons donc ici, dit M. Verneuil, pour faire supposer l'existence du cancer, que ces éléments volumineux et irréguliers dont il vient d'être parlé. Souvent on en retrouve de semblables autour des tumeurs cancéreuses anciennes ; mais on peut les rencontrer également autour d'un produit morbide quelconque déposé depuis longtemps au sein des tissus et ulcéré ou ramolli, après s'être infiltré de graisse et avoir été le siége d'hémorrhagies plus ou moins répétées. Ils ne suffisent donc pas pour faire admettre définitivement la nature cancéreuse de la tumeur dans laquelle on les rencontre, quand, surtout, on ne voit à côté d'eux ni les cellules, ni les nucléoles que, jusqu'à présent, à tort ou à raison, on a pris l'habitude de considérer comme les éléments constitutifs du cancer. Quant à la nature de la tumeur dont il est question, après s'être contenté de donner l'énumération des éléments histologiques qu'il a rencontrés dans son tissu, M. Verneuil ne croit pas pouvoir se prononcer d'une façon plus explicite, et se borne à dire qu'il *ne pense pas qu'il s'agisse ici de tissu encéphaloïde.*

M. *Barth* soulève, à propos de ce fait, une question qui, suivant lui, a été prématurément tranchée et dans un sens opposé à celui qu'il croit être le véritable. Il s'agit de savoir si une tumeur est toujours dès son origine ce qu'elle doit être plus tard ; si elle ne peut pas se transformer au bout d'un certain temps, soit par l'addition d'éléments nouveaux, soit par l'altération de ceux qui la composaient primitivement. Il se demande, par exemple, pourquoi une tumeur étant fibreuse à son début, ne pourrait pas devenir plus tard le siége d'une production cancéreuse, et comment un

tissu accidentel ne pourrait pas se transformer ou dégénérer en cancer au même titre qu'un tissu sain et normal. M. Lebert a prétendu que les choses ne pouvaient jamais se passer ainsi, et qu'une tumeur reste constamment à toutes ses périodes ce qu'elle est à son origine. Eh bien! il a eu tort; et dans le cas actuel, par exemple, il ne répugne nullement de reconnaître la présence d'au moins trois éléments différents. Ainsi il peut y avoir des éléments glandulaires hypertrophiés, puis, à côté ou dans les interstices, du tissu fibreux et du tissu cellulaire également hypertrophiés, et enfin du cancer, cancer ramolli et occupant les points que l'on croit infiltrés de pus. Les hémorrhagies interstitielles, comme celle que l'on a notée ici, ne sont-elles pas un des caractères de l'encéphaloïde? Enfin, il y a dans la substance mammaire un quatrième élément dont il faut tenir compte et qui pourrait entrer pour une certaine part dans la formation de la tumeur : c'est la matière caséeuse qui peut être secrétée par la glande et accumulée dans ses canaux excréteurs.

M. *Campana*, à l'appui de la manière de voir de M. Barth, rappelle avoir présenté à la Société une tumeur qui, ayant été enlevée par M. Broca après avoir été diagnostiquée de nature cancéreuse, a été reconnue être formée de deux parties distinctes. A la face profonde on ne trouvait que des éléments normaux hypertrophiés, tandis que superficiellement on a rencontré des éléments cancéreux manifestes. A cette occasion, M. Broca a, au dire de M. Campana, déclaré admettre parfaitement la possibilité de cette transformation des tumeurs en les reconnaissant aptes à devenir ultérieurement cancéreuses alors qu'elles ne l'étaient en aucune façon au début.

M. *Verneuil*. Certains cas de ce genre qu'il m'a également été donné d'observer m'ont permis de modifier, jusqu'à un certain point, mes premières opinions sur ce sujet, et il ne me répugne nullement aujourd'hui d'admettre qu'une tumeur de nature primitivement bénigne ne puisse prendre plus tard la structure du cancer. Mais il faut bien se garder de voir dans ce fait une transformation, une véritable dégénérescence, au moins dans le sens que l'on attribuait autrefois à ces mots : un globule de sang, disait-on, peut se transformer en globule de pus; un amas de fibrine déposé dans les

tissus dégénérera en cancer ; un corps étranger contenu dans une synoviale se transformera en cartilage. Ce sont ces transformations, ces dégénérescences, que je n'admets pas, que je nie tous les jours. Un élément ne peut pas se transformer en un autre élément ; une cellule d'épithélium ne peut dégénérer en cellule cancéreuse ; et comme ce sont les éléments qui doivent surtout servir à la classification des produits morbides, je conteste encore cette transformation, cette dégénérescence. Tout en admettant que les éléments d'un tissu morbide comme le cancer peuvent venir se déposer au sein d'une tumeur de nature différente, à côté de ses éléments constitutifs propres, puis s'y développer en les remplaçant pour ainsi dire : mais alors il n'y a ni transformation, ni dégénérescence ; il y a tout simplement substitution ou *métamorphose*.

M. *Houël* veut défendre les opinions de M. Lebert, qui, suivant lui, ont été inexactement rapportées dans cette discussion. Cet auteur a dit en effet qu'une tumeur restera pendant toute la durée de son évolution ce qu'elle était au début. Si elle n'est pas cancéreuse de prime abord, elle ne le deviendra pas par la suite. Mais il admet très bien, suivant M. Houël, que du cancer peut se produire au sein d'une tumeur fibreuse ou de toute autre production morbide accidentelle, absolument au même titre et de la même façon que dans un tissu sain quelconque. Quant à la pièce de M. Verneuil, elle présente une altération extraordinaire, mais bien connue, résultant de l'inflammation d'un tissu hypertrophique, et M. Houël se demande si la substance jaune infiltrée dans les mailles de ce tissu est autre chose que de la matière caséeuse, comme M. Velpeau en a rencontré dans des tumeurs semblables, dont il a donné la description.

M. *Barth* répond à M. Houël qu'il a été le premier à signaler dans cette discussion la part qui peut être faite à l'amas de matière caséeuse dans l'épaisseur d'une tumeur mammaire ; mais il ne croit pas qu'elle se rencontre dans le cas actuel. Elle est plus blanche, et se trouve au milieu d'un tissu sain, ou simplement hypertrophié ; tandis qu'ici nous avons affaire à une substance jaunâtre, infiltrée au milieu d'un tissu ramolli. Il répond à M. Verneuil que, comme lui, il n'admet pas la transformation d'un élément morbide en un autre, d'une cellule d'épithélium en une

cellule cancéreuse; mais il conçoit parfaitement qu'une mutation puisse se faire entre ces divers éléments; qu'un amas de cellules épithéliales disparaisse et soit remplacé par des cellules cancéreuses, par exemple; mais de cette mutation il résulte pour lui que si la transformation, la dégénérescence n'a pas lieu pour l'élément primitif, pour la cellule proprement dite, elle a lieu pour la tumeur prise en masse et considérée dans son ensemble. Cette transformation, à laquelle il persiste à donner le nom de *dégénérescence*, est tout à fait indépendante des divers changements résultant de l'évolution d'un même produit morbide qui subit des phases successives dans son développement, comme par exemple les tubercules quand ils se ramollissent.

M. *Trélat* conclut de cette discussion que les divergences d'opinions sont plus apparentes que réelles. Tout le monde est d'accord aujourd'hui pour reconnaître qu'une tumeur de nature bénigne peut devenir cancéreuse par la production d'éléments nouveaux développés dans sa trame, ou par la substitution de ces éléments nouveaux à ceux qui la composaient d'abord; et M. Verneuil reconnaît qu'il n'en peut être ainsi. Mais personne, pas même M. Barth, ne veut prétendre que la cellule cancéreuse que l'on rencontre alors soit une modification de la cellule primitive. Cependant il faut bien convenir que cette tumeur, ainsi modifiée dans sa masse, a changé de nature, surtout au point de vue clinique, et qu'elle est devenue cancéreuse ou maligne, de bénigne qu'elle était auparavant. Que l'on appelle cette modification une *dégénérescence* ou une *substitution*, peu importe la dénomination, puisque tout le monde admet l'exactitude du fait.

---

MÉLANOSE GÉNÉRALISÉE, ET COMPLIQUÉE DE CANCER ENCÉPHALOÏDE.
Observation par M. SECOND-FÉRÉOL, interne des hôpitaux.

Le 2 juin 1858, on apporte à l'hôpital de la Pitié, dans le service de M. Gueneau de Mussy, une femme âgée de quarante ans, couturière, atteinte d'une mélanose généralisée. La maladie a débuté il y a environ cinq ans, et s'est montrée d'abord à l'intérieur du globe oculaire, dont elle faisait saillir la cornée transparente. L'œil fut extirpé au mois de septembre 1854, par M. le

docteur Coursserant : à cette époque, la tumeur ne fut pas examinée au microscope. La maladie ayant récidivé dans la cicatrice, une seconde extirpation fut pratiquée par le même médecin, en avril 1857, et cette fois la pièce pathologique fut soumise à l'examen de M. Broca, qui y constata des granulations pigmentaires libres ou incarcérées dans des cellules en très grande quantité, et une assez faible proportion de cellules dites cancéreuses. Cinq ou six mois après survinrent des douleurs dans le côté gauche de la poitrine, au niveau du scapulum, sans toux, ni fièvre, ni crachats. Il y a environ quatre mois, la malade éprouva de fortes douleurs de tête siégeant principalement du côté gauche, et qui furent suivies d'un affaiblissement progressif dans la motilité du côté droit du corps, et enfin d'une hémiplégie complète de ce côté. Une paralysie incomplète des muscles du pharynx et de la langue se déclara bientôt. Lors de l'entrée à l'hôpital, on constate à l'angle interne de l'œil droit plusieurs petites tumeurs sous-cutanées, adhérentes à la peau, d'une couleur bleu noirâtre assez analogue à celle de certaines tumeurs érectiles, mais dures au toucher, et ne diminuant nullement sous la pression. Il y a en outre, au niveau des attaches supérieures du muscle droit abdominal, du côté gauche, une tumeur du volume du poing d'un adulte, recouverte d'une peau saine, et sans coloration anormale ; cette tumeur est fort peu mobile et indolente à la pression ; la malade y sent parfois une douleur sourde et passagère. La constitution n'est pas détériorée. Les téguments ont une coloration voisine de celle de la santé, et qui ne s'approche en aucune façon de la teinte jaune-paille des cancéreux, ni de la coloration bronzée. Les fonctions digestives s'exécutent fort bien ; mais depuis trois semaines la malade ne peut avaler que des potages et des bouillies. Le quatrième jour de son entrée, la malade tombe dans une somnolence semi-comateuse dont il devient de plus en plus difficile de la tirer, et le 14 juin elle s'éteint doucement sans convulsions.

*Autopsie.* — Le fond de l'orbite du côté gauche est rempli d'une masse cellulo-graisseuse abondante, au milieu de laquelle on trouve une dizaine de petites tumeurs mélaniques, arrondies, variant du volume d'une lentille à celui d'une noisette ; les plus superficielles de ces tumeurs, qu'on apercevait dans le grand angle de l'œil pendant la vie, ont contracté des adhérences avec

le derme des paupières. Ces tumeurs paraissent enveloppées d'une petite capsule celluleuse très fine ; à la coupe elles sont d'un noir foncé, mollasses, et se réduisent facilement en une bouillie comparable à de la suie délayée. Le nerf optique, cicatrisé au fond de l'orbite, et le squelette de la cavité ne présentent aucune altération. La dure-mère est saine ; les circonvolutions de l'hémisphère gauche sont aplaties et déformées. L'arachnoïde viscérale et la pie-mère sont injectées et ont une couleur violacée générale, mais plus marquée sur certains endroits. En enlevant le cerveau, il se fait le long du bord externe de l'hémisphère gauche, à sa partie moyenne, une perforation par où s'écoulent trois ou quatre cuillerées d'un liquide brunâtre peu épais. En déplissant les méninges, on trouve qu'elles sont infiltrées, surtout à gauche, de ce liquide. Dans l'intérieur du lobe moyen du côté gauche et s'avançant un peu dans le lobe antérieur, on trouve, dans une étendue de 6 centimètres de longueur sur 4 de largeur, une sorte de ramollissement formé par une bouillie noirâtre mélangée à un liquide entièrement semblable à celui qui s'est écoulé tout à l'heure ; cette lésion n'a aucune communication avec les ventricules cérébraux qui ne renferment qu'un liquide séreux peu abondant ; elle n'est point isolée au milieu de la substance cérébrale, et n'en est séparée par aucune membrane ; mais elle se confond sur ses limites avec la substance blanche qui, à son voisinage, est très visiblement ramollie et présente une teinte lilas pâle très évidente. Un peu de cette bouillie noirâtre, examinée au microscope par M. Ball, lui a montré de nombreuses cellules cancéreuses mélangées à des granulations pigmentaires.

Dans l'hémisphère droit, au voisinage de son bord supérieur et au niveau de sa partie moyenne, on trouve dans la substance grise d'une circonvolution, un point gris brunâtre, de forme irrégulière, un peu allongée, ayant 12 millimètres de longueur sur 4 de largeur et de consistance assez ferme ; cette petite tumeur a fait voir les mêmes éléments. Le cerveau n'a présenté aucune autre altération.

La tumeur extérieure située au bas du thorax, en avant du côté gauche, est renfermée dans l'épaisseur du ventre supérieur du muscle droit abdominal, au niveau de ses insertions. Elle a 8 centimètres de long sur 6 de large, et correspond aux cartilages des

7e, 8e, 9e et 10e côtes, mais sans avoir contracté aucune adhérence avec eux. A la coupe, elle présente une matière d'un blanc jaunâtre, mollasse, d'aspect cérébroïde, humectée par un suc assez abondant; au milieu de cette tumeur on trouve une sorte de pulpe d'un brun sale à teinte violacée; mêmes éléments cancéreux que plus haut.

A l'intérieur de la cage thoracique du côté gauche, faisant saillie dans la cavité pleurale, on trouve, un peu en dehors de l'angle postérieur des 3e, 4e et 5e côtes, une tumeur fongueuse, irrégulière, ayant l'aspect d'un gros champignon noirâtre de 8 à 9 centimètres de diamètre. Cette tumeur adhère aux os qui présentent en ces points des fractures spontanées; le périoste est détruit, l'os est noirâtre et sillonné de vermoulures remplies de matière mélanique; cette même matière est infiltrée au milieu des muscles intercostaux, soit sous forme de noyaux isolés et entourés d'une petite coque celluleuse, soit sous forme de bouillie noirâtre.

Dans les poumons, la matière noire qui sépare les lobules ne paraît pas avoir subi d'augmentation notable. La tumeur de la cage thoracique du côté gauche n'a déterminé ni lésions analogues, ni adhérences dans le point qui lui correspond sur le poumon gauche. Au sommet du poumon droit, qui est criblé de cicatrices nombreuses et dures, on trouve quelques petits dépôts de matière mélanique gros comme des lentilles, entourés d'une petite coque celluleuse, et quelques petites granulations tuberculeuses grises et dures. Au sommet du poumon gauche, un point de pneumonie lobulaire.

Le cœur mesure 12 centimètres de hauteur sur 11 de largeur à la base; il est flasque et ne renferme qu'un sang sirupeux, sans caillots dans les cavités droites. A la partie moyenne du ventricule droit, on trouve une petite tumeur complétement noire, du volume d'un petit pois, et qui semble contenue dans le tissu adipeux du cœur, sans pénétrer jusqu'au tissu musculaire.

Le foie, de couleur violacée, noirâtre, mesure 25 centimètres de largeur sur 16 de hauteur. A l'extrémité antérieure et supérieure du lobe droit, on remarque une sorte de dépression en cupule, d'où rayonnent des plis profondément enfoncés dans le tissu de la glande, et en ce point l'organe a une dureté toute particulière. Une coupe pratiquée sur cet endroit fait voir une tumeur

volumineuse, ovoïde, mesurant 8 centimètres de diamètre dans un sens, et 5 dans l'autre; cette tumeur est composée d'une matière d'un blanc jaunâtre, d'aspect encéphaloïde, au milieu de laquelle on remarque deux gros noyaux assez durs, ayant l'aspect et la résistance d'une truffe noire, et dans lesquels le microscope a révélé la présence de nombreuses granulations pigmentaires, tandis que la matière encéphaloïde, très riche en cellules cancéreuses, ne renfermait que fort peu de ces granulations. La bile, renfermée dans la vésicule, est très épaisse et de couleur très foncée.

Au milieu de l'épiploon, on trouve plusieurs petites tumeurs entièrement composées de matière mélanique demi-molle, qui semblent renfermées dans une mince coque celluleuse, et sont suspendues à un très petit pédicule fibro-celluleux où l'on ne distingue pas d'apparence de vaisseaux. On trouve plusieurs petites tumeurs analogues développées entre les deux feuillets du mésentère, et d'autres tout à fait semblables au milieu de la substance corticale des deux reins; ces tumeurs ne dépassent pas le volume d'un petit pois, ou même d'une lentille. Les intestins, l'estomac, n'ont rien présenté, non plus que la rate.

La capsule surrénale droite mesure 65 millimètres de largeur sur 30 de hauteur; elle est peu épaisse, assez fortement congestionnée; les deux substances y sont très distinctes; la corticale renferme un très petit noyau mélanique. La capsule du côté gauche mesure 70 millimètres de largeur sur 35 de hauteur; son épaisseur, évidemment très augmentée, atteint 3 millimètres; les deux substances y paraissent cependant tout à fait saines; mais à l'intérieur de l'organe, et entourée de tous côtés par la substance médullaire, on trouve une tumeur grosse comme un noyau d'abricot, et formée d'une matière encéphaloïde de teinte jaunâtre.

Une tumeur entièrement analogue, arrondie, et ayant 25 millimètres de diamètre, est renfermée au milieu de la substance glandulaire du pancréas, vers sa partie moyenne.

L'utérus et l'ovaire droit sont sains. L'ovaire gauche est, au contraire, le siége d'altérations multiples. Il forme une tumeur oblongue, mesurant 10 centimètres sur 6 dans les plus grands diamètres, et partagée en son milieu par une sorte d'étranglement en deux tumeurs accessoires, en forme de gourde. La surface de cette tumeur complexe est soulevée par une assez grande

quantité de petites bosselures peu saillantes, dont les unes renferment un liquide séreux qui paraît renfermé dans de petits kystes isolés; les autres sont constituées par une matière encéphaloïde de teinte sale, plus ou moins noirâtre. A la coupe, les deux tumeurs principales sont formées par deux gros noyaux encéphaloïdes ramollis, creusés de vacuoles çà et là, et parsemés de teintes noirâtres.

Dans l'épaisseur du psoas gauche on trouve un gros noyau encéphaloïde du volume d'une noix.

Le corps des vertèbres n'a pas présenté de dépôts mélaniques ni encéphaloïdes.

M. *Cruveilhier* a fait reproduire dans son *Atlas d'Anatomie pathologique* deux exemples de mélanos ainsi généralisée : l'un est relatif à un sujet à qui Blandin avait pratiqué l'ablation du métacarpien; l'autre représente un foie qui est conservé au musée Dupuytren. Ce foie est celui du professeur Guilbert, qui a succombé à une mélanos généralisée, et chez qui on a retrouvé du cancer dans l'œil à la face interne de la choroïde.

---

ANÉVRYSME ARTÉRIOSO-VEINEUX DE LA CUISSE. TRAITEMENT PAR LA COMPRESSION SANS RÉSULTAT. OPÉRATION PAR LA MÉTHODE ANCIENNE. MORT. — Observation par M. JACCOUD, interne des hôpitaux.

N... (Adolphe), tonnelier, âgé de quarante-deux ans, fortement constitué et d'une bonne santé, était occupé le 16 mai à ficeler des bouteilles de bière, se servant d'un instrument qu'il désigne sous le nom de poignard, lorsqu'il le laissa échapper; il rapprocha vivement les cuisses pour l'empêcher de tomber à terre; la pointe pénétra dans la partie antérieure et interne de la cuisse droite, et fit une plaie dirigée de dehors en dedans et un peu en haut. Une hémorrhagie assez abondante eut lieu ; mais un médecin ne tarda pas à arriver, et, après avoir réuni les bords de la plaie par deux points de suture, appliqua de la charpie imbibée de perchlorure de fer et une bande fortement serrée. L'hémorrhagie ne se reproduisit pas.

Le malade entra à l'hôpital Beaujon, service de M. Robert, le lendemain de l'accident.

Le 18, le bandage est enlevé; au tiers moyen de la cuisse, à 4 centimètres environ en dehors du trajet de l'artère, existe une petite plaie dont les bords sont réunis. Comme elle est située bien en dehors des vaisseaux, M. Robert abandonne l'idée d'une blessure de la fémorale, que lui avaient d'abord inspirée l'hémorrhagie primitive et la direction de l'instrument. On sent bien l'artère pédieuse. — Pansement simple avec bandage roulé.

Le 22. On enlève les points de suture; il reste une petite plaie losangique dont les plus grandes dimensions sont dirigées de haut en bas; elle est remplie de lymphe plastique et de sang coagulé. On constate pour la première fois un cordon induré de 4 centimètres de longueur environ qui, sortant de la plaie, se dirige en haut et en dehors, et aboutit au trajet de l'artère. En ce point-là on sent un frémissement très marqué qui se propage à une certaine distance en haut et en bas, sur la direction des vaisseaux. Ce susurrus caractéristique éveillant de nouveau l'attention sur la possibilité d'une blessure artérielle, on se livre à une exploration plus minutieuse, et l'on constate que la compression au-dessus de la plaie diminue ce frémissement sans le faire disparaître complétement, que des battements superficiels, isochrones aux pulsations artérielles, se font sentir dans toute la région; enfin, l'auscultation fait percevoir un bruit de souffle à double courant qui se propage surtout en haut, et prend les caractères du souffle intermittent à 2 centimètres au-dessous de l'arcade crurale. Le diagnostic était aussi net que possible; le couteau, après avoir perforé l'artère de part en part, avait dû blesser la paroi superficielle de la veine; la plaie antérieure du vaisseau artériel s'était cicatrisée, et il restait un anévrysme artérioso-veineux probablement sans sac intermédiaire, puisqu'on ne constatait de tumeur sur aucun point. En posant alors la question du traitement, M. Robert déclare que le seul procédé applicable ici consiste à embrasser l'artère par deux ligatures situées au-dessus et au-dessous de la plaie. Toutefois, avant d'en venir à cette extrémité, comme il n'y a ni œdème, ni engourdissement du membre, il veut tenter la compression, non pas que ce moyen puisse amener une guérison immédiate dans un anévrysme de cette espèce, dont les conditions de circulation sont

tout autres que celles des anévrysmes purement artériels; mais M. Robert espère qu'en empêchant ainsi le passage du sang de l'artère dans la veine, on obtiendra la cicatrisation de la plaie veineuse, et qu'ensuite on pourra attaquer par la compression directe l'anévrysme artériel persistant.

Le 24. L'existence de la plaie tégumentaire, non complétement cicatrisée, ne permet pas d'appliquer le compresseur de M. Broca sur le siége présumé de la blessure vasculaire, ou du moins de lui donner un degré de constriction suffisant pour diminuer d'une manière notable les battements de la pédieuse. Du reste, la compression digitale est tout aussi impuissante à produire ce résultat (Bandage roulé.)

Le 25. M. Broca assiste M. Robert. Une pelote de l'appareil est appliquée sur l'artère crurale au niveau du pli de l'aine, tandis qu'on comprime directement l'anévrysme au moyen de l'instrument de J.-L. Petit. On arrive ainsi à arrêter la circulation artérielle, on ne sent plus les battements de la pédieuse ; le frémissement et le bruit de souffle ont disparu. Le soir, les battements ont reparu dans la pédieuse ; on entend au niveau de l'anévrysme un bruit de souffle intermittent simple. Au-dessous de la pelote inguinale, on sent les pulsations de l'artère crurale. Mon collègue, M. Sergent, resserre l'appareil de J.-L. Petit, que le malade supporte sans douleur; mais la compression au pli de l'aine est devenue douloureuse, et il est obligé de la diminuer. Les jours suivants tout est dans le même état, et de plus, le 28 mai, on constate de nouveau le bruit de souffle à double courant ; ce jour-là même le malade déclare ne pouvoir supporter plus longtemps le compresseur inguinal ; d'ailleurs, les téguments sont enflammés à ce niveau. Il y a de l'œdème de la jambe.

Le 1er *juin*. M. Malgaigne succède à M. Robert dans le service et se décide à maintenir en place, pendant quelques jours encore, l'appareil de Petit; mais cette compression directe n'amène aucun résultat, et l'opération est décidée.

Le 14. Pendant que le malade est soumis aux inhalations du chloroforme, M. Malgaigne constate de nouveau qu'en comprimant les vaisseaux au-dessus du cordon induré partant de la plaie, dont j'ai parlé plus haut, tous les phénomènes pathologiques disparaissent, tandis qu'ils persistent avec toute leur intensité lorsqu'on

pratique la compression au-dessous. La plaie vasculaire est donc située entre ces deux points, et ce cordon pourra devenir un guide précieux dans l'application des ligatures. Le chirurgien pratique une incision de 4 à 5 centimètres, suivant le trajet des vaisseaux, et divisant avec précaution les couches sous-cutanées et l'aponévrose, il arrive sur un cordon cylindrique que l'exploration usitée en pareil cas lui fait reconnaître pour l'artère ; il passe une première ligature, après s'être assuré que la compression au niveau du fil fait cesser tout bruit anormal. Allongeant alors par en bas l'incision primitive, M. Malgaigne suit le vaisseau jusqu'au point où il pénètre dans le canal du troisième adducteur et place sa seconde ligature. Il fait remarquer qu'il est inutile de chercher à voir la plaie de l'artère ou de la veine, puisque les manœuvres qu'il a répétées à plusieurs reprises donnent l'assurance que la blessure des vaisseaux est comprise entre les deux ligatures. On rapproche les deux extrémités de la plaie par deux points de suture; la partie médiane est réunie à l'aide d'une bande de diachylon; le membre est placé sur un double plan incliné.

Tout alla bien pendant les premiers jours; la plaie se présentait sous une telle apparence, qu'on pouvait espérer une réunion par première intention sur presque toute son étendue. Mais le 22 juin les bords de l'incision s'écartent et laissent apercevoir une cavité remplie de pus; il y a des bourgeons charnus de bonne nature : cependant M. Malgaigne fait remarquer que la plaie présente une sensibilité vraiment extraordinaire, et annonce que ce symptôme insolite lui fait concevoir des craintes sur la marche ultérieure de la cicatrisation. Le lendemain, 23 juin, le malade est pris d'une angine sans gravité et présente un abattement moral qui est complétement en dehors de son caractère habituel. La plaie continue à fournir une grande quantité de pus; il y a un décollement à l'angle supérieur.

Le 30. Seize jours après l'opération, on enlève les fils. Le même soir une hémorrhagie a lieu; elle s'arrête d'elle-même au bout de peu d'instants. Néanmoins on passe une ligature d'attente sous le bout supérieur, et l'on rapproche les bords de la plaie.

Le 1er *juillet*. A huit heures du soir nouvelle hémorrhagie, qu'on ne peut arrêter qu'en appliquant au pli de l'aine le compresseur de J.-L. Petit.

Le 2. M. Malgaigne fait enlever l'appareil, et l'écoulement de sang se reproduit aussitôt; il lie le bout inférieur et fait établir une forte compression dans le creux poplité.

Le 3 et le 4, il y a de nouvelles hémorrhagies ; le sang coule en nappes de toute la surface de la plaie sans qu'on puisse en rapporter la source à l'un des bouts de l'artère plutôt qu'à l'autre. Pendant ces derniers jours l'état du malade s'est singulièrement aggravé; la face est pâle, blême, les lèvres décolorées, le moral très abattu. Les bords de la plaie sont recouverts d'une couenne blanchâtre analogue aux productions diphtéritiques; le pouls est faible, à peine sensible. Une nouvelle angine sans caractère spécifique a reparu. (Vin, extrait de quinquina. On maintient la compression au pli de l'aine et dans le jarret.)

Le 5. Il y a une nouvelle hémorrhagie très légère, le malade s'affaiblit de plus en plus et succombe dans la soirée.

*Autopsie* trente-six heures après la mort. — La dissection de l'artère crurale montre qu'elle est nettement coupée au niveau des deux ligatures. Il existe dans le bout supérieur un caillot de 1 centimètre de longueur au plus; il est très mou, diffluent, sans adhérence aux parois du vaisseau ; il permet au sang contenu dans les parties supérieures de l'artère de suinter à travers, et ne pouvait en conséquence apporter aucun obstacle à la production de l'hémorrhagie. Le fil qui avait été appliqué le 2 juillet est retrouvé dans la plaie au milieu du pus. Il n'y a aucune trace de caillot dans le bout inférieur. Il résulte de là que toute la portion du tube artériel qui a été comprise entre les deux ligatures est complétement isolée du reste du vaisseau; elle renferme un caillot du volume d'une grosse noisette, enveloppé d'une couche de fibrine très friable. Ce caillot pouvait, au premier abord, en imposer pour un sac anévrysmal dépendant de la paroi antérieure de l'artère; mais si l'on veut bien remarquer que ce sac supposé, formé au moment de la blessure, aurait aujourd'hui sept semaines de date, ce que le peu de condensation de ses couches ne permet pas d'admettre, si, d'autre part, on tient compte de ce fait que rien de pareil n'a été vu au moment de l'opération, qui a cependant mis à nu la paroi antérieure du vaisseau, on sera porté, je crois, à ne voir là qu'un simple caillot dont la formation peut s'expliquer ainsi : après la double ligature artérielle, le sang qui continuait à circuler dans

la veine a pénétré dans la portion interceptée de l'artère et a formé ce caillot mou et noirâtre. La veine, intimement accollée à l'artère, a été disséquée par sa partie postérieure et ouverte ensuite en arrière ; elle est saine dans toute son étendue et présente sur sa paroi externe un orifice qui laisse passer un stylet fin, et qui conduit directement dans cette portion de l'artère comprise entre les deux ligatures. La fémorale profonde était peu dilatée, mais les branches musculaires l'étaient notablement. Il existait, enfin, un vaste foyer purulent se prolongeant en haut et en bas dans les muscles de la partie interne de la cuisse.

L'autopsie des viscères ne fit découvrir aucune lésion.

Sans parler de la rareté relativement assez grande de l'anévrysme variqueux de la fémorale, ce fait me paraît présenter plusieurs particularités intéressantes. Et d'abord y avait-il lieu d'opérer ce malade ? Si l'on pouvait appliquer ici ce qui se voit assez fréquemment pour les anévrysmes artérioso-veineux du membre supérieur qui, dans bon nombre de cas, ont subsisté pendant de longues années sans entraîner d'accidents, nul doute, la réponse devrait être négative. Mais l'assimilation est impossible, les fonctions du membre inférieur ne permettent pas de supposer que leur intégrité soit compatible avec une lésion aussi grave. La nécessité de l'opération une fois admise, il y avait tout avantage à la pratiquer le plus tôt possible pour éviter l'œdème et la dilatation des veines superficielles qui viennent si souvent augmenter les difficultés du manuel opératoire. D'ailleurs les conditions étaient aussi bonnes que possible, et rien ne pouvait faire prévoir qu'une inflammation de mauvaise nature s'emparant de la plaie viendrait arrêter le travail de l'hémostase et produirait l'ulcération des tuniques artérielles. Peut-être, en présence des hémorrhagies multipliées qui sont survenues à partir du dix-septième jour, eût-on dû songer à lier la fémorale dans le triangle de Scarpa ; mais on conçoit que le chirurgien ait reculé devant cette nouvelle opération chez un sujet dont les conditions générales étaient devenues mauvaises, et chez lequel une plaie quelconque eût sans doute présenté la marche insidieuse de la première. Enfin ce fait n'est pas sans importance au point de vue de la compression employée comme méthode curative. Plusieurs fois déjà on en a signalé l'inutilité dans les cas semblables (je parle de la compression indirecte), puisque la veine

ramenant incessamment le sang dans l'artère, n'en permet pas l'oblitération ; mais l'on voit, en outre, que, malgré la justesse des vues théoriques qui engagent à pratiquer la compression directe dans le but d'obtenir la cicatrisation de la plaie veineuse et de transformer l'anévrysme variqueux en anévrysme artériel simple, ce moyen est loin de produire toujours le résultat qu'on en espère. Ici, du reste, il y avait une condition qui explique suffisamment, ce me semble, l'inefficacité de ces tentatives ; c'est la connexion intime qui existait entre les parois des deux vaisseaux, connexion telle que les deux orifices n'en formaient pour ainsi dire qu'un seul. C'est peut-être dans ces dispositions variées de la plaie vasculaire qu'on trouverait la raison des résultats non moins divers qui ont suivi l'application de la méthode.

M. *Houël.* Il serait bon d'être fixé sur la valeur de la compression que beaucoup trop de chirurgiens s'obstinent encore à essayer dans l'anévrysme artérioso-veineux. Sur douze ou quatorze cas qui, à ma connaissance, ont été ainsi traités, on ne pourrait citer un seul succès. Cette pratique, entre autres graves inconvénients, a celui de faire perdre un temps précieux, car les conditions matérielles qui résultent de la présence d'un anévrysme artérioso-veineux ne sont pas le moins du monde comparables à celles qui se rencontrent dans l'anévrysme artériel simple ; ainsi il n'y a pas, comme dans ce dernier, une poche rugueuse dans laquelle le sang puisse séjourner pour se concréter, et former, pendant la durée de la compression, des caillots à l'aide desquels le sac s'oblitérera plus ou moins complétement. Non, il y a là, près de l'ouverture qui réunit les deux vaisseaux artère et veine, un conflit perpétuel entre le sang artériel et le sang veineux, et ce mélange, ce conflit incessant est beaucoup plus propre à détacher les caillots déjà formés, s'il y en existe, qu'à aider à la formation de nouveaux. Pour agir convenablement en faisant la compression, il faudrait donc, à l'exemple de M. Nélaton, l'exercer d'abord sur la veine seule, puis quand celle-ci serait une fois oblitérée, on pourrait espérer un bon résultat de la double compression exercée alors seulement sur l'artère, d'après les principes que M. Broca s'est efforcé de vulgariser.

M. *Cruveilhier* agite cette autre question de savoir s'il peut être

convenable d'opérer l'anévrysme artérioso-veineux, et il rappelle à ce sujet un exemple qu'il a publié dans son livre d'anatomie pathologique (art. *dilatations*), et qui figure également dans les *Bulletins de la Société de chirurgie*. Il s'agit d'un Suisse qui, jouant à l'arc et restant trop près du but, aurait reçu au-dessous de l'arcade crurale la flèche, dont la pointe est formée par un morceau de corne. Cet accident datait de dix ans, et sa santé était restée généralement satisfaisante, sauf un peu de gêne et d'engourdissement du membre malade, qui présentait surtout comme phénomène remarquable une hypertrophie considérable due, non pas à de l'œdème, mais à un excès de nutrition; car le membre était allongé dans sa totalité, et cet allongement était surtout remarquable aux orteils. Comme cet homme avait trouvé moyen de se créer des occupations d'une nature peu fatigante, ne nécessitant aucun effort violent, et comme, en outre, sa santé générale était restée parfaite, M. Cruveilhier conseilla de ne pas opérer, et ce conseil fut suivi.

M. *Houël* se rappelle qu'à l'époque où ce malade a été conduit à la Société de chirurgie, on en a présenté un autre qui était à peu près dans le même état, et dans les deux la compagnie a généralement repoussé l'idée de l'opération, mais plutôt, selon M. Houël, à cause de l'étendue des désordres qu'à cause de leur nature. Ainsi, dans l'un et l'autre cas, la maladie était de date ancienne, il y avait une dilatation excessive de toutes les veines du membre; ce dernier était lui-même tellement gonflé, volumineux, et pour ainsi dire turgide, sinon œdématié, qu'on aurait eu alors infiniment de peine à arriver sur les vaisseaux compromis. Et M. Houël ne doute pas que si la Société de chirurgie avait été consultée à une époque beaucoup plus rapprochée du début de la maladie, elle n'eût donné un avis tout différent.

M. *Cruveilhier*. Sur quelles raisons se fonde-t-on pour établir que la compression ne pourrait avoir aucune efficacité dans des cas de ce genre?

M. *Houël*. Quand M. Broca a conseillé la compression directe sur l'artère, il a eu pour but de diminuer la capacité de ce vaisseau, et d'obtenir un caillot adhérent, fibrineux, qui l'oblitérât

complétement. Les choses se passent bien ainsi lorsqu'on n'a affaire qu'à du sang artériel ; mais le sang mélangé ne me paraît pas aussi propre à donner le même résultat. On sait que le sang veineux contient moins de fibrine que le sang artériel, et il me semble qu'au lieu d'un caillot adhérent, on obtient un magma dans lequel on ne pourra trouver en suffisante quantité les éléments propres à constituer un dépôt fibrineux obturateur. Aussi, malgré de nombreuses tentatives, n'a-t-on jamais réussi.

---

RUPTURE SPONTANÉE DU CŒUR. — Observation par M. LANCEREAUX, interne des hôpitaux.

S..., limonadier, âgé de soixante-dix-neuf ans, est depuis peu de temps à l'hospice des Incurables (hommes). Il entre le 25 février 1858 à l'infirmerie. Les renseignements que nous avons pu obtenir sur le malade nous ont appris que, depuis six semaines environ, il quittait peu la salle, et, suivant le dire de ses camarades, il était peu communicatif. Il n'a jamais eu de pertes de connaissance ni de syncopes.

Le 5 février, à la suite d'efforts pour aller à la garderobe, ce malade s'affaisse, tombe et perd connaissance durant quelques minutes seulement. Il peut bientôt venir à l'infirmerie, appuyé sur le bras de deux aides. On trouve alors le facies décoloré, le pouls petit, fréquent; on n'entend rien de particulier au cœur; les bruits sont peut-être un peu faibles, mais pas de prolongements, pas de souffle. Pas de matité à l'examen de la poitrine ; à peine quelques petits râles disséminés dans le poumon. Le malade tousse peu ; il expectore quelques crachats muqueux : du reste, il n'accuse aucune douleur; faiblesse de l'intelligence; les extrémités sont froides. Diagnostic : syncope des vieillards. (Limonade vineuse, vin de Bordeaux, une portion.)

Le malade paraît mieux le lendemain, ses forces sont en partie revenues. Le pouls est toujours petit et fréquent, les pommettes colorées, peu de chaleur à la peau. Même état de l'intelligence. On continue le même traitement. Sous l'influence du régime tonique, le malade se trouve mieux durant les huit premiers jours qu'il passe à l'infirmerie. A partir de ce moment, l'appétit déjà

peu prononcé diminue encore ; la langue, restée à peu près normale jusqu'alors, se couvre d'un enduit jaunâtre, et le 15 février on se demande s'il ne serait pas sous l'influence du début d'une pneumonie : on l'examine à cet égard, et l'on entend des deux côtés de la poitrine, en arrière, une crépitation assez diffuse et mal caractérisée. Le malade, du reste, respire fort mal. On continue le même régime.

Même état, le 16 février. On ordonne quelques ventouses à la base de la poitrine ; mais vers midi, après s'être levé pour boire, le malade retombe sur son lit et meurt.

L'*autopsie* est faite vingt-quatre heures après la mort. L'aspect du cadavre n'offre rien de particulier ; il est grand et maigre. Après l'incision de tout le pourtour de la paroi antérieure de l'abdomen et des côtes, on relève la paroi abdominale, on coupe les insertions du diaphragme, et en même temps on ouvre le péricarde, qu'on trouve alors rempli de sang noir coagulé : ce sang, qui forme un énorme caillot sans sérosité, pèse 480 grammes. Au-dessous de ce caillot se trouve une toile fibrineuse qui enveloppe immédiatement la surface extérieure du cœur : on peut facilement la détacher, mais elle adhère fortement à quelques points du tissu du cœur. On aperçoit en outre quelques plaques membraneuses fortement adhérentes à la face postérieure des ventricules, la séreuse viscérale est intacte dans tout le reste de son étendue, la séreuse pariétale est entièrement saine. Vers la partie moyenne de la face postérieure du ventricule, à gauche du sillon médian postérieur, se trouve une déchirure de 2 centimètres environ, légèrement oblique de droite à gauche et de haut en bas, à bords irréguliers, plus considérable à l'extérieur qu'à l'intérieur du ventricule : cette déchirure se trouve bouchée par un caillot sanguin se prolongeant à l'intérieur du ventricule, en avant de la colonne charnue postérieure (colonne de premier ordre). Le ventricule gauche ne renferme que ce caillot, le droit renferme un caillot fibrineux. Le pourtour de la déchirure est ecchymosé ; une incision faite dans le tissu musculaire du ventricule met à découvert quelques petits foyers hémorrhagiques ayant écarté les fibres musculaires. Les valvules auriculo-ventriculaires présentent quelques petites végétations sur leur face interne ; elles sont épaissies et cartilagineuses. Les valvules de l'artère pulmonaire sont saines ; les valvules aor-

tiques sont ossifiées, elles ne paraissent cependant pas insuffisantes. L'aorte ne présente aucune altération. Les poumons sont œdémateux et adhèrent aux côtes par des produits plastiques récents et tellement épais qu'ils remplissent l'angle des côtes. On ne note aucune altération dans la cavité abdominale. Le cerveau n'a pas été ouvert.

En terminant cette communication, M. Lancereaux se demande si cette rupture du cœur ne doit pas être considérée comme la conséquence d'une phlegmasie, qui a laissé des traces sur les deux séreuses endocarde et péricarde, et qui a très probablement dû affecter en même temps le tissu charnu du cœur.

M. *Axenfeld* fait observer que la rupture peut parfaitement avoir existé indépendamment de phlegmasie, et pense qu'il faudrait chercher très attentivement pour s'assurer s'il n'y avait pas une dégénérescence graisseuse des fibres cardiaques au niveau de la rupture.

M. *Gallard* se range à cet avis, et va même plus loin, en se demandant si la péricardite ne serait pas plutôt la conséquence que la cause de la rupture.

---

*Rapport de M.* VIDAL *sur l'observation précédente.*

Dans ce fait, il s'agit d'un homme de soixante-dix-neuf ans, ancien limonadier, dont les antécédents n'ont pas été notés, mais que, par une induction tirée des habitudes de sa profession, on peut supposer avoir été adonné aux excès alcooliques, cause prédisposante fréquemment signalée dans l'étiologie des ruptures du cœur.

La cavité du péricarde était distendue par un énorme caillot. L'épanchement s'était fait par une rupture longue de 2 centimètres, perforant la partie moyenne de la face postérieure du ventricule gauche, et presque verticale, quoique dirigée un peu obliquement de droite à gauche et de haut en bas. La solution de continuité, plus étendue à l'extérieur que du côté de la face cavitaire, rentrait dans la loi posée par M. Blaud comme régissant le mécanisme des ruptures spontanées. Par une omission regrettable, l'état des artères coronaires n'a pas été constaté, et l'altération

du tissu du cœur n'a pas été soumise à l'analyse microscopique.

La plus grande fréquence des ruptures aux dépens du ventricule gauche, déjà signalée par Morgagni, est un fait trop connu, démontré par trop d'exemples pour que je m'y arrête. Je n'insisterai pas non plus sur cette circonstance que la déchirure occupait la partie moyenne du ventricule. Vous savez que les ruptures de la pointe sont presque exceptionnelles ; le mécanisme de contraction du cœur, comme l'a fait ressortir M. Lacanal dans les réflexions qui suivent une observation insérée dans nos *Bulletins* (année 1843, p. 263), explique très bien pourquoi les fibres charnues se rompent le plus souvent vers la base, ou vers la partie moyenne.

A quelle cause était due la rupture chez le malade de M. Lancereaux? Elle n'était pas primitive, si tant est qu'on puisse citer un seul fait bien authentique, et surtout complet, de rupture spontanée du cœur, sans altération du tissu charnu. Ce que, avec le plus grand nombre des observateurs, je conteste malgré l'autorité assurément fort imposante de MM. Rostan et Dezeimeris. Comme altération de structure préexistante, outre les foyers apoplectiques, on constatait cette coloration et cette friabilité qui indiquent une lésion de nutrition de date déjà ancienne, et le plus souvent une dégénérescence graisseuse des fibrilles musculaires.

L'apoplexie et l'altération de texture sont-elles indépendantes l'une de l'autre, ou se rattachent-elles par un lien pathogénique? Les foyers apoplectiques étaient récents, et s'il était permis, par une hypothèse, d'interpréter la filiation des accidents, j'admettrais volontiers que l'apoplexie s'est produite, lors de la première syncope éprouvée par le malade ; qu'un des foyers, plus profond que les autres, a intéressé presque toute l'épaisseur de la paroi ventriculaire ; que peut-être un certain degré d'inflammation consécutif a diminué la résistance des fibres voisines et s'est ajouté comme cause prédisposante, jusqu'à ce que la résistance, s'affaiblissant de jour en jour sous l'influence des contractions répétées de l'organe, finit un jour par céder devant un effort plus énergique. Ainsi donc c'est l'apoplexie qui a ouvert la voie, et c'est elle qui a déterminé la rupture ou mieux qui en a été la cause la plus immédiate. Ces faits ne sont pas rares. Dans sa thèse *sur les ruptures du cœur* (*Thèses de Paris*, 1857, n° 186), M. *Elleaume* place en

première ligne des causes organiques l'apoplexie; et, sur 47 observations contenues dans son travail, 12 se rapportent à cette cause, signalée déjà dans plusieurs faits insérés dans nos *Bulletins*, parmi lesquels je vous rappellerai ceux de MM. Gachet (1832, p. 91), Durand-Fardel (1839, p. 196), Moutard-Martin (1843, p. 263), et les observations de M. Cruveilhier (*Atlas d'anat. pathol.*, 2e partie, 122e livraison, pl. III). De l'étude de ces faits, il ressort que l'apoplexie a presque constamment compliqué une altération de nutrition des fibres musculaires, avec ou sans lésion des artères coronaires. Le plus souvent cette altération de structure, caractérisée par la coloration jaunâtre et par la diminution de consistance, est une dégénérescence graisseuse, quelle que soit du reste la cause qui lui ait donné naissance. De même que pour le cerveau, les apoplexies ont presque toujours pour point de départ la substance cérébrale ramollie, j'admettrais volontiers, en m'appuyant sur le fait de M. Lancereaux, que dans le plus grand nombre des cas, peut-être même constamment (en laissant toutefois de côté les causes générales telles que scorbut, fièvres graves, etc.), l'apoplexie du cœur est consécutive à une lésion de nutrition de son tissu musculaire. Souvent on a trouvé les artères coronaires altérées, soit qu'elles fussent ossifiées, soit qu'elles fussent le siége d'une dégénérescence graisseuse, comme le signale Gulliver, cité par le docteur Richard Quain (*On fatty diseases of the heart.— Medic. chir. trans.*, 2e série, vol. XV, 1850). Sur 33 cas de dégénérescence graisseuse du cœur, 13 fois les artères coronaires étaient malades. Il est très important, dans les cas de rupture du cœur, de constater avec soin l'état des artères coronaires et celui du tissu charnu, non-seulement en tenant compte de sa coloration, de sa consistance, mais encore en voyant au microscope, si l'altération graisseuse, relativement si fréquente, n'a pas envahi les fibrines musculaires.

---

RUPTURES DE L'AORTE, DU CŒUR ET DU PÉRICARDE PAR SUITE D'UNE CHUTE FAITE SUR LE PAVÉ D'UN TROISIÈME ÉTAGE. — Observation par M. GÉRIN-ROZE.

Daniel, âgé de cinquante-huit ans, admis à l'hospice de Bicêtre pour cause de cécité, s'est volontairement jeté par la fenêtre le

20 juin 1857. Cette chute, faite d'un troisième étage, amena la mort instantanément. Relevé deux minutes après l'accident, Daniel fut trouvé étendu sur le dos, ne donnant plus signe de vie. La promptitude de sa mort fut généralement attribuée à une lésion du cerveau.

L'autopsie, faite le 22 juin, à dix heures du matin, c'est-à-dire quarante-huit heures après l'accident, permet de constater : 1° une fracture de la partie moyenne du corps de l'humérus droit; — 2° une fracture intra-capsulaire du col du fémur droit; — 3° une fracture de la grande apophyse du calcanéum gauche. — Le crâne, le cerveau et ses membranes sont parfaitement intacts. Au thorax, les côtes sont fracturées de chaque côté de la poitrine. A droite, la fracture porte sur la partie moyenne des 7e, 8e, 9e et 10e côtes; à gauche, sur la partie postérieure des 8e, 9e et 10e côtes.

Une large déchirure du péricarde avait livré passage à une assez grande quantité d'un sang noir et épais qui remplissait le médiastin antérieur. Cette déchirure, en forme de boutonnière, est obliquement dirigée de haut en bas et d'arrière en avant, suivant la direction du bord gauche du cœur. Sa forme est celle d'un ovale allongé dont le diamètre longitudinal aurait de 0m,05 d'étendue sur 0m,02 de diamètre transversal dans la plus grande largeur. L'extrémité inférieure de cette déchirure répond à la base du péricarde, au niveau de ses insertions avec le diaphragme, dont les fibres sont parfaitement intactes. Un léger épanchement s'est fait en ce point dans les mailles du tissu cellulo-adipeux qui entoure les adhérences si intimes du diaphragme et du péricarde. La cavité du péricarde elle-même, remplie de sang, communique avec la face interne du cœur et de l'aorte par diverses ouvertures ou ruptures de ces organes. Nous constatons donc :

1° Une rupture transversale de l'aorte. Située à 0m,015 au-dessus des valvules sigmoïdes, cette déchirure a 0m,035 de long et intéresse ainsi les deux tiers environ de la circonférence de l'aorte;

2° Trois ruptures du cœur siégeant toutes sur la face antérieure du ventricule droit. La première a 0m,07 de long. C'est une grande fente parallèle au sillon auriculo-ventriculaire droit, au-dessous duquel elle est située, et dont elle n'est distante que de 0m,03.

L'extrémité interne de cette fente répond à l'origine de l'artère pulmonaire qui se trouve à $0^m,01$ plus haut. Son extrémité externe se perd sur la face externe du ventricule droit. La deuxième a $0^m,03$ de long. Obliquement dirigée de haut en bas et de gauche à droite, cette fente, en forme de boutonnière, répond par son extrémité supérieure au sillon de la cloison qui résulte de l'adossement des deux cœurs, à $0^m,002$ au-dessous de l'origine de l'artère pulmonaire. Son extrémité inférieure se perd sur la face antérieure du ventricule droit. La troisième, de $0^m,015$ de long, suit le bord droit du cœur et commence à $0^m,02$ du sillon auriculo-ventriculaire. Ces deux dernières ruptures répondent donc, par leur extrémité supérieure, aux extrémités de la grande rupture transversale, dont elles ne sont séparées que par une couche légère de tissu sain. L'examen le plus attentif ne peut faire découvrir la moindre altération dans les tissus du cœur et de l'aorte.

Le poumon, la rate, le foie, en un mot tous les autres organes, sont parfaitement sains. Nous ne parlons pas ici d'un épanchement de sang dans la plèvre gauche, parce que nous croyons que cette déchirure de la plèvre a été faite pendant l'autopsie.

*Rapport de* M. FOURNIER *sur l'observation précédente.*

Je serai bref sur ce qui est relatif dans cette observation à la rupture du cœur, car je n'y vois rien qui ne soit conforme aux résultats de l'observation générale. Je ferai remarquer simplement que dans ce cas, comme dans la plupart des ruptures traumatiques, le siége de la déchirure porte sur le cœur droit. Mais j'insisterai sur les deux autres lésions : rupture de l'aorte, rupture du péricarde.

Les déchirures de l'aorte, *sans altération préalable de son tissu*, sont extrêmement rares. L'on ne peut considérer comme exemple d'une semblable lésion les deux faits relatés par *Morgagni* dans sa *LIII^e lettre*, puisque cet auteur même semble attribuer la rupture dans ces deux cas à des altérations chroniques des parois artérielles. Mais, en revanche, voici quelques observations dans lesquelles la rupture paraît s'être produite, indépendamment de toute lésion antécédente, et que je crois devoir rapprocher du fait présenté à la Société par M. Gérin-Roze.

Une première est due à M. *Arnolt* (*The London Medical and Surgical Journal*, *july* 1827); je la résumerai en quelques lignes : « Un ouvrier-maçon, de moyen-âge et fortement constitué, tomba d'un échafaudage élevé d'environ 40 pieds; une heure après il expira dans un état d'insensibilité complète, la peau très froide et les pulsations artérielles à peine perceptibles. A l'ouverture du corps, on reconnut les désordres suivants : fractures du crâne et de l'os maxillaire inférieur, fracture de quatre côtes sternales à droite et de trois à gauche, mais sans aucun déplacement; léger épanchement de sang dans la partie supérieure du tissu cellulaire du médiastin antérieur; déchirure complète de toutes les tuniques de l'aorte existant à la partie concave de la courbure de cette artère et vis-à-vis l'origine de la sous-clavière gauche, longue de trois quarts de pouce environ et large d'un huitième, indépendante de la fracture des côtes, et *n'étant point le résultat d'une lésion morbide des parois du vaisseau.* »

Une seconde observation publiée dans le tome XI des *Archives* (1836), par le docteur *de Angelis*, offre cette particularité remarquable, que la rupture du vaisseau s'est faite en quelque sorte *en deux temps*. « Un homme, âgé de trente-cinq ans, replet, de taille ordinaire, robuste, était occupé dans les champs à cueillir des olives, lorsque le barreau de l'échelle sur lequel il reposait, à peu près à hauteur d'homme, au-dessus du sol, se rompit. Il tomba et ses mains portèrent sur le sol... En se relevant, il affirma que cette chute ne lui avait fait aucun mal; il remonta sur son échelle et continua à cueillir des olives; puis, vers le soir, il retourna chez lui portant son échelle sur le dos. A peine arrivé à sa maison, il éprouva du malaise et un besoin trompeur d'aller à la selle. Comme il se disposait à satisfaire ce besoin, il tomba à terre et mourut. — A l'autopsie, cœur, péricarde, poumon et cerveau parfaitement sains. Déchirure de l'aorte descendante, à la hauteur de la septième côte, offrant l'étendue d'un demi-pouce environ; épanchement dans la cavité gauche de la poitrine d'une quantité énorme de sang, dont la sérosité et la fibrine s'étaient séparées, quantité évaluée à 7 livres par l'auteur de cette curieuse observation. »

Enfin, messieurs, un troisième fait nous a été relaté par notre collègue M. Bailly, et se trouve consigné dans les *Bulletins* de

cette Société (octobre 1853). Ici encore il s'agit d'une rupture consécutive à une chute d'un lieu élevé. La déchirure siégeait à l'origine du vaisseau, dont elle occupait la demi-circonférence. L'aorte ne présentait d'ailleurs aucune trace d'une lésion organique antécédente.

Une particularité non moins intéressante de l'observation qui vous a été présentée par M. Gérin-Roze, c'est la rupture concomitante du péricarde. Il est remarquable que cette lésion, d'ailleurs si rare, se retrouve précisément dans la dernière observation, dont je vous entretenais à l'instant. Dans le fait de M. Bailly, comme dans le nôtre, la rupture de l'aorte s'accompagne d'une déchirure du péricarde, et, de part et d'autre, ces deux lésions associées reconnaissent l'influence d'une même cause. L'on a beaucoup discuté sur l'interprétation théorique de ces ruptures simultanées du cœur et du péricarde. Des différentes opinions émises à ce sujet, une seule saus doute sera conservée, celle que M. Broca a proposée lors de la présentation de M. Bailly, et que je rappellerai en terminant. — L'on sait, ainsi que l'a démontré M. Gosselin dans un travail sur la contusion du poumon, l'on sait, dis-je, que les chutes faites d'un lieu élevé s'accompagnent presque toujours d'un certain affaissement du thorax, et, par suite, d'une augmentation de résistance du poumon; que, de plus, dans les mêmes conditions, l'air retenu dans les vésicules de l'organe par la contraction de la glotte empêche le tissu pulmonaire de revenir sur lui-même. De là cette double conséquence : le cœur se trouve pressé par l'affaissement du thorax contre le poumon, et celui-ci réagit contre le cœur comme ferait un plan solide. Or, comprimé en arrière et latéralement par le parenchyme pulmonaire, retenu en haut par les gros vaisseaux, le cœur, dit M. Broca, tend à faire irruption en bas et en avant; il échappe, dans cette direction, à la pression qu'il supporte, comme fait un noyau de cerise qu'on serre entre les doigts. Le péricarde ne se rompt que pour lui donner passage. De son côté, l'aorte subit à ce moment une traction dans le même sens; elle se rompt, et sa rupture est *transversale*.

M. *Broca* proteste contre la généralisation trop grande que l'on semble vouloir faire de la théorie qu'il a proposée pour expliquer

la rupture de l'aorte dans l'observation de M. Bailly. Ce mécanisme, parfaitement applicable à l'occasion de ce cas bien déterminé, ne le serait plus si l'on voulait l'étendre, comme paraît le conseiller M. le rapporteur, à tous les autres indistinctement, surtout à ceux dans lesquels le cœur n'a pas été déplacé, et à plus forte raison si on l'invoquait pour expliquer les ruptures de l'aorte descendante. Dans 4 des 29 observations qu'il a pu réunir alors pour les comparer avec celle de M. Bailly, M. Broca a vu que la mort n'avait pas été instantanée ; il y a eu d'abord certains symptômes morbides immédiatement après l'accident, puis quelque temps de rémission, après quoi la mort est survenue brusquement, soit au bout de quelque temps, soit, comme dans un cas, après un intervalle de quatorze jours. Ne serait-ce pas parce qu'il y a eu là d'abord rupture des tuniques interne et moyenne, avec conservation de la tunique externe, au-dessous de laquelle le sang a pu s'épancher en formant un anévrysme disséquant, avant que cette dernière tunique celluleuse cédât à son tour. Dans un fait, on ne pouvait douter que les choses se fussent passées ainsi, puisque les ruptures des tuniques moyenne et externe n'étaient pas parallèles : ainsi, tandis que la première était transversale, la seconde avait une direction longitudinale par rapport à l'artère.

M. *Fournier* ne croit pas que cette hypothèse puisse être invoquée à propos du cas auquel il a fait allusion, puisqu'il n'y a eu aucune espèce de symptômes immédiats. Le blessé a pu reprendre son travail, et est mort subitement plusieurs heures après l'accident.

---

# XXXIII^e ANNÉE. — AOUT 1858.

SOMMAIRE :

EXTRAITS DES PROCÈS-VERBAUX. — 1. Tumeurs cutanées. — 2. Pied bot d'une espèce particulière. — 3. Tumeur de la grande lèvre. — 4. Apoplexie pulmonaire résultant d'une communication de l'aorte avec le poumon. — 5. Veines et artères d'un membre affecté de pied-bot. — 6. Cancer du sein. — 7. Tumeur blanche de l'articulation atloïdo-axoïdienne. — 8. Poumons d'individus asphyxiés par le chloroforme. — 9. Fracture transversale du fémur (état des vaisseaux trente et une heures après l'amputation). — 10. Perforation de l'appendice iléo-cœcal. — 11. Tubercules de la moelle. — 12. Angine maligne. — 13. Rétrécissement auriculo-ventriculaire. — 14. Rétrécissement et insuffisance aortique (apoplexie de la rate chez le même sujet). — 15. Kyste hydatique du poumon.

NOTE sur une paralysie peu connue de certains muscles de l'œil, et sa liaison avec quelques points de l'anatomie et de la physiologie de la protubérance annulaire, par M. A. Foville.

OBSERVATIONS. — Myosite suppurée, suite de fatigue musculaire, par M. Gellé.

Double hernie inguinale. — Hématocèle. — Hydrocèle avec épaississement de la tunique vaginale, par M. Gérin-Roze.

Cancer de la capsule surrénale gauche non diagnostiqué pendant la vie; peau bronzée; ictère essentiel, par M. Ball.

## PRÉSIDENCE DE M. CRUVEILHIER.

1. M. *Verneuil* montre des lambeaux de la peau d'un sujet destiné aux dissections de l'École pratique, qui présentait une innombrable quantité de *tumeurs cutanées*.

Le volume de ces tumeurs varie depuis celui d'une noix jusqu'à celui d'une tête d'épingle, si bien que beaucoup d'entre elles, non apparentes à la vue, sont très sensibles au toucher ou se rencontrent facilement dans l'épaisseur du derme à la dissection. Le siége de ces tumeurs est bien certainement l'épaisseur du derme; quelques-unes pourtant, — en petit nombre, sont situées au-dessous de cette membrane; mais elles adhèrent à sa face pro-

fonde. Leur structure paraît difficile à préciser à l'œil nu : elles ont l'aspect du tissu fibro-plastique, quoique en différant par beaucoup de points, et elles ressemblent plutôt à certains névromes.

L'examen microscopique de ces tumeurs, qui sont toutes intradermiques, montre que, si quelques-unes ne renferment pas de vaisseaux, les autres sont, au contraire, constituées par un lacis vasculaire extrêmement riche. Elles envoient dans l'épaisseur du derme des prolongements dont le nombre varie de 1 à 4 pour chaque tumeur. Dans leur tissu, on trouve des vestiges de glandes sébacées et des glandes sudoripares entières. On y rencontre aussi des filets nerveux assez gros pour renfermer de 25 à 30 tubes. Le reste du tissu n'a pas de caractères bien déterminés : on y voit pourtant quelques noyaux analogues à ceux du tissu fibro-plastique, mais plus allongés. Ce que ces tumeurs présentent surtout de remarquable, c'est qu'indépendamment des éléments ci-dessus décrits, dont la présence dans une tumeur cutanée se conçoit à merveille, on en trouve d'autres qui n'ont pas le moindre rapport avec la structure de la peau. Ce sont des fibres musculaires, les unes striées, larges, semblables, non pas aux fibres des muscles de la vie de relation, mais aux fibres du cœur; d'autres lisses, semblables aux fibres des muscles de la vie organique. Ces fibres se retrouvent dans toutes les tumeurs sans exception.

Cette maladie est très difficile à dénommer, car il n'y a pas lieu de conserver le nom de *molluscum* employé par les dermatologues, cette appellation se rapportant, comme l'a démontré M. Diaz de Bedoya dans sa thèse, à cinq ou six états différents. Faut-il n'y voir que des lipomes, comme l'ont fait certaines personnes? Sans le secours même du microscope, on aurait pu en quelque sorte, *à priori*, repousser cette hypothèse avant tout examen, car les lipomes multiples ne présentent pas un si petit volume, ou du moins, si l'on en voit quelques-uns d'aussi petits, on en trouve toujours, sur le même sujet, un ou plusieurs de beaucoup plus volumineux. Doit-on les considérer comme une des nombreuses manifestations de la vérole? Le cas actuel ne peut pas nous permettre de vérifier cette hypothèse, puisque nous manquons complétement de renseignements. Cette manifestation était bien uniquement limitée à la peau, et l'on n'a rien découvert de semblable sur les viscères qui ont été examinés par M. Barth.

M. *Vidal* approuve beaucoup la répudiation du mot *molluscum*, car on a décrit des choses diverses sous ce nom. Ainsi, il a fourni lui-même une observation prise à Bicêtre et qui a été rapportée par M. Caillaud ; les tumeurs que présentait son malade étaient de deux sortes : formées les unes par des glandes sébacées (une d'elles était même pédiculée), et les autres par des amas de tissu adipeux, ces dernières n'étaient donc, à proprement parler, que de véritables lipomes.

M. *Millard* a observé une affection toute semblable sur le nommé Edmond Bonvalet, âgé de cinquante-quatre ans, porteur des quittances de la Société anatomique, qui est entré en 1855 à l'hôpital Saint-Louis pour une paralysie générale progressive. L'observation détaillée de ce malade se trouve dans le mémoire de M. Caillaud sur l'*Acné molluscoïde* (*Archives*, 1851, p. 325). Pour la compléter, M. Millard a enlevé une tumeur sur le vivant, et M. Robin l'a examinée au microscope (septembre 1855). Cette tumeur provenait de la région sternale ; elle avait le volume d'un haricot. Voici la note qui a été écrite sous la dictée de M. Robin : « Tumeur formée d'une trame de tissu fibreux disposé en faisceaux analogues, quant au volume et à la disposition, à ceux du derme ; ils circonscrivent de petits espaces ou aréoles remplis d'un tissu gris rougeâtre, friable, qui, par son aspect, tranche sur la coloration d'un gris blanc des tissus fibreux. Ce tissu gris rougeâtre ne renferme pas de fibres de tissu cellulaire ; il est composé exclusivement : 1° en grande partie de petits noyaux sphériques finement granuleux, larges de 4 à 5 millièmes de millimètre, sans nucléoles, qui offrent en outre tous les caractères des éléments appelés *cytoblastions*, qui ont été signalés jusqu'à présent dans les tumeurs gommeuses et les *molluscum ;* 2° entre ces éléments, qui sont les plus abondants de ceux qui composent le tissu gris rougeâtre, on trouve une petite quantité de matière amorphe finement granuleuse ; 3° des vaisseaux capillaires, assez nombreux, parcourent le tissu que nous venons de décrire. Il n'existe pas d'élément fibroplastique ni d'épithélium glandulaire ou autre. »

2. M. *Cavasse* présente un *pied bot d'une espèce particulière*. Les os du tarse, artificiellement rapprochés sur la pièce sèche qui est mise sous les yeux de la Société, reproduisent la difformité telle qu'elle a été observée avant la dissection. Cette difformité consistait en une exagération de la voûte plantaire, de telle sorte que le pied, posé sur une surface plane, portait sur le calcanéum et la tête des premier et cinquième métatarsiens, comme dans l'état normal, en laissant au niveau de la voûte plantaire un espace dans lequel pouvaient être engagés les cinq doigts de la main réunis. Les bourses séreuses étaient très développées; mais il n'en existait pas d'autres que celles que l'on trouve à l'état normal. L'aponévrose plantaire était tendue et ne paraissait pas plus forte ou plus épaisse que d'ordinaire. Aucune lésion appréciable du système musculaire. Le pied bot était congénital; il appartenait à un jeune homme de dix-huit à vingt ans. Le squelette du pied présente la disposition suivante : l'articulation tibio-tarsienne peut passer pour normale et l'astragale n'offre, comme défaut de conformation, qu'une longueur plus considérable de sa face postérieure. Sur le calcanéum, on constate que toute la partie de la face supérieure qui se trouve en arrière des surfaces articulaires est fortement inclinée en bas et en arrière; que la face postérieure regarde presque directement en bas, de manière qu'une portion de cette face portait sur le sol dans la station verticale. On voit, en outre, que la face inférieure est dirigée de bas en haut et d'arrière en avant, faisant avec l'horizon un angle qui se rapproche de l'angle droit. Par suite de cette déviation du calcanéum, la surface cuboïdienne se trouve sur un plan plus élevé que d'habitude et se dirige un peu en haut, au lieu de regarder directement en avant. Les os de la deuxième rangée du tarse ont leur configuration normale, si ce n'est que leur face supérieure est proportionnellement plus étendue que leur face inférieure. Leur ensemble, en y joignant les métatarsiens, forme un plan dirigé de haut en bas et d'arrière en avant. On peut dire que la première rangée du tarse d'un côté, et de l'autre la deuxième rangée et le métatarse, présentent une disposition en dos d'âne dont l'angle correspond à l'interligne articulaire de la première avec la deuxième rangée du tarse. On peut dire encore que ce pied, par la partie postérieure, est un *pied talus*, et, par sa partie antérieure, un *pied équin*.

3. M. *Delestre* présente une *tumeur de la grande lèvre* qui a débuté il y a deux mois; elle était alors du volume d'une noisette, aujourd'hui son volume est comparable à celui d'une amande; elle était le siége d'un suintement continuel de sérosité sanguinolente. Elle a été enlevée avec l'écraseur linéaire. Son tissu est d'un blanc jaunâtre, assez résistant; elle ne donne pas de suc à la pression. Le microscope n'y démontre la présence que de cellules épithéliales.

---

4. M. *Siredey* présente une *apoplexie pulmonaire* résultant d'une *communication de l'aorte avec le sommet du poumon gauche.*

D..., âgé de soixante-cinq ans, commissionnaire, entré le 7 août 1858 à l'hôpital Lariboisière (service de M. Moissenet), meurt le lendemain pendant la visite du matin. Cet individu, d'une bonne constitution, d'une bonne santé habituelle, sujet à des excès alcooliques, n'a jamais eu de maladie sérieuse, si ce n'est une pleurésie en janvier 1858. Depuis ce moment, il n'a pu reprendre son travail empêché par l'anhélation, la dyspnée et les palpitations; jamais il n'a eu le moindre crachement de sang, jamais de selles sanglantes.

*État actuel.* — Constitution débilitée, état cachectique, teinte jaune, amaigrissement notable; pas de fièvre, langue humide; douleurs épigastriques, pas de tumeur appréciable; d'ailleurs exploration abdominale difficile. Foie et rate d'un volume normal; battements du cœur réguliers, un peu faibles; pas de bruit anormal (ce qui a été bien confirmé par M. Moissenet). Du côté des organes respiratoires, rien d'anormal; *à droite*, sonorité et respiration parfaite, pure; *à gauche*, matité complète en avant et en arrière et surtout au sommet. Respiration très faible en bas, nulle en haut; pas de toux; voix faible; expectoration muqueuse, peu abondante, *jamais sanglante*. Pas de souffle nulle part, ni œgophonie, ni retentissement de la voix et de la toux. (Pleurésie ancienne??)

Dans la nuit, pour la première fois, hémoptysie abondante d'un demi-litre de sang; le matin, pâleur de la face, faiblesse plus grande, un peu de dyspnée. Le malade a toute son intelligence conservée, et il répond très bien à toutes les questions. Une heure après, il se lève subitement sur son lit, fait quelques efforts de

toux, rend environ un verre de sang par la bouche et tombe mort.

*Autopsie :* vingt-quatre heures après la mort. Pas de sang épanché dans la cavité thoracique. *A gauche*, pleurésie ancienne avec fausses membranes très épaisses, enveloppant tout le poumon; adhérences considérables. Le tissu pulmonaire est ferme, dense, friable dans tout le lobe supérieur; au sommet, il y a des traces de tubercules ramollis et suppurés. A la coupe, on reconnaît de vastes foyers sanguins, le plus gros est du volume d'un œuf; il y en a d'autres plus petits, mais communiquant tous entre eux : caillot noirâtre, formé d'un magma plus foncé au centre, amorphe, enveloppé de couches stratifiées et concentriques de fibrine un peu plus pâle et d'une teinte légèrement jaunâtre, comme cela se voit dans les vieux anévrysmes.— Le péricarde présente les traces d'une ancienne inflammation, et en voulant le décoller de la plèvre, on pénètre dans une ouverture de communication entre l'aorte, à 2 centimètres au-dessous de la naissance de la sous-clavière gauche, et le poumon. Cet orifice admet l'extrémité de l'auriculaire. Il est rempli par un caillot adhérent, analogue à ceux qui viennent d'être décrits; c'est donc par cet orifice que le sang a pénétré dans le poumon.— L'aorte a ses parois épaissies, à l'intérieur, on voit des plaques saillantes, dures, rugueuses, crétacées, surtout au niveau de la courbure et dilatation notable en ce point. — Rétrécissement des orifices qui conduisent au tronc brachio-céphalique, à la carotide et à la sous-clavicule gauche avec induration de la circonférence de l'ouverture, qui est comme un anneau crétacé. Au-dessous de l'orifice de communication de l'aorte avec le poumon, il existe un rétrécissement notable. Ce point est occupé par un caillot blanchâtre, non adhérent, du volume du petit doigt. Au même niveau, il existe à la partie postérieure une déchirure complète de l'aorte de l'étendue de 2 centimètres environ; mais là le tissu cellulaire périphérique était ferme, condensé, et a empêché le sang de fuser dans le voisinage. La bronche gauche était considérablement aplatie par la dilatation anévrysmatique de la crosse de l'aorte. Toute l'étendue de ce vaisseau, ainsi que les grosses artères qui ont été examinées étaient le siége des dégénérescences osseuses ou athéromateuses.

Rien à noter à l'égard du *poumon droit*, de la rate et de l'estomac. Le foie était un peu petit, granulé, jaunâtre, comme dans

la cirrhose.— Le cerveau était œdémateux; infiltration considérable de sérosité dans le tissu cellulaire sous-arachnoïdien; hydropisie ventriculaire considérable. Les parois des ventricules sont écartées, distendues, et comme lavées par la grande quantité de sérosité qu'elles renferment.

M. *Cruveilhier*. Les petits anévrysmes appendus sous forme de kyste le long de l'aorte sont les plus dangereux, en ce qu'ils se rompent avec une excessive facilité; et il me semble qu'ici, à en juger par le diamètre de l'orifice de communication, la rupture de l'aorte, puis le passage consécutif du sang de cette artère dans le poumon doit être attribué à la présence d'un de ces anévrysmes. Il se pourrait à la rigueur que la cavité pulmonaire remplie par les caillots sanguins fût une caverne tuberculeuse, mais il est plus probable que cette cavité a été creusée par le sang qui s'est infiltré d'abord dans le tissu cellulaire extra-vésiculaire du poumon.

M. *Houël* a remarqué que ces anévrysmes s'ouvrent de préférence et presque exclusivement dans le poumon gauche, ce qui s'explique très bien par les rapports plus intimes de l'aorte avec le poumon de ce côté qu'avec le droit.

---

5. M. *Verneuil*, pour s'assurer si, comme l'a avancé M. Jules Guérin sans en donner la preuve, *le système veineux des membres congénitalement déformés* a pris un développement excessif, a injecté les artères et les veines d'un sujet atteint de *double pied bot varus*. Il met un de ces membres sous les yeux de la Société et l'on peut se convaincre, d'une part, que le lacis formé par les veines, loin d'être développé outre mesure, est au contraire inférieur à ce qu'on rencontre à l'état normal. Il n'y a ni dilatations variqueuses, ni flexuosités veineuses, ni augmentation, soit du nombre, soit de la capacité des veines; bien au contraire, on a eu assez de peine à en trouver sur le dos du pied une assez volumineuse pour pouvoir y pousser l'injection. Quant aux artères, elles sont comme les veines, un peu moins développées que dans un membre sain, mais leur atrophie n'a rien d'excessif. En somme, tout le réseau vasculaire est moins considérable sur ce membre que sur le membre sain d'un sujet du même âge, ce qui s'explique

très bien par le défaut d'exercice et l'atrophie générale qu'il a subie.

---

6. M. *Coulon* met sous les yeux de la Société un *cancer du sein*. Dans les premiers temps, cette tumeur, qui date de six ans, n'était pas plus grosse qu'une noisette, et cependant elle adhérait à la peau et à la glande mammaire. Depuis dix-huit mois elle est ulcérée; elle n'a jamais été plus grosse qu'un œuf de poule. Après l'ablation, M. Coulon la présente comme étant un cancer et comme appartenant à la variété désignée sous le nom de *squirrhe*. Il se fonde sur l'inspection de la tumeur, sur ses connexions avec les parties voisines et sur sa marche. Cette tumeur, en effet, présentait à la coupe un tissu blanc grisâtre très dense; elle était peu volumineuse, ulcérée, très adhérente aux parties environnantes et avait amené l'engorgement des ganglions lymphatiques de l'aisselle.

L'examen microscopique, fait séance tenante par MM. Broca et Dufour, est venu démontrer que cette tumeur était très riche en cellules dites cancéreuses.

---

7. M. *Lancereaux* présente les pièces relatives à une *tumeur blanche de l'articulation atloïdo-axoïdienne*.

Un homme de soixante-quinze ans environ, ayant presque toujours joui d'une bonne santé, demanda à entrer à l'infirmerie de l'hôpital des Incurables pour une douleur excessivement vive qui occupait la partie postérieure du cou et de la tête à droite; il était sans fièvre; l'examen de la région douloureuse ne présentait rien d'anormal; en priant le malade d'indiquer le trajet douloureux, il était facile de reconnaître le trajet du grand nerf sous-occipital : on diagnostiqua une névralgie sous-occipitale. L'*alcoolature d'aconit*, *les révulsifs* furent employés, mais sans succès; quelques jours plus tard, le malade se plaignit en outre de douleurs dans la gorge. A l'examen oculaire, il n'y a pas, ou peu de rougeur, mais apparence d'une tumeur assez petite sur la paroi postérieure du pharynx; le doigt reconnaît mieux cette tumeur; il peut la limiter; elle a la grosseur d'un œuf de pigeon environ, toutefois elle est plus aplatie; elle est portée un peu à droite; cinq

à six jours plus tard, de l'œdème se montre au pourtour de l'oreille et de l'œil du côté droit; la peau est un peu colorée, la coloration ne présente pas le liséré de l'érysipèle, elle disparaît insensiblement; les douleurs continuent d'être aussi vives, le malade ne dort pas, il souffre sans cesse, et dans certains moments il éprouve des exacerbations. Le lendemain du jour où s'était montré le gonflement œdémateux, le malade avait un peu de fièvre. Le soir on trouve le malade hors de son lit, la fièvre avait augmenté; cependant, il parle comme d'habitude et son état ne paraît pas encore indiquer une mort prochaine. A deux heures du matin, il s'assied sur son lit et retombe; il était mort.

A l'*autopsie*, il n'y avait pas de fracture des deux premières vertèbres, ce que la mort subite pouvait faire soupçonner, mais seulement une carie intéressant les masses latérales droites de ces deux vertèbres et un peu leur corps. Quant à la tumeur pharyngienne, elle était constituée par une masse jaune presque solide, assez analogue à du tubercule ou à du pus concret. Le nerf sous-occipital correspondant qui sort en arrière, entre les deux premières vertèbres, était fortement injecté, son névrilème un peu épaissi. On n'y a pas trouvé les traces certaines d'une inflammation, quoiqu'il semblait bien que ce nerf dût être enflammé.

---

8. M. *Faure* montre comparativement les fragments des *poumons* de deux chiens *asphyxiés*, l'un par strangulation, l'autre par *inhalations de vapeurs de chloroforme*. Le dernier est très dense, très résistant; son tissu est tout à fait comparable à celui du foie; même après une macération prolongée, il conserve cette densité, et plonge non pas au fond du vase, mais au-dessous du niveau de l'eau, tandis que le poumon du chien pendu surnage en sortant à moitié du liquide, est beaucoup plus flasque, et s'est dégorgé des liquides qu'il contenait. Lorsqu'on ouvre les bronches de l'animal tué par le chloroforme, on trouve leur muqueuse d'un rouge intense qui ne s'en va pas par le lavage et qui est l'indice d'une action locale énergique exercée par l'agent toxique. M. Faure pense que le chloroforme agit sur le sang qui circule dans les capillaires du poumon en le coagulant, sinon d'une façon absolue, au moins d'une manière relative, c'est-à-dire en le rendant plus

épais, moins fluide, et par conséquent en apportant ainsi un obstacle à la facilité de sa circulation, obstacle qui peut devenir assez considérable pour déterminer consécutivement l'asphyxie d'une manière toute mécanique. Il fonde cette hypothèse, déduite de l'état du poumon qu'il vient de montrer à la Société, sur deux expériences faciles à répéter. La première consiste à injecter du chloroforme dans une veine, et l'on verra le sang s'y coaguler presque immédiatement. M. Flourens avait, du reste, fait une expérience à peu près semblable en injectant le chloroforme dans les artères; et il avait ainsi déterminé la paralysie de tout le membre correspondant à l'artère dans l'intérieur de laquelle s'étaient formés des caillots. La seconde expérience vient prouver que cette action du chloroforme s'exerce même à travers les membranes; il suffit, en effet, de plonger la membrane interdigitale d'une grenouille dans un flacon à l'intérieur duquel on a laissé tomber deux ou trois gouttes de chloroforme, pour voir les capillaires de cette membrane s'injecter, se gorger de sang, et se fluxionner d'une manière évidente. M. Faure conclut que si les inhalations de chloroforme amènent l'anesthésie, c'est en produisant un certain degré d'asphyxie, et il n'y a dans le chloroforme rien de spécial, car on trouve la même insensibilité à la douleur chez tous les individus asphyxiés, par quelle cause que ce soit.

---

9. M. *Desprez* fait la communication suivante :

Une enfant de trois ans est écrasée par une roue de voiture. Elle présente : 1° une fracture complète du fémur, compliquée de l'issue des fragments par une large plaie qui laisse voir les muscles à nu dans une grande étendue ; 2° une fracture de l'humérus au tiers supérieur, déplacement dans le sens transversal, fragment porté en dedans, très peu de raccourcissement; 3° une contusion et ecchymose de la région hypogastrique. Il n'y a ni stupeur, ni aucun autre trouble cérébral. Le lendemain matin, l'amputation circulaire est pratiquée à l'union du tiers moyen avec le tiers supérieur de la cuisse. Le chloroforme fut employé et l'opération fut faite avec tout le succès désirable ; l'enfant ne perdit presque pas de sang. Seulement il fut noté que le périoste était décollé dans l'étendue de 3 centimètres au moins sur le fragment supérieur. Dans la

journée, il y eut de l'agitation sans délire ; la petite malade avait des soubresauts au moindre contact ; elle présentait en outre une élévation du pouls assez considérable le soir, et l'infirmière ne l'avait point vue sommeiller. (Julep avec quatre gouttes d'éther; bouillons.) Le lendemain de l'opération, même état ; les paupières sont à demi fermées, les soubresauts sont moins fréquents que la veille. (Extrait de belladone, 0,01 en sirop.) Le soir assoupissement, encore quelques soubresauts accompagnés de cris. Mort à cinq heures un quart.

*Autopsie* trente-six heures après la mort. Rien aux viscères ; la contusion de l'abdomen n'intéressait que les parois de cette cavité. Ecchymose sur la pie-mère, à la partie postérieure des hémisphères cérébraux; sinus gorgés de sang; les veines qui rampent entre les circonvolutions sont dans le même état. Rien dans les ventricules. Un peu de piqueté dans la substance blanche. A l'humérus, fracture dentelée complète, avec conservation du périoste sur la face externe de l'os. Au fémur, fracture presque transversale, fracture en rave de Boyer, remarquable par la netteté de la solution de continuité, fracture que M. Malgaigne dit n'avoir jamais rencontrée, se trouvant d'accord avec Camper, qui croit que ces espèces de fractures n'ont jamais été observées. Ce fait curieux controuve-t-il l'assertion de M. Malgaigne? Nous ne le pensons pas; seulement, on peut voir que les recherches de M. Malgaigne ont porté sur des sujets adultes, soit lorsqu'il fit des expériences sur le cadavre, soit lorsqu'il étudia les pièces pathologiques, et nous pensons, en considérant la différence de structure des os de l'enfant et de ceux de l'adulte, nous pensons, dis-je, que des solutions de continuité, impossibles chez des sujets dont les os sont arrivés à leur développement complet, peuvent n'être qu'exceptionnelles chez les enfants dont les diaphyses osseuses se rapprochent pour la structure des tissus osseux spongieux.

La mort rapide de cette petite fille nous permit de porter notre attention sur les vaisseaux du moignon trente et une heures après leur section et leur ligature. Voici ce que nous avons trouvé : 1° *artère*, pas d'adhérences avec les parties voisines, diminution du calibre de l'artère à environ 3 centimètres au-dessus de la ligature, c'est-à-dire jusqu'à l'origine de l'artère fémorale profonde, pâleur de l'artère dans toute son étendue. Dans la cavité, un petit

caillot filiforme blanc, non adhérent aux parois. s'étend depuis la ligature jusqu'à un centimètre au-dessus de l'origine de la fémorale profonde où il se ramifie, et présente les mêmes caractères. 2° A la *veine*, point d'adhérences avec les parties voisines; diminution du calibre de la veine, mais dans une moins grande étendue que l'artère. Dans la cavité un caillot libre ramifié dans la veine fémorale profonde, fibrineux en quelques points, et sur lequel on peut voir l'empreinte des valvules; les parois sont, du reste, parfaitement saines.

M. *Houël* fait remarquer que si ce fait est bien de ceux que Boyer désignait sous le nom de fracture *en rave*, pour M. Malgaigne il ne mérite pas cette qualification. En effet, on voit sur les fragments quelques dentelures peu profondes et la section n'est pas lisse, nette, comme la cassure d'une rave. M. Houël a vu un seul cas dans lequel la fracture pouvait à juste titre être dite en rave, tant elle était privée de toute dentelure. La pièce a été présentée par Gerdy à la Société de chirurgie ; c'était chez un adulte.

M. *Verneuil*, à propos de ce qui vient d'être dit sur les caillots des veines et la terminaison de ces vaisseaux dans les moignons, fait connaître le résultat de ses recherches personnelles sur ce sujet. Voici ce qu'il a pu constater : A la partie la plus inférieure, le calibre du vaisseau est oblitéré ; on ne trouve plus qu'une espèce de cordon fibreux allant de la cicatrice à la première valvule ; là, on rencontre un caillot sanguin se moulant parfaitement sur cette même valvule, comme le fait le liquide d'une injection au suif quand il s'est solidifié. Au niveau de chaque valvule, lorsqu'il n'y a pas de collatérale assez volumineuse, M. Verneuil a trouvé un petit canal auquel il donne le nom de *canal de sûreté* et qui remonte le long du vaisseau pour venir s'aboucher au-dessus de la valvule supérieure. Le cours du sang se rétablirait-il par là et ce canal serait-il l'analogue de la première collatérale dans l'oblitération artérielle? Telle est la question que s'adresse M. Verneuil : il ne donne ce fait que comme probable et demande que des observations sur ce sujet soient communiquées à la Société.

M. *Barth* propose à la Société de s'occuper de la question de savoir si une veine oblitérée redevient perméable et dans quelles

conditions ce phénomène se passe. En pratiquant, dit-il, l'autopsie d'une phthisique chez laquelle il y avait eu œdème d'un membre inférieur par suite d'une oblitération veineuse, je voulus comparer les parois de la veine fémorale malade avec celles du côté opposé qui paraissaient saines; mais quel fut mon étonnement lorsque je ne pus trouver le vaisseau : remontant alors jusqu'à la veine iliaque primitive, je suivis le trajet du paquet vasculaire et je m'aperçus que la veine fémorale était transformée en un cordon fibreux ; le cours du sang s'était probablement établi par les collatérales. M. Reynaud dit bien avoir vu des caillots perforés à leur centre, mais je suppose que ce sont des caillots dont la périphérie seule s'était coagulée : quelle serait en effet la force qui viendrait les perforer en quelque sorte pour former un canal capable de rétablir le cours du sang?

M. *Lebert*. Dans les traités d'anatomie pathologique on dit qu'une veine oblitérée peut redevenir perméable ; pour moi, il ne m'a pas été donné de constater ce fait. Dans ces oblitérations veineuses, dans ces phlébites, comme on les a appelées, qui surviennent chez les phthisiques, les cancéreux et les individus cachectiques, et que je n'ai jamais vues se terminer par suppuration, la coagulation du sang est le phénomène primitif, et lorsque la transformation en cordon fibreux a lieu, la circulation se rétablit par les collatérales ; c'est un fait plus général qu'on ne le croit.

M. *Verneuil*. C'est à propos des veines variqueuses que l'opinion de la perméabilité des veines après oblitération a été établie. Les chirurgiens, en effet, liant une veine ou appliquant une plaque de caustique sur son trajet, prétendent avoir trouvé plus tard son calibre intact ; c'est le seul fait sur lequel on s'appuie pour prouver le rétablissement de la circulation. Mais je ferai remarquer combien il est difficile de savoir quelle a été la veine oblitérée, lorsqu'en disséquant le membre on a sous les yeux deux, trois et même quatre plans de veines superposés. La question est donc loin d'être élucidée, et ce sujet demande de nouvelles recherches.

---

**10.** M. *Campana* présente une *perforation intestinale* qui s'est produite sur *l'appendice iléo-cæcal*, au niveau de l'insertion de cet

appendice au cæcum. Un sujet âgé de seize ans, à demi idiot et fort glouton, fait un repas très copieux, composé de lait caillé et de pain ; quelques heures après ce repas, il est pris de coliques et de vomissements : on reconnaît une indigestion, et on lui administre un éméto-cathartique, lequel produit seulement des vomissements, mais pas d'évacuations alvines. L'individu succombe au bout de trente-six heures. A l'*autopsie*, on trouve une péritonite générale, et au point d'insertion de l'appendice iléo-cæcal, une perforation arrondie du diamètre d'une plume à écrire. La cavité de l'appendice est remplie d'un liquide noirâtre fétide, dans lequel on ne trouve aucune trace de corps étranger ayant pu déterminer mécaniquement la perforation. Les plaques de Peyer ne sont nullement altérées ; il n'y a d'ulcération en aucun autre point de l'intestin.

M. *Cruveilhier* constate que cet appendice présente tous les signes d'une inflammation chronique ancienne.

M. *Barth* regrette qu'on n'ait pas cherché avec plus de soin le corps étranger ; car de semblables perforations lui semblent devoir être, dans l'immense majorité des cas, attribuées à cette cause. Si l'on en excepte les perforations dues à la fièvre typhoïde, on en trouvera bien peu de réellement spontanées, et l'on sait que les corps étrangers, arrêtés surtout dans l'appendice iléo-cæcal, peuvent irriter, enflammer l'intestin, et finir par perforer facilement ses tuniques et déterminer ainsi une péritonite suraiguë. Il n'est même pas nécessaire pour cela qu'un corps dur, tel qu'un os, une arête, un caillou, un noyau ait été introduit dans le tube digestif, car de simples amas de matières fécales durcies dans l'intestin peuvent agir de la même façon. Aussi, vu la rareté de la péritonite spontanée, est-il urgent d'examiner toujours avec beaucoup de soin l'appendice iléo-cæcal, qui, le plus souvent, est le siége d'une perforation.

M. *Lebert* partage entièrement la manière de voir de M. Barth ; la perforation de l'appendice iléo-cæcal est un point de la science encore à éclaircir. Dans l'espace de deux ans, M. Lebert a eu occasion d'observer huit cas semblables, dans lesquels il n'a pu trouver de corps étrangers capables de produire une altération de ce genre ; il se demande s'il n'y aurait pas une inflammation spé-

cifique de l'appendice ulcérant d'abord la muqueuse, puis successivement les autres tuniques. A cette occasion, il rappelle l'histoire d'une jeune fille offrant tous les symptômes d'une fièvre typhoïde, et qui présentait un engorgement considérable de la cuisse droite; on crut avoir affaire à une inflammation de l'articulation : l'autopsie montra une perforation de l'appendice iléo-cæcal avec inflammation du psoas et fusée purulente dans la gaîne des vaisseaux fémoraux. Chose remarquable, il n'y avait pas de péritonite. M. Lebert cite encore plusieurs cas dans lesquels la perforation amena des abcès de la fosse iliaque sans péritonite.

---

**11**. M. *Jaccoud* montre un *tubercule de la moelle* rencontré chez un homme de cinquante-quatre ans, atteint de mal de Pott. Les corps des onzième et douzième vertèbres dorsales étaient affaissés et avaient basculé en avant et en bas, d'où la saillie des épines correspondantes; mais, de plus, l'examen de la moelle révéla l'existence d'un dépôt tuberculeux qui occupait les couches profondes du cordon antéro-latéral gauche, au niveau de la onzième vertèbre. Ce dépôt, dont la grosseur atteignait celle de deux grains de chènevis, n'était point ramolli; il avait une coloration jaune clair, et la consistance d'une matière caséeuse. Le tissu médullaire voisin n'était pas altéré, le cordon antéro-latéral droit était parfaitement sain; le cordon médullaire, dans tout le reste de son étendue, était normal.

Parmi les diverses manifestations de la diathèse tuberculeuse, ajoute le présentateur, les lésions de la moelle comptent au nombre des plus rares : c'est ce qui m'a engagé à signaler cet exemple, quoique l'existence des lésions osseuses ait complétement dissimulé les symptômes par lesquels avait pu se révéler l'altération du cordon nerveux. Je ne pense pas, en effet, qu'on doive lui rapporter la paraplégie dont le malade était atteint, puisque la lésion anatomique, en raison de sa circonscription à la moitié gauche de la moelle, n'aurait dû produire qu'une paralysie limitée au membre inférieur de ce côté.

---

**12**. M. *Gros* montre le pharynx et les amygdales, la trachée et les poumons d'un enfant atteint d'*angine maligne*. Cet enfant, âgé de quatre ans, entra à l'hôpital avec une diphthérite générale. Il y avait des fausses membranes sur les amygdales, dans le larynx, la trachée et probablement dans les bronches ; il y en avait également à l'anus et à la vulve. L'opération ne fut pratiquée que sur les instances de la religieuse du service : ce fut en quelque sorte une opération de complaisance, et l'on en espérait peu le succès. Malgré les mauvaises conditions dans lesquelles se trouvait l'enfant, et par les soins assidus dont il a été l'objet, il guérit et sortit de l'hôpital au bout de vingt-deux jours. Il passa une semaine environ chez ses parents, et rentra à l'hôpital le 7 août, avec une angine maligne à laquelle il succomba le 13 du même mois.

L'*autopsie* fait voir la plaie de la trachée parfaitement cicatrisée ; aucune lésion du larynx ni des poumons. Les amygdales sont comme putrilagineuses.

M. *Dumont Pallier* fait remarquer que sur ce sujet il y avait toutes les contre-indications à l'opération ; peu de personnes eussent opéré, et cependant on a eu un succès. Son opinion est qu'il faut opérer quand même et toujours ; il n'y a pas pour lui de contre-indication, car il peut y avoir chance de succès comme dans ce cas.

M. *Barth*. Il faut bien distinguer les cas dans la pratique. On voit des enfants sur le point d'être trachéotomisés qui guérissent sans opération ; et si, dans un cas qui paraîtra semblable, on pratique l'opération et que le petit malade meure, le médecin est accusé.

M. *Vidal* demande au présentateur si, à sa sortie de l'hôpital, l'enfant était parfaitement rétabli, s'il ne restait pas de ganglions engorgés sous les mâchoires, si la toux avait entièrement cessé.

M. *Gros* répond que la guérison était complète alors, mais que les parents avaient eu peu de soin de leur enfant, et qu'il avait probablement de nouveau contracté la maladie qui l'a fait mourir.

---

M. *Siredey* présente :

**13**. *a*. Le *cœur* d'un individu de trente ans, entré l'an dernier

dans le service de M. Moissene, pour des accidents dépendant d'une affection du cœur, qui revint dernièrement dans le même service avec des symptômes analogues : suffocation, orthopnée, râles dans la poitrine, matité très étendue à la région précordiale, bruit de souffle au premier temps et ayant son maximum à la pointe. Un vomitif amena un peu de soulagement, qui parut augmenter sous l'influence des toniques et de la digitale. Mais au bout d'un certain temps les accidents reparurent : il se manifesta de l'anasarque, et l'accumulation du liquide dans l'abdomen fut tellement grande, qu'elle nécessita deux ponctions à peu d'intervalle. A l'*autopsie*, le péricarde est sain ; il contient trois quarts de verre d'une sérosité citrine. Le cœur est très volumineux; les cavités droites sont dilatées, mais il n'y a pas de lésions des orifices. A gauche, le ventricule est exempt de lésions, ainsi que l'orifice aortique; mais l'orifice auriculo-ventriculaire présente un rétrécissement considérable, les valvules sont épaisses, comme fibreuses; l'oreillette gauche, très dilatée, contient un caillot sanguin énorme : il a 15 à 18 centimètres environ dans son plus grand diamètre, et 5 centimètres d'épaisseur. L'auricule gauche contenait un caillot qui était adhérent.

M. *Barth* demande si le souffle avait lieu pendant ou après le premier bruit, et si la valvule était suffisante.

M. *Siredey* répond que le souffle avait lieu pendant, ou plutôt après le premier bruit, et que la valvule était insuffisante.

M. *Vidal*, qui a vu le malade, dit que le souffle couvrait également le second bruit, ce qui expliquait le rétrécissement avec insuffisance; il dit, du reste, n'avoir jamais observé l'un sans l'autre.

M. *Lebert* croit que dans les affections du cœur on ne fait pas assez attention aux fibres musculaires de l'organe. Il les a souvent examinées chez des individus dont la mort avait paru un peu prompte et inattendue, et il les a trouvées le plus souvent être le siége d'une altération particulière : c'est un état graisseux quelquefois visible à l'œil nu, et présentant la coloration feuille morte signalée par M. Cruveilhier; d'autres fois, seulement reconnaissable par l'examen microscopique. Il est évident que ces fibres

ne doivent pas fonctionner comme à l'état normal, et cette dégénérescence graisseuse peut être dans quelques cas la cause d'une mort rapide.

---

**14.** *b.* Le *cœur* d'un individu de cinquante-sept ans qui a eu il y a vingt ans une fièvre intermittente bien caractérisée, dit-il. Cet homme est frappeur et se livre aux excès alcooliques ; il entra, il y a six semaines, dans le service de M. Moissenet avec une dyspnée intense, une matité étendue à la région précordiale, et un souffle pendant le premier bruit couvrant le petit silence, et le deuxième bruit, s'entendant à la base et à la pointe, mais ayant son summum d'intensité sur le prolongement du tronc brachio-céphalique. Le foie et la rate étaient augmentés de volume, le pouls était bondissant. Il survint de l'œdème des membres inférieurs et même une éruption pétéchiale; puis arrivèrent des accidents de fièvre intermittente, frisson très intense, chaleur vive, sueur; le sulfate de quinine fut administré, mais les accès se reproduisirent et devinrent subintrants; le malade ne tarda pas à succomber. A l'*autopsie*, la rate est volumineuse, son diamètre longitudinal est de 25 centimètres, son diamètre transversal est de 18 centimètres, son épaisseur est de 10 centimètres. Au sommet de cet organe, on sent un point plus mou, fluctuant, et la section fait voir un foyer hémorrhagique du volume du poing. Sur la surface externe du cœur, on voit des traces de péricardite récente. Le cœur est augmenté de volume; l'orifice ventriculaire gauche est dilaté; l'orifice aortique est insuffisant et rétréci. On voit sur les valvules de petites concrétions semblables à des choux-fleurs et des caillots flottants dans l'aorte qui ont amené le rétrécissement.

M. *Bonfils* demande des détails sur la fièvre intermittente et dit que souvent, dans ces cas, il y a des foyers sanguins et même des ruptures de la rate.

M. *Vidal* rapporte l'accès de fièvre à l'apoplexie de la rate, lésion que l'on rencontre en même temps que les apoplexies du foie dans les affections du cœur. Ainsi, pour lui, voici quelle serait la filiation chez ce malade : affection du cœur, apoplexie de la rate, accès de fièvre intermittente.

**15.** *c. Un kyste hydatique du poumon droit.*

Jean M..., âgé de trente-huit ans, statuaire, est entré à l'hôpital Lariboisière, dans le service de M. Moissenet, le 23 janvier 1858. Ce malade, dont la mère est morte phthisique, est d'une taille élevée et d'une assez forte constitution. Il n'a jamais eu d'autre maladie que la petite vérole, à l'âge de six ans. Il habite Paris depuis son enfance, et travaille dans un endroit peu aéré, éclairé au gaz, même pendant le jour. Il y a quinze mois environ qu'il a commencé à tousser, sans toutefois cracher du sang; il a beaucoup maigri, ses forces ont considérablement diminué; il est épuisé par une diarrhée abondante, et depuis un mois environ garde presque continuellement le lit.

*État actuel.* — Face pâle, amaigrie, toux fréquente, expectoration muqueuse, mêlée de quelques crachats opaques, d'ailleurs peu abondants, mais très fétides, et exhalant une odeur de gangrène. A gauche, la percussion et l'auscultation de la poitrine ne font rien découvrir d'anormal, si ce n'est quelques râles bulleux disséminés. A droite, on trouve sous la clavicule une matité évidente, puis de la sonorité, et plus bas une nouvelle matité qui, commençant à peu près au niveau du mamelon, descend jusqu'à 2 ou 3 centimètres au delà des fausses côtes. La respiration s'entend à peu près pure dans toute la partie qui est sonore à la percussion, et est tout à fait nulle dans les points où la matité existe. En arrière, et toujours du côté droit, la poitrine était sonore dans toute son étendue. Cependant, à l'auscultation, j'ai constaté à la base, et à plusieurs reprises, un souffle profond, éloigné, et qui, chose singulière, n'était pas constant, car ayant voulu le faire constater à mon très honoré maître, M. Moissenet, nous ne l'avons pu retrouver. L'appétit était presque nul, la soif considérable; la langue, le palais, les gencives, la face interne des joues, et toute l'arrière-gorge étaient recouverts d'un muguet confluent. La diarrhée était très abondante et fétide, et, en outre, le malade était en proie à une fièvre continuelle qui, chaque soir, présentait un notable redoublement. (Collutoire avec borate de soude, vin de Bordeaux et diascordium, 2 grammes; vin de kina, sous-nitrate de bismuth, 2 grammes; lavements laudanisés, etc., etc.)

La maladie résiste au traitement, la fétidité de l'haleine ne peut être atténuée malgré des fumigations de chlore et des lotions au

nitrate de plomb; la diarrhée est invariable, le muguet se modifie à peine un jour pour reparaître le lendemain aussi confluent. Cependant les crachats ne contiennent jamais de sang ni de débris de la muqueuse bronchique, et le malade meurt arrivé au degré de marasme le plus complet, paraissant succomber à une *phthisie accompagnée de gangrène des petites bronches*.

*Autopsie.* — Rien à noter au poumon gauche que quelques granulations miliaires au sommet et une induration avec hypertrophie de quelques ganglions bronchiques. A droite, le poumon ne s'affaisse pas, il est maintenu aux parois thoraciques par quelques adhérences membraneuses. Le lobe inférieur est résistant, fluctuant : on l'incise, et l'on voit qu'il est presque entièrement détruit par un *kyste hydatique* plus gros que les deux poings réunis. Toute la partie antérieure et inférieure du poumon est réduite à une sorte de coque fibro-cartilagineuse de 3 à 4 millimètres d'épaisseur, dure, ferme, résistante, nullement perméable à l'air, sans communication avec aucun autre organe, et formant une membrane d'enveloppe au kyste hydatique contenu dans sa cavité. Ainsi s'explique très bien la matité et l'absence du murmure vésiculaire en cette région. En arrière, au contraire, le poumon présentait encore une certaine étendue de tissu sain ayant une épaisseur de 3 centimètres environ. Cela ne suffirait-il pas pour nous expliquer la sonorité de tout ce côté de la poitrine en arrière? La face interne de cette caverne pulmonaire était en rapport divers avec l'hydatide; elle était elle-même recouverte d'une sorte de fausse membrane grisâtre, où s'ouvraient les ramifications bronchiques, ainsi que nous avons pu nous en assurer avec un stylet et par la dissection. Quant au kyste hydatique, il était formé d'une membrane blanchâtre ressemblant à du blanc d'œuf cuit, de 2 millimètres d'épaisseur environ, très friable, se déchirant à la moindre traction, et renfermant dans son intérieur un liquide parfaitement incolore, limpide, ne précipitant pas par la chaleur ni par l'acide azotique, et dans lequel nageaient des acéphalocystes du volume d'une noix à une noisette, et des crochets d'échinocoques, ainsi que l'a constaté M. Dufour. Le foie avait son volume normal et non plus que la rate et les autres organes ne présentait rien qui me paraisse digne d'être signalé.

NOTE SUR UNE PARALYSIE PEU CONNUE DE CERTAINS MUSCLES DE L'ŒIL, ET SA LIAISON AVEC QUELQUES POINTS DE L'ANATOMIE ET LA PHYSIOLOGIE DE LA PROTUBÉRANCE ANNULAIRE, par le docteur A. FOVILLE, ancien interne des hôpitaux.

Est-il possible, en examinant un malade atteint d'une affection cérébrale, de déterminer, d'après les symptômes de paralysie qu'il présente, le siége des lésions encéphaliques? Vous savez combien cette question a été étudiée et discutée depuis Morgagni, sans qu'il soit encore permis de la résoudre dans tous les cas. Un fait de la plus grande importance est cependant acquis, c'est que la lésion d'un des hémisphères cérébraux donne lieu à la paralysie du côté opposé du corps, et cela s'explique par l'entrecroisement des cordons antérieurs de la moelle au sommet des pyramides. Les exemples de cette action croisée des hémisphères sont, pour ainsi dire, innombrables, et c'est à peine si l'on peut réunir quelques cas qui semblent y faire exception; encore prêtent-ils presque tous à des objections plus ou moins sérieuses, et sont-ils devenus de plus en plus rares à mesure qu'on s'est appliqué avec plus de soin à la constatation exacte des symptômes, et à la détermination précise du siége des lésions.

Mais il faut reconnaître qu'au delà de ce fait fondamental de l'action croisée des hémisphères il n'y a plus de certitude sur la relation précise du siége des lésions et des symptômes. Ce n'est pas qu'il n'y ait eu des travaux importants publiés à ce sujet, et je rappellerai surtout ici ceux de mon père et de ses collaborateurs, Pinel-Grandchamp et Delage, sur la localisation des facultés intellectuelles dans la substance grise, et de la transmission des mouvements par la substance blanche; sur les rapports de la sensibilité avec le cervelet; sur la coïncidence des lésions des corps striés avec les paralysies des membres inférieurs et celle des altérations des couches optiques avec l'inaction des membres thoraciques. Malheureusement toutes leurs prévisions ne se sont pas réalisées, surtout à ce dernier point de vue; des faits contradictoires sont venus montrer que l'état de la science sur la physiologie et l'anatomie des centres nerveux était encore trop incomplet, et que la connaissance des altérations dont ils peuvent être atteints était en-

core trop imparfaite pour qu'il fût possible de résoudre définitivement ces intéressants problèmes.

Cela voulait-il dire qu'une pareille solution était impossible, et qu'il fallait renoncer à percer le mystère dont étaient encore entourées les fonctions cérébrales. Nullement; cela indiquait seulement qu'il restait encore beaucoup à chercher et à trouver; qu'il n'y avait pas encore assez de matériaux pour construire une théorie solide, et qu'il fallait, non pas déserter ce champ d'observation, mais, au contraire, s'appliquer à le cultiver avec une nouvelle ardeur.

Depuis quelques années, ces études semblent être remises en faveur, et elles ont déjà amené, comme résultat précieux, des notions assez précises sur les symptômes qui peuvent accompagner les lésions de la protubérance. C'est de cette Société qu'est parti le signal. A l'occasion de deux observations recueillies par MM. Poisson et Sénac, et dans lesquelles on avait constaté, d'une part, une paralysie d'un côté du corps et du côté opposé de la face, de l'autre des lésions plus ou moins étendues de la région de la protubérance, M. Millard (*Bulletins de la Société anatomique*, mai et juin 1856), rapporteur, a fixé votre attention sur cette coïncidence, en a recherché l'explication anatomique, et a signalé ce symptôme comme un signe précieux des épanchements sanguins du mésocéphale.

Bientôt après, M. Grenet, aide de clinique de la Faculté de Strasbourg, publiait (*Gazette hebdomadaire*, 19 septembre 1856) un cas de paralysie des membres à droite et de la face à gauche, cas dans lequel M. le professeur Forget diagnostiqua une lésion de la portion antérieure de la protubérance annulaire du côté gauche, et l'autopsie permit de vérifier l'exactitude de ce diagnostic.

Un fait du même genre avait, dès l'année 1855, frappé l'attention de M. Gubler, et l'avait amené aux mêmes conclusions. Il en rencontra de nouveaux, et au mois d'octobre 1856 (*Gazette hebdomadaire*), n'ayant pas encore connaissance du travail de M. Millard, il publia un mémoire fort intéressant sur l'hémiplégie alterne, envisagée comme signe de lésion de la protubérance annulaire et comme preuve de la décussation des nerfs faciaux.

Telle est, en effet, la disposition anatomique qui permet d'expliquer les différentes variétés de paralysies de la face. Il est certain

que lorsqu'une tumeur comprime ou détruit le nerf de la septième paire au delà de son origine, dans la fossette sus-olivaire du sillon qui sépare le bulbe rachidien du pont de Varole, la face est paralysée du côté de cette lésion. Il est également positif qu'à la suite d'une altération d'un des hémisphères cérébraux on observe la paralysie des membres de la face du côté opposé; de ces deux faits il ressort évidemment que le nerf facial d'un côté a son principe d'action dans l'hémisphère opposé, et qu'il doit y avoir un passage de fibres d'un côté à l'autre pour ce nerf, comme il y en a un évident pour les nerfs rachidiens au sommet des pyramides antérieures.

Ce passage de fibres d'un côté à l'autre, cet entrecroisement dans l'épaisseur de la protubérance, dont la physiologie pathologique indique l'existence, l'anatomie le démontre. Il a été décrit de la manière la plus positive par mon père. « Par une dissection suffisamment délicate on voit, dit-il, une série de petites lames fibreuses qui s'entrecroisent d'un côté à l'autre ; celles qui émanent du côté droit se portant à gauche, dans l'intervalle de leurs congénères, et réciproquement celles qui émanent du côté gauche plongeant de l'autre côté, dans l'intervalle de leurs congénères. Et si l'on prend les précautions convenables pour suivre la trace de ces parties entrecroisées, on découvre que ce sont toutes les émanations de la région fasciculée du pédoncule qui s'entrecroisent ainsi. » (Foville, *Anatomie du système nervoso-cérébro-spinal*, p. 323 et suivantes.)

« La pyramide antérieure n'est donc que le sommet aminci du cône pédonculaire dont la base tient au cerveau, tandis que son milieu se trouve caché par l'écusson de la protubérance annulaire. Or, ce cône, depuis son extrémité adhérente au cerveau jusqu'à son sommet continu à la moelle épinière, s'entrecroise dans toute son étendue avec son congénère sur la ligne médiane. » (*Ibid.*, p. 299-300.)

Ce système d'entrecroisement a été confirmé par Valentin et reconnu par M. Longet (*Anatomie et physiologie du système nerveux*, t. I, p. 421). Il était dès lors probable que certaines de ces fibres nerveuses qui, venues d'un des pédoncules cérébraux, traversent la ligne médiane dans l'épaisseur de la protubérance, allaient constituer le nerf facial, dont l'action croisée était ainsi expliquée.

Déjà M. Cruveilhier avait pu suivre quelques-unes des racines de ce nerf jusque dans l'épaisseur du faisceau innominé au voisinage du sillon médian du calamus. (*Traité d'anatomie descriptive*, t. IV.)

Enfin la décussation des racines du facial a été mise hors de doute par MM. Vulpian et Philippeaux dans leur important travail sur les origines des nerfs crâniens, travail auquel j'aurai plus d'une fois recours dans cette note. Ils ont vu de la façon la plus nette les racines du nerf facial suivies jusque près de la ligne médiane, à une petite profondeur au-dessous du plancher du quatrième ventricule, s'entrecroiser avec celles du côté opposé. Ils insistent spécialement sur ce fait que la racine du facial est une ; on poursuit ses radicules jusqu'au plancher du quatrième ventricule sans qu'aucune d'elles s'écarte des autres. Il n'y en a aucune qui vienne, soit de la protubérance, soit des corps fusiformes, et aucune n'échappe à l'entrecroisement (Vulpian, Thèses de Paris, 1853, p. 31-33). C'est du rapprochement de ces dispositions anatomiques et des pièces pathologiques qu'il avait sous les yeux que M. Gubler a tiré les conclusions de son mémoire. En effet, il pourra y avoir telle lésion unilatérale de la protubérance, située, le plus souvent, dans les couches antérieures de cet organe, qui intéressera à la fois la prolongation des pyramides antérieures, au-dessus de leur entrecroisement, de façon à amener une hémiplégie croisée du corps, et les racines du facial, alors qu'elles ont déjà traversé la ligne médiane, de manière à causer une hémiplégie directe de la face. Il n'en résulte pas que toute hémiplégie alterne soit nécessairement due à une semblable lésion, mais il est au moins démontré que telle est, en certains cas, l'étiologie de ce genre de paralysie, et il est probable que c'est ce qui arrive le plus souvent.

Tel est aujourd'hui l'état de cette question, et vous comprendrez avec quel intérêt j'ai vu récemment, dans le service de mon savant maître, M. Moissenet, un homme qui, à la suite d'une attaque d'apoplexie, était resté affecté d'une hémiplégie alterne. Je n'aurais cependant pas songé à parler ici de ce malade s'il n'avait offert en même temps à mon examen une altération peu connue et fort curieuse dans les mouvements des globes oculaires. Cette altération m'a paru d'autant plus remarquable qu'elle peut servir de point de départ à quelques considérations nouvelles sur l'anatomie

et la physiologie de la protubérance, et permettre quelques conjectures intéressantes sur certaines particularités encore peu expliquées de la vision.

C'est ce qui m'a déterminé à vous en entretenir ; mais avant de vous rapporter en détail l'observation de ce malade, je dois vous prévenir qu'il n'a pas succombé ; au contraire, il est aujourd'hui en voie d'amélioration rapide, et dans quelques jours, sans doute, il sortira de l'hôpital à peu près guéri. Cette observation manque donc d'un élément capital, de la constatation anatomique ; c'est assez vous dire que je ne le produis, ainsi que les réflexions qui l'accompagnent, que sous toute réserve, et pour attirer votre attention sur les faits analogues que vous pourriez rencontrer.

Obs. — Hôpital Lariboisière, service de M. Moissenet. — Le 17 juin 1858 est entré, salle Saint-Jérôme, numéro 19, le nommé François S..., âgé de quarante-trois ans. Cet homme présente une atrophie par arrêt de développement du membre thoracique droit, atrophie qu'il dit être congénitale et qui, en tout cas, doit remontrer aux premières années de la vie ; à part cela, il est fortement musclé, le membre thoracique gauche est très vigoureux ; les deux membres inférieurs ont un développement égal et avant la maladie actuelle ils étaient également forts. Cet individu a toujours exercé la profession de commissionnaire ; il gagne suffisamment pour satisfaire à ses besoins ; il se nourrit bien et a un penchant marqué pour les alcooliques. Il dit que jamais il n'a fait d'excès vénériens et que sa santé est généralement bonne ; il a eu une fièvre cérébrale à l'âge de dix ans, mais depuis il n'a jamais été malade. Jusqu'au 16 de ce mois, cet homme était en parfaite santé et il se coucha le soir de ce jour dans son état normal. Mais il passa une mauvaise nuit sans pouvoir dormir et sans savoir à quoi attribuer cette insomnie. Il se leva néanmoins le 17 à son heure ordinaire, c'est-à-dire à quatre heures du matin, et il était occupé à ôter les volets d'une boutique étant encore à jeun, lorsque tout d'un coup il tomba sans connaissance au milieu de la rue, n'ayant nullement conscience de ce qui lui arrivait. Il apprit plus tard qu'on le porta dans la boutique où l'on chercha à l'asseoir sur une chaise, mais il ne put s'y tenir et glissa par terre ; il eut des vomissements bilieux abondants. A sept heures du matin, il fut apporté à l'hôpital Lariboisière dans un état à peu près complet de résolution musculaire et d'insensibilité ; il prétend maintenant qu'il avait assez de connaissance pour savoir où on le menait, mais il ne pouvait parler ; il vomit à plusieurs reprises avant la visite.

On diagnostiqua une apoplexie cérébrale et on lui pratiqua une saignée ; les jours suivants il prit un vomitif, puis une bouteille d'eau de Seidlitz ;

son état s'améliora très rapidement; l'intelligence, la sensibilité, une partie des mouvements revinrent et il ne resta plus que quelques troubles du côté de la motilité.

Ce fut en cet état que je l'examinai le 22 juin, six jours après l'accident. L'intelligence paraît intacte; sans être très développée, elle semble correspondre à la condition ordinaire de cet homme; la parole n'offre d'autre altération que celle qui résulte d'une hémiplégie faciale; en effet, en approchant du malade on voit de suite que tout le côté gauche de la face est paralysé. Les traits de ce côté sont relâchés, aplatis, sans expression. Le front est lisse, les paupières restent ouvertes sans pouvoir se rapprocher; le sillon naso-labial est effacé, la commissure des lèvres tombante; lorsque le malade parle, sa lèvre supérieure et sa joue se gonflent davantage à gauche et retombent par leur poids de façon qu'il fume un peu la pipe. Cependant il peut gonfler ses joues en fermant la bouche sans laisser échapper l'air; mais alors encore le côté gauche est beaucoup plus proéminent. Lorsqu'il tire la langue, on la voit bien évidemment dirigée à gauche, non pas seulement en apparence par la déviation des traits en sens contraire, mais par un changement réel de direction.

Les muscles du côté droit de la face agissant seuls, entraînent les traits de leur côté, mais ils ne sont le siége d'aucune contracture.

Tandis que le côté gauche de la face est paralysé, les membres du même côté ont repris toute leur vigueur; les mouvements y sont aussi aisés qu'avant l'accident. Il n'en est pas de même à droite; de ce côté, le membre thoracique atrophié, comme on l'a vu, depuis longtemps a perdu le peu de force qu'il avait; le membre inférieur, d'abord complétement paralysé, est encore très faible. Aujourd'hui le malade peut marcher un peu quand il est soutenu par deux aides, mais il ne peut s'appuyer sur la jambe droite; il la tire après lui plutôt qu'il ne s'en sert pour la marche.

Il y a donc paralysie du mouvement dans les muscles d'un côté de la face et dans ceux des membres du côté opposé, c'est-à-dire hémiplégie alterne.

En poussant plus loin mon examen, je constatai des troubles tout particuliers du côté de l'appareil musculaire des yeux. L'orbiculaire des paupières est tout à fait paralysé à gauche; la paupière supérieure présente encore quelques mouvements dus à la contraction de son élévateur, mais elle ne peut s'abaisser sur le globe de l'œil; celui-ci, sans cesse exposé à l'air, présente une légère injection et est baigné de larmes qui s'accumulent au bord de la paupière inférieure; même pendant le sommeil, les paupières restent écartées. Quant aux mouvements propres du globe de l'œil, ils sont intacts des deux côtés tant que le malade regarde en haut, en bas ou à droite; quand il incline la tête d'un côté ou de l'autre, les

globes oculaires exécutent, comme à l'état normal, un mouvement de rotation inverse dans l'orbite; les pupilles se contractent à la lumière et se dilatent dans l'obscurité. Jusque-là, tout est donc normal; mais il n'en est pas de même lorsque le malade cherche à regarder à gauche. Alors, qu'ils agissent ensemble ou chacun séparément, les yeux une fois parvenus au milieu de l'espace interpalpébral s'arrêtent sans pouvoir passer outre, et pour voir vers sa gauche le malade doit faire un mouvement de rotation de toute la tête. Mon examen, pour constater un fait aussi peu ordinaire, a été répété plusieurs fois, tantôt sur les deux yeux en même temps, tantôt sur chacun d'eux séparément, et toujours j'ai pu constater, ainsi que les personnes présentes, qu'il y avait paralysie : — du muscle droit externe (*abducteur de la pupille*) à gauche, — du muscle droit interne (*adducteur*) à droite; — les autres muscles moteurs du globe de l'œil étant intacts des deux côtés.

La vision s'exécute également bien des deux côtés, et il en est de même pour les autres organes des sens que j'examine chacun en particulier ; la sensibilité générale et spéciale paraît partout intacte. Le malade dit que pendant deux jours il n'a pu ni uriner, ni aller à la selle ; maintenant ces fonctions s'exécutent normalement, il n'y a ni arrêt ni incontinence.

Le malade dort, boit et mange bien.

Le 26 juin, j'examine de nouveau ce malade et il me répète tout ce qu'il m'a déjà dit; son état est à peu près le même, seulement l'amélioration a fait des progrès bien plus rapides du côté des membres que du côté de la face ; il marche avec un seul aide et peut s'appuyer sur sa jambe. L'examen des yeux donne exactement les mêmes résultats que la première fois.

Le 29, l'amélioration du côté des membres a fait de nouveaux progrès ; il peut marcher sans aide, et il boite à peine ; la face et les yeux sont dans le même état.

Cette observation est intéressante à plusieurs égards. Dans l'état où le malade a été apporté à l'hôpital, il offrait tous les symptômes d'une apoplexie grave; mais bientôt cet état général s'est dissipé, et il n'est plus resté que quelques symptômes de paralysie musculaire. C'est là un fait assez ordinaire et bien connu des auteurs. M. Gendrin (*Méd. pratique*, t. I, p. 502) surtout a insisté sur la distinction nécessaire des phénomènes initiaux et des phénomènes persistants de l'apoplexie. Il a montré comment, par suite sans doute d'une congestion générale de la masse encéphalique au moment de l'épanchement sanguin, les apoplexies qui dépendent d'une hémorrhagie locale du cerveau sont accompa-

gnées au début de symptômes qui portent sur toutes les fonctions cérébrales à la fois, et qui sont quelquefois tellement graves et généraux qu'ils ne peuvent être distingués de ceux qui se montrent dans les cas d'apoplexie foudroyante les plus rapides, tandis qu'après un certain temps de leur durée, elles ne déterminent plus que des symptômes locaux plus ou moins circonscrits en rapport avec la lésion cérébrale. C'est ce qui est arrivé ici, et au moment de mon examen, six jours après la chute, la prompte disparition des symptômes généraux et la persistance de quelques troubles bien déterminés de la myotilité devait faire attribuer les accidents à une lésion cérébrale bien limitée et de peu d'étendue.

Le fait d'une hémiplégie alterne avec paralysie du corps à droite et de la face à gauche semblait de plus indiquer une lésion dans la moitié gauche de la protubérance, et probablement dans les couches antérieures de celle-ci, de façon qu'elle pût intéresser à la fois la continuation des pyramides, au-dessus de leur entrecroisement, et le facial, près de son point de divergence, lorsque ses racines, venues de l'autre côté sont déjà réunies, sans atteindre les racines non encore entrecroisées du facial du côté droit.

Cette idée me parut d'autant plus vraisemblable que j'y trouvais la confirmation de la plupart des opinions émises dans la thèse du docteur Josias sur les hémorrhagies de la protubérance (*Thèses de Paris*, 1851). D'après cet auteur, en effet, les convulsions, les mouvements tétaniques, épileptiformes, indiqués comme cortége obligatoire des lésions de la protubérance, peuvent souvent manquer, lorsque l'altération de cet organe n'est pas très étendue, et aucune convulsion n'avait été notée dans le cas actuel; de plus, il peut y avoir conservation de la sensibilité dans le côté paralysé, si le foyer est placé dans les couches les plus antérieures, et l'on se rappelle que la sensibilité générale et spéciale était intacte au bout de quelques jours. Enfin la respiration est profondément troublée; je ne sais quel a été l'état de la respiration chez mon malade après l'accident, mais il est du moins certain que le premier jour il a eu des vomissements à peu près continuels, et d'après l'origine des pneumo-gastriques, cet accident peut être rapproché des troubles de la respiration aussi bien que la dysphagie signalée dans la principale observation de M. Josias et chez le malade de M. Sénac.

Ce diagnostic assez précis et sur l'exactitude duquel j'aurai à revenir, une fois formulé, il restait à s'expliquer les phénomènes observés du côté des yeux. Cette impossibilité de regarder d'un côté, par suite de la paralysie de l'abducteur de la pupille de ce côté et de l'adducteur de l'autre œil, est un fait peu connu, ou du moins je n'en ai pas trouvé d'indication dans les recherches que j'ai faites à ce sujet. Néanmoins, il est peut-être assez commun; les observations ultérieures pourront seules nous renseigner à cet égard.

Quoi qu'il en soit, est-il possible de s'en rendre compte? Si vous voulez bien me prêter encore un instant d'attention, je vais soumettre à votre jugement une interprétation qui me paraît d'autant plus admissible qu'elle ne suppose d'autre lésion cérébrale que précisément celle qui déjà est probable.

Vous savez, en effet, que le nerf oculo-moteur externe, ou nerf de la sixième paire, naît du sillon qui sépare le bulbe de la protubérance, au-dessus de la pyramide antérieure et en dedans de l'origine du facial. De là, et je m'en rapporte encore ici au travail de MM. Vulpian et Philippeaux (Vulpian, *Thèses de Paris*, 1853, p. 29), il plonge presque directement d'avant en arrière dans la protubérance, en restant au dedans du facial pour aller gagner le plancher du quatrième ventricule, *sans jamais s'entrecroiser*. Il est donc tout à fait naturel qu'un épanchement de sang qui aura lésé la racine du facial gauche près de sa naissance ait également intéressé celle du sixième nerf du même côté, et amené par suite la paralysie du muscle qu'il anime, le droit externe ou abducteur de la pupille gauche.

J'ajouterai que cette paralysie du nerf de la sixième paire, du côté gauche, coïncidant avec la paralysie des membres à droite, suffirait pour indiquer une lésion de la partie antérieure de la protubérance. En effet, c'est ainsi que se passaient les choses dans une observation de paralysie de la sixième paire, qui pendant longtemps a été la seule que les auteurs connussent : « Le docteur Yelloby a rapporté un cas de paralysie du muscle *abducteur gauche*, provenant de la compression causée par une tumeur située sur le pont de Varole et s'étendant jusqu'au corps pyramidal gauche. L'affection de l'œil était accompagnée *de paralysie du côté droit du corps;* la pupille était restée sensible à la lumière. »

(Mackenzie, *Traité pratique des maladies des yeux*, trad. de Richelot, p. 220.) D'autre part, l'existence simultanée d'une paralysie du facial et du nerf oculo-moteur externe du même côté, suffirait elle aussi pour indiquer le même siége à la lésion. En effet, ces deux nerfs, voisins à leur origine et dont les racines marchent côte à côte dans la protubérance, se séparent dès leur point d'émergence pour se porter directement l'un en avant et l'autre en dehors. Une lésion limitée ne pourra donc annuler leur fonction à tous deux qu'à condition de siéger près de leur origine, c'est-à-dire encore vers les couches antérieures de la moitié gauche du pont de Varole. Voici donc la réunion de trois symptômes qui, pris successivement deux à deux, dans quelque combinaison que ce soit, mènent à un diagnostic précis et toujours le même dont le troisième vient de suite confirmer l'exactitude. Vous serez frappé comme moi du caractère d'évidence qui ressort de cette triple induction physiologique et qui doit moins faire regretter l'absence de constatation anatomique.

Reste à concevoir la paralysie du muscle droit interne (adducteur) du côté droit, qui est animé, ainsi que quatre autres muscles : le droit supérieur et inférieur, le petit oblique, le relevateur de la paupière et l'iris lui-même, par le nerf de la troisième paire ou oculo-moteur commun. Or, quelles sont les origines de ce dernier nerf ?

Toujours, d'après les mêmes auteurs (*ib.*, p. 13), ce nerf, qui naît au-dessus de la protubérance dans l'espace interpédonculaire, près du *locus niger*, fait suite à une espèce d'éventail ou de cône fort développé de racines dont les fibres, dirigées vers la ligne médiane, la traversent toutes et se portent en divergeant, les unes directement en dedans, les autres en avant; d'autres enfin, et en assez grand nombre, en arrière et jusque dans la protubérance. Ces fibrilles radiculaires sont donc échelonnées sur une hauteur assez considérable, et elles s'entrecroisent toutes entre leur point de départ et celui où elles sont réunies en un tronc commun, le nerf de la troisième paire. Il en résulte que, si une lésion unilatérale de la protubérance a endommagé une portion de ces fibres, celles qui se prolongent le plus en arrière, une partie seulement des fonctions du nerf oculo-moteur commun de l'autre côté seront abolies, et c'est précisément ce qui a lieu chez l'homme

qui nous occupe. Comme chez lui, de tous les muscles du côté droit de la face, un seul est paralysé, le droit interne de l'œil, et que toutes les présomptions permettent de croire à l'existence d'une lésion de la protubérance annulaire à gauche; il me paraît en ressortir que ce sont les racines postérieures de la troisième paire, celles qui proviennent de la protubérance de ce côté, qui animent le muscle droit interne ou adducteur de la pupille droite. Et cette limitation des origines, non pas d'un tronc nerveux, mais de la portion de ce tronc destiné à un muscle en particulier, n'est pas un simple détail de minutieuse anatomie; elle a une importance physiologique réelle et permet d'expliquer, par une commune origine de l'influx nerveux, la précision avec laquelle des muscles anatomiquement antagonistes, animés par des nerfs différents, coopèrent à un même acte, la vision à gauche ou à droite. Les conditions de la vision, dans ce cas, ont été soigneusement étudiées par M. le professeur Bérard, et il a cherché à les expliquer. Voici ses paroles : « Lorsqu'on regarde en haut, l'élévateur de l'œil (droit supérieur) se contracte pendant que l'abaisseur se relâche, et, si l'on regarde en bas, l'inverse a lieu; dans les deux cas, un seul nerf agit, la troisième paire. Alors, à la vérité, le même nerf préside à deux mouvements antagonistes; mais ces mouvements se passent dans le même œil. Supposez, au contraire, que l'on regarde avec les deux yeux un objet situé à droite : dans ce mouvement, l'abducteur (droit externe) du côté droit se contracte, ainsi que l'adducteur (droit interne) de l'œil gauche, tandis que l'adducteur droit et l'abducteur gauche sont dans le relâchement. Il y a, par conséquent, alors un double antagonisme : non-seulement les deux muscles opposés du même œil sont dans un état inverse, mais les muscles d'un œil sont en antagonisme avec les mêmes muscles de l'autre œil. Or, évidemment, la même paire de nerfs n'aurait pu produire un mouvement aussi compliqué; il fallait qu'un des muscles adducteur ou abducteur reçût un nerf spécial. » (*Répertoire des sciences médicales*, t. XXI, p. 333.)

M. Bérard a certainement signalé avec beaucoup de soin et d'exactitude les conditions compliquées du phénomène; mais il a été moins heureux pour l'explication, et, comme l'a fait remarquer M. Longet, cette conclusion : « évidemment la même paire de nerf n'aurait pu produire un mouvement si compliqué, » ne

semble ni très évidente, ni très rigoureuse (*Anat. et phys. du syst. nerv.*, p. 406). L'explication que je vous propose ici me paraît plus vraisemblable. D'après elle, la nature aurait employé, pour diriger en même temps les deux yeux dans une même direction, un moyen analogue à celui que l'homme a su trouver lorsque, ayant à conduire deux chevaux attelés ensemble, il sait réunir dans chacune de ses mains les rênes qui, par un seul mouvement, les entraînent tous les deux à la fois vers la droite ou vers la gauche.

C'est de même que chaque côté de la protubérance annulaire donnant naissance à des fibres nerveuses qui, les unes vont animer le muscle droit externe (abducteur) du même côté, et les autres font contracter le muscle droit interne (adducteur) de l'autre côté, présiderait aux mouvements antagonistes en apparence qui assurent la vision à droite ou à gauche.

Seulement, ces fibres synergiques ne pouvaient pas être réunies en un tronc commun; en effet, nulle part, dans le système de la vie de relation, on ne voit un tronc nerveux, une fois sorti de la cavité céphalo-rachidienne, traverser la ligne médiane pour passer du côté opposé, ni y envoyer un de ses filets. Il fallait que ce passage, cet entrecroisement, se fît dans les centres eux-mêmes, et voilà pourquoi des fibres nées du même côté de la protubérance, les unes destinées au droit externe (abducteur), de ce côté en émergent par une racine directe, et les autres destinées au droit interne (adducteur), de l'autre côté s'entrecroisent sur la ligne médiane; là elles s'accolent à celles qui sont destinées aux autres muscles de l'œil pour constituer avec elles le nerf de la troisième paire. Le double antagonisme signalé par M. Bérard ne persiste plus qu'en apparence, et l'on conçoit ainsi qu'un même point des centres nerveux puisse régler les mouvements complexes qui assurent un acte physiologique simple et unique : la vision d'un même côté à l'aide des deux yeux. Telle est la remarque la plus importante qui me paraît ressortir du fait intéressant que je vous ai exposé. Sans doute on pourrait aller plus loin et supposer qu'il y a quelque disposition analogue qui explique l'action énergique des muscles grand oblique d'un côté et petit oblique de l'autre lorsque la tête s'incline sur une épaule; mais ce serait se lancer dans une pure hypothèse sans aucun moyen de vérification, tandis que dans

les limites où je m'arrête, les notions acquises en anatomie montrent que cette explication est possible, et la pathologie nous fournit un exemple, bien net et sans complication, propre à en confirmer la vraisemblance.

M. *Blain* ne comprend pas comment il se pourrait faire qu'une hémorrhagie cérébrale, ayant été assez forte pour amener une résolution complète et laisser le malade dans ce collapsus pendant six jours, aurait pu se résorber assez rapidement et d'une façon assez complète pour lui permettre de quitter l'hôpital quinze jours plus tard. Si petites que l'on suppose les dimensions du caillot, il a dû pourtant avoir une assez grande étendue pour intéresser ainsi presque tous les nerfs encéphaliques.

M. *Foville* n'a pas affirmé qu'il y eût réellement hémorrhagie cérébrale. D'après les symptômes cliniques qu'il a observés, il a considéré l'existence de cette hémorrhagie comme possible, comme probable même, sans cependant l'affirmer d'une façon absolue. Ce qu'il croit, c'est qu'il y a une altération matérielle résultant de la présence, soit d'un caillot, soit d'une production organique quelconque dans un point limité de l'encéphale, et il circonscrit cette altération dans la protubérance, mais il ne conteste pas qu'elle n'ait dû s'accompagner à un certain moment d'une congestion générale propre à occasionner la paralysie des membres, laquelle a disparu plus promptement en même temps que se dissipait la congestion, tandis que la paralysie de la face dépendant d'une altération plus profonde a persisté.

M. *Cruveilhier :* Les effets résultant de l'action des épanchements sanguins dans la substance cérébrale sont de deux ordres. Les uns sont la conséquence de la dilacération des fibres du tissu nerveux qui se coupent pour former le foyer de l'épanchement ; ceux-là sont durables, persistants ; les autres sont tout simplement la conséquence de la compression exercée soit par le foyer lui-même, soit par le sang accumulé dans les capillaires sur la substance cérébrale voisine. Ceux-là sont d'une durée beaucoup moindre ; ils peuvent disparaître même en totalité et assez promptement. Ainsi on s'explique très bien qu'avec un foyer sanguin très petit, constitué par un caillot qui a déchiré à peine quelques fibres

nerveuses, il y ait d'abord une résolution complète de tous les membres sous l'influence de l'afflux de sang, de la congestion qui aura précédé ou accompagné cette petite hémorrhagie. Mais ces phénomènes si graves au début s'amenderont, le sentiment et le mouvement reviendront plus tard, en partie du moins, et il ne restera qu'une paralysie très limitée dépendant du petit nombre de tubes nerveux altérés dans leur structure. Cette dernière paralysie sera irrémédiable, car quoi qu'on en ait dit, le tissu nerveux ne me paraît pas susceptible de se cicatriser, ou du moins de se réparer après une solution de continuité. Il y aura bien soudure, adhésion entre elles, des parties divisées ; mais il n'y aura pas restauration de tissu. Tous les autres tissus composés de l'économie sont dans le même cas; le tissu musculaire; le tissu glandulaire ne se reproduisent pas plus sous forme de cicatrice que le tissu nerveux. C'est du moins ce qui résulte d'expériences que j'ai entreprises sur ce dernier et qui demanderaient à être continuées et complétées.

M. *Siredey* complète l'observation rapportée par M. Foville en annonçant que le malade s'est bien trouvé d'un traitement antisyphilitique par l'iodure de potassium, institué parce qu'il présentait des cicatrices pouvant être attribuées à des ulcérations vénériennes. Il y a donc lieu de se demander si l'altération organique qu'il porte dans le cerveau ne serait pas plutôt une tumeur de nature syphilitique qu'un caillot sanguin.

M. *Landry :* L'observation présentée à la Société par M. Foville est un fait de plus ajouté à l'histoire des paralysies alternes. Je possède un exemple analogue, mais dont les détails m'ont suggéré quelques réflexions que je demande la permission de développer en peu de mots : Un homme entra dans le service de M. Sandras, atteint d'une hémiplégie du mouvement et du sentiment du côté *gauche*. La paralysie portait aussi sur le côté *gauche* de la face. Jusqu'ici, rien que d'ordinaire. Mais il existait un trouble de la vision remarquable : quand le malade regardait, sans remuer la tête, un objet placé à sa droite, il y avait diplopie et strabisme convergent. Il ne fut pas difficile de constater une paralysie du muscle droit externe du côté *droit*, l'œil droit ne pouvant

jamais être dirigé en dehors. Tous les autres mouvements des deux globes oculaires étaient normaux. Ainsi, pour la face, comme pour le reste du corps, la paralysie était à *gauche;* mais elle était à *droite* pour l'œil. C'était donc une paralysie alterne, et le diagnostic de la lésion intracrânienne fut décidé par cette particularité. Le malade présentant des antécédents syphilitiques, était devenu sourd de l'oreille *droite*, six semaines environ avant le début de la paralysie; l'apophyse mastoïde du même côté parut plus volumineuse que celle du côté gauche. Nous supposâmes une hypertrophie syphilitique du rocher, et peut-être une exostose intracrânienne, comprimant à la fois l'hémisphère cérébral et le nerf de la sixième paire du côté *droit*; supposition qui rendait compte de l'hémiplégie gauche et de la paralysie oculaire droite. A l'autopsie, le rocher fut trouvé effectivement hypertrophié, mais ni le cerveau ni le nerf de la 6e paire n'étaient comprimés. Toute la lésion portait sur la protubérance annulaire, exactement bornée au côté droit de cet organe. C'était un ramollissement blanc, ou plutôt une véritable liquéfaction blanche de la substance nerveuse. Il s'agissait donc bien d'une affection de la protubérance, et, comme dans le cas de M. Foville, il y avait paralysie alterne; seulement l'alternance ne consistait qu'en la paralysie de la sixième paire du côté même de la lésion, l'hémiplégie faciale étant du côté opposé ainsi que celle des membres. Il résulte de ce fait qu'une altération de la protubérance peut déterminer une paralysie directe dans d'autres muscles que ceux animés par la septième paire. Chez mon malade elle portait sur la sixième paire; chez d'autres, elle pourrait porter sur la troisième, la quatrième ou la cinquième. On peut donc prévoir telle circonstance où elle porterait à la fois sur plusieurs de ces nerfs. C'est ce qui avait lieu chez le malade de M. Foville. J'ai vu aussi la paralysie frapper la septième et la cinquième paire du côté droit, tandis que pour les membres l'hémiplégie était à gauche. Mais, d'autre part, l'exemple que je viens de citer démontre la possibilité de la paralysie faciale croisée dans les maladies du pont de Varole, et M. Longet rapporte une observation identique dans son *Traité de physiologie du système nerveux*.

En d'autres termes, les affections de la protubérance qui déterminent constamment une paralysie croisée pour les membres

peuvent produire, dans les muscles faciaux, masticateurs et oculaires, tantôt une paralysie croisée et tantôt une paralysie directe. La paralysie alterne est donc un bon signe de ces sortes de lésions quand il existe, mais il n'est pas constant. En outre, ne peut-il arriver que la paralysie reste bornée aux nerfs encéphaliques et ne frappe pas les membres? M. Vulpian a obtenu ce résultat artificiellement sur un chien. Où, dans ce cas, trouvera-t-on le signe pathognomonique signalé, la paralysie alterne?

Je ne cherche pas à critiquer la note de M. Foville ni le travail de M. Gubler. Je veux seulement faire comprendre que le phénomène dont je parle ne résume pas toute la symptomatologie des paralysies par lésions de la protubérance.

Maintenant, comment expliquer les différences d'effets des maladies du pont de Varole? Pourquoi la paralysie des muscles de la tête est-elle directe dans certains cas et croisée dans d'autres? Pourquoi l'hémiplégie est-elle tantôt alterne, tantôt unilatérale.

M. Foville et M. Gubler se rendent compte de la paralysie directe en admettant que les fibres nerveuses sont alors frappées après leur entrecroisement. M. Gubler, qui a parfaitement compris la possibilité d'une paralysie croisée de la face, suppose qu'alors la désorganisation atteint la partie supérieure de la protubérance et, par conséquent, les origines des nerfs du côté opposé avant leur entrecroisement. Cette opinion est plausible. Ce n'est pas sur ces explications en elles-mêmes que portent mes objections, c'est sur le fait qui leur sert de base, comme s'il était démontré : sur l'entrecroisement des fibres nerveuses elles-mêmes.

Pour ma part, je ne pense pas que les effets croisés dépendent d'une décussation entre les fibrilles d'origine des nerfs. Cette manière de voir repose sur des considérations qu'il serait trop long d'exposer. Cependant, d'après M. Gubler et, je le crois, aussi d'après M. Foville, le croisement des nerfs eux-mêmes serait démontré par les faits pathologiques qu'ils indiquent, et la paralysie directe ne pourrait s'interpréter autrement.

C'est contre ces assertions que je m'élève. La paralysie directe ne prouve nullement la décussation des origines nerveuses, et l'on peut en donner une explication très naturelle sans admettre cette disposition anatomique.

L'action de la moelle allongée, comme conducteur de l'influence

cérébrale, est évidemment croisée ; mais la moelle allongée et la moelle spinale ne constituent pas seulement des organes de transmission, ce sont avant tout des centres auxquels les nerfs sensitifs et moteurs empruntent leurs propriétés qui président à l'excitation de la contraction musculaire, à la nutrition des muscles, au maintien de leur irritabilité, aux phénomènes réflexes, etc. On peut segmenter la moelle, toutes ces fonctions persisteront, au moins en puissance, dans chacun des segments. Pour chaque partie du corps, le mouvement, la vie entière, comme l'avait entrevu Legallois, dépendant de la rondelle médullaire, d'où proviennent les nerfs de ces parties, cerveau, cervelet, centre respiratoire, etc., ne sont que des organes d'incitation, les causes déterminantes du mouvement, et non des puissances motrices. Les véritables puissances motrices appartiennent à la moelle seule.

A ces divers points de vue, la protubérance et le bulbe sont absolument assimilables à la moelle. Dans ces parties, il est vrai, s'accomplit l'entrecroisement de l'action cérébrale ; elles sont, en outre, le siége de centres spéciaux pour plusieurs fonctions automatiques, la respiration, la phonation, la déglutition, etc.; mais elles sont identiques avec la moelle en ce que, comme cet organe, elles possèdent l'action réflexe, la motricité, une influence sur les propriétés et la nutrition des muscles et des nerfs qui dépendent immédiatement d'elles. Or, sous tous ces rapports, l'action de la protubérance est directe comme celle de la moelle.

Ainsi, considérée comme voie de transmission de la volonté, la protubérance exerce une action croisée; considérée comme organe excitateur de la contraction musculaire, son action est directe.

On doit comprendre maintenant comment il se fait que les lésions de cette portion de l'axe nerveux produisent fréquemment des paralysies directes; c'est qu'elles détruisent les véritables éléments moteurs dont l'action est directe. Quand, au contraire, elles portent sur les éléments de transmission, la paralysie est croisée; mais, dans ce dernier cas, l'action cérébrale seule est interceptée; les muscles restent irritables, les nerfs excitables; ces organes continuent à se nourrir, l'action réflexe persiste dans toutes les parties paralysées, etc. Dans le premier cas, c'est l'action médullaire qui est abolie, et, alors, les muscles perdent leur irritabilité,

les nerfs leur excitabilité; ils s'atrophient, et toute action réflexe est abolie. Ces changements, bien entendu, ne surviennent que dans les nerfs et muscles qui relèvent immédiatement de la protubérance, c'est-à-dire dans les nerfs oculaires, masticateurs et faciaux, et dans les muscles auxquels ces nerfs se distribuent.

Je viens de présenter la seule explication acceptable, suivant moi, des différences d'effets des lésions de la protubérance. Et il ne s'agit pas d'une discussion de mots, mais d'un fait capital en physiologie nerveuse et d'une grande importance en pathologie.

Un mot encore : M. Foville et beaucoup avec lui paraissent disposés à attribuer l'action synergique de certains muscles à des connexions entre les origines nerveuses. Ces sortes de synergies se manifestant entre nerfs dont les origines sont très distantes, cette interprétation ne peut être bonne. En particulier, l'association du muscle droit externe de l'un des yeux et du muscle droit interne de l'autre, lorsqu'il s'agit de regarder un objet placé à droite ou à gauche de la tête, ne peut dépendre d'une connexion anatomique entre les racines de la troisième et de la sixième paire, car cette association n'a plus lieu dans d'autres circonstances. Par exemple, quand il s'agit de regarder un objet placé au niveau de la racine du nez, à égale distance des deux yeux, les deux globes oculaires se dirigent simultanément en dedans, et, dans ce cas, ce sont les deux muscles droits internes qui s'associent. Ces associations me paraissent donc dépendre de toute autre chose que de la proximité des origines nerveuses, et sont assurément déterminées par les centres qui président à la coordination des divers actes fonctionnels.

M. *Axenfeld :* Les remarques présentées par M. Landry touchent à plusieurs points bien distincts sur lesquels je demande à mon tour la permission d'insister. Il s'agit d'abord d'un fait observé dans le service de Sandras et qui serait très analogue à celui de M. Foville; ne trouvez-vous pas comme moi qu'il en diffère beaucoup ? Nous y voyons une paralysie occupant la face et les membres du même côté, tandis que, dans le fait de M. Foville, elle atteint les membres à droite et la face à gauche. Dans les deux cas, on note, il est vrai, une paralysie de la sixième paire; mais, chez le malade de M. Foville, elle correspond, quant au côté affecté, à

celle de la septième paire; M. Landry l'a vu alterner avec elle. C'est à cette alternance que se réduit, en définitive, la similitude entre les deux faits. Or, le point le plus intéressant dans la note de M. Foville est précisément l'opposition si singulière, en apparence, d'une paralysie *directe* du nerf moteur oculaire externe, et *croisée*, d'une partie du moteur oculaire commun. J'ajouterai encore que, chez le malade de M. Landry, l'autopsie a fait voir toute une moitié de la protubérance détruite par un ramollissement. Il y avait bien encore une maladie siégeant au rocher du côté opposé, et l'on pourrait se demander si, à une période quelconque de la maladie, le nerf de la sixième paire n'a pas ressenti les effets de ce voisinage; mais je ne veux pas épiloguer sur une observation dont les détails me sont inconnus. Toujours est-il que la lésion de la protubérance était étendue, profonde; au contraire, chez l'homme dont M. Foville a rapporté l'histoire, tout porte à penser que l'altération encéphalique est extrêmement limitée.

A tous ces points de vue, nous trouvons donc de notables différences là où M. Landry est tenté de croire à une analogie complète. Il m'importe, comme rapporteur de M. Foville, de vous faire remarquer que son observation est ici hors de cause, les considérations développées par M. Landry ne s'appliquant pas à elle, mais à d'autres faits que nous ne connaissons pas encore. M. Foville n'a pas eu la prétention de théoriser tous les symptômes que les maladies de la protubérance peuvent faire naître, encore moins de donner la raison de leurs variations possibles. Ayant aperçu un phénomène sur lequel l'attention n'avait pas été suffisamment fixée, il en a cherché la relation avec le siége précis de la maladie, puis il a essayé de s'en rendre compte par les faits connus d'anatomie normale, procédant en tout cela avec une discrétion, une réserve qu'on ne saurait trop louer. M. Landry rejette l'explication proposée par M. Foville, non parce qu'elle est fausse pour le cas particulier, mais parce qu'il ne la croit pas bonne pour la généralité des cas. Là n'est pas la question, ce me semble.

M. Landry est disposé à nier l'entrecroisement des origines nerveuses, parce que, selon lui, cette disposition organique est inutile pour expliquer l'hémiplégie alterne. Je conçois qu'il en conteste l'importance; mais n'est-ce pas aller trop loin que de rejeter un fait parce qu'on croit pouvoir s'en passer et de vou ir

opposer les raisonnements à une démonstration anatomique ? Jusqu'à ce que des dissections nous aient montré les erreurs dans les dissections de MM. Vulpian et Philippeaux, ne laissons pas perdre ce que nous tenons déjà en vue d'un avenir toujours incertain. Pour les paralysies croisées et directes, que les unes et les autres peuvent accompagner les maladies de la protubérance, M. Landry en donne une explication fort ingénieuse, j'en conviens, mais basée sur des faits encore inédits. Après nous avoir rappelé la distinction, aujourd'hui classique, entre les éléments conducteurs et les éléments de centralité dans la protubérance, il nous a dit à peu près ceci : Étant donnée une lésion du pont de Varole, elle atteindra dans un premier cas les éléments de décussation qui y sont renfermés, c'est-à-dire les fibres nerveuses en rapport avec le lobe cérébral opposé, la paralysie, conséquence de cette lésion, offrira ce double caractère : quant au siége, d'être croisée ; quant aux symptômes, d'éteindre dans les muscles frappés les seules propriétés qui relèvent du cerveau, c'est-à-dire la contractilité volontaire. Dans un deuxième cas, cette même moitié de la protubérance sera frappée dans ses éléments moteurs, et la paralysie différera en deux points essentiels de ce qu'elle est dans le cas précédent : 1° elle sera directe ; 2° les muscles qu'elle atteint auront, en même temps que leur contractilité, perdu leur excitabilité reflexe, leur nutrition, etc. Tout cela forme, je le répète, un ensemble très séduisant, mais les preuves à l'appui nous ne les connaissons pas encore. Je me demande, en outre, quelle est la disposition anatomique qui sert de base et de justification à cette théorie. A côté des fibrilles entrecoisées, M. Landry en admet-il d'autres qui naissent dans la protubérance du côté même qui correspond à leur distribution périphérique ? les unes servant à transmettre l'influence cérébrale, les autres l'influence propre de la protubérance, et, dans l'ordre pathologique, les premiers présidant aux paralysies croisées, les secondes aux paralysies directes. C'est un point dont la démonstration est indispensable, si nous voulons sortir des pures hypothèses. Il y a plus : d'après M. Landry lui-même, il existe dans la protubérance ce qu'il appelle des éléments de transmission entrecroisés ; étant obliques d'un côté à l'autre et passant de gauche à droite, on accordera qu'ils peuvent être atteints dans la partie droite ou gauche de leur trajet ; et alors comment une

maladie de la protubérance intéressant uniquement les éléments de transmission, ne pourrait-elle pas présenter ces mêmes variations, à savoir, être tantôt directe et tantôt croisée, sans qu'il soit nécessaire d'invoquer autre chose que cette raison topographique pour s'en rendre compte? Je me demande enfin, si, dans les cas de M. Foville où il y avait paralysie de l'oculo-moteur externe du côté de la lésion et du moteur oculaire interne du côté opposé, l'un des muscles était seulement privé de l'influence cérébrale, et l'autre de cette influence, plus, tout ce qu'il soutire de la protubérance, etc. Mais je m'arrête, ne voulant rien préjuger d'une question que nous connaissons encore trop incomplétement.

M. Foville a signalé dans sa note la proximité des origines de la sixième paire et de la partie interne de la troisième paire du côté opposé, comme étant probablement en rapport avec la synergie des muscles oculaires animés par ces deux nerfs. M. Landry a présenté à ce sujet deux objections. La première, c'est que la synergie n'est pas absolue et qu'elle cesse d'exister dans certaines conditions bien connues, comme lorsqu'on louche en regardant un objet très rapproché. Mais d'abord, M. Foville n'a pas présenté la simultanéité de contraction du droit externe d'un œil et du droit interne de l'autre, comme un phénomène invariable; c'est un phénomène au moins très habituel, et, sans en chercher la cause proprement dite, M. Foville a trouvé intéressant de noter les connexions qui existent entre le moteur oculaire externe de l'œil droit et la partie du moteur oculaire commun gauche qui se rend précisément dans le muscle droit interne. Pour qui admet comme réelle la décussation des origines de la troisième paire, il résulte de ce voisinage qu'une lésion très circonscrite peut frapper à la fois ces deux groupes de fibrilles vasculaires; de là une paralysie qui est exactement celle observée chez le malade de M. Foville.

En second lieu, les connexions que les nerfs peuvent avoir à leur origine expliquent si peu, suivant M. Landry, la synergie des organes, que nous voyons à chaque instant sympathiser des organes très distants les uns des autres. Aux exemples cités, on pourrait en ajouter une multitude d'autres, mais cela n'avancerait en rien la question. Oui, certes, il y a sympathie, et très souvent même, entre des parties dont les nerfs paraissent n'avoir aucun rapport entre eux. Comment le *consensus* s'établit en pareil cas?

c'est un mystère dont la clef nous manque ; cependant tous les physiologistes ont de la tendance à croire que des nerfs très éloignés dans leur dissolution périphérique se touchent quelque part dans l'extrémité des centres nerveux et que leurs sympathies dérivent de ce contact. Faut-il donc, lorsque nous les constatons directement, nier ces mêmes connexions qu'ailleurs nous sommes forcés d'admettre, même sans les voir ? Il me semble qu'ici encore M. Landry s'est montré trop prompt à arguer de l'inconnu contre les faits positifs et à nier la vérité de ce qui a seulement le tort de n'être pas toute la vérité.

---

MYOSITE SUPPURÉE, SUITE DE FATIGUE MUSCULAIRE. — INFECTION PURULENTE. — MORT. — Observation par M. GELLÉ, interne des hôpitaux.

M..., frappeur sur enclume, âgé de vingt-sept ans, de bonne santé habituelle, entre le 14 mai 1858 à l'Hôtel-Dieu (service de M. Guérard, salle Saint-Julien, n° 24). Il est couché depuis treize jours ; deux jours avant de tomber malade, il était employé à frapper avec une masse de 15 kilogrammes 1/2, poids qu'il n'est pas habituel d'employer pour battre le fer. Il lui fallait lancer violemment cette masse en arrière, puis, lui faisant décrire un arc de cercle d'arrière en avant, l'abattre de toute sa force sur l'enclume. C'est à cet exercice musculaire qu'il attribue sa maladie. En effet, vingt-quatre heures après ce travail, il fut pris pendant la nuit de douleur vive dans l'aisselle avec impossibilité de remuer le bras, chaque mouvement étant énormément douloureux ; puis des douleurs dans tous les membres avec fièvre, soif et sentiment de faiblesse générale très prononcé. Il reste treize jours couché chez lui, on le purge deux fois sans que les symptômes diminuent ; les douleurs sont assez vives pour qu'il reste immobile, criant comme un rhumatisant au moindre mouvement. Depuis quatre jours le malade se trouve plus mal, il est devenu jaune ; enfin, des plaques rouges, avec gonflement, ont apparu à la face interne du bras droit et du dos des mains, où la pression est très douloureuse.

*État actuel.* — Décubitus dorsal, immobilité complète des membres, coloration ictérique générale de la peau et des sclérotiques ;

facies altéré, amaigri, traits tirés, yeux caves, cernés, regard hébété, stupeur. Pas de céphalalgie, il n'en a jamais eu; langue large, humide, enduit jaunâtre, inappétence complète, sueurs abondantes, frissons irréguliers depuis le début. Pouls, 84; peau brûlante, sèche le soir; respiration haute, anxieuse; oppression sternale, vive; constipation depuis le purgatif. Le malade a l'intelligence saine, se rappelle bien ce qu'il a éprouvé, et n'a pas conscience de la gravité de son état. Il se plaint toujours de ses aisselles et de sensations de brûlure dans les jambes. L'inspection de ses aisselles fait découvrir les désordres suivants : tuméfaction dure, lobulée, très douloureuse, qui remplit la cavité axillaire de chaque côté; les muscles pectoraux ont leur consistance normale, et la tuméfaction de l'aisselle se reconnaît très bien par la paroi antérieure de cette cavité. La peau, en cet endroit, n'offre ni rougeur, ni gonflement; la pression est fort douloureuse. — Les mollets et la face interne des deux cuisses sont le siége de douleurs vives que la pression augmente. On ne découvre complétement ni cordon veineux, ni œdème; je crois sentir sur la face postérieure du mollet un cordon vertical que je suis jusqu'au creux poplité. La douleur n'est pas limitée au trajet de ce cordon; la peau a sa couleur normale, les cuisses n'offrent pas de tuméfaction; l'inspection des membres supérieurs fait voir sur l'avant-bras droit une tuméfaction rouge, légèrement œdémateuse, douloureuse, large de 5 à 6 centimètres, pas de fluctuation. Pareille tuméfaction inflammatoire sur la face interne de l'avant-bras gauche; enfin, une troisième à la face interne du bras gauche. Le décubitus dorsal, le seul que puisse garder le malade par suite des douleurs qu'il éprouve dans ses membres au moindre mouvement, est excessivement douloureux. Voici pourquoi : la région sacrée est le siége d'une tuméfaction rouge, chaude, très douloureuse, non fluctuante, et c'est là que le poids du corps porte en partie. (Cataplasme sur tous les points enflammés; 1 pil. opium, 0,01; till. orangé, eau vineuse; J. kina, 2 grammes; vin kina, 100 grammes, 2 bouill.).

16 *mai*. Pouls, 120 pulsations; langue humide, même état général, pas de sommeil, pas de selles; les points tuméfiés augmentent de volume (même régime, 30 grammes de sulfate de soude dans deux verres de bouillon aux herbes). Le soir, le malade a eu des selles nombreuses; et, à quatre heures, je le trouve

baigné de sueurs, mouillant chemise et draps; la langue est sèche, le pouls, mou, est à 100, la soif vive. Le 17, langue sèche, figure effilée, teint terreux, l'ictère se prononce; sueurs profuses, à la tête surtout; aucune céphalalgie, intelligence saine, même état des poignets et du siége, aucune fluctuation. Le 18, le malade déclare se trouver bien; il n'a plus conscience de son état. Pouls, 120 puls., peau brûlante, âcre; délire tranquille, divagation sans crise, stupeur de la face qui augmente, état semi-comateux, dont les questions le tirent.

19 *mai.* Délire continuel, tremblement général des membres, état comateux plus prononcé, hallucinations que le malade raconte. Pouls 130; langue humide; dans l'après-midi il ne répond plus, ne reconnaît personne. Mort à trois heures de l'après-midi.

*Autopsie* quarante heures après la mort.

La dissection méthodique de l'aisselle fit voir : des traînées purulentes sous la peau de la paroi antérieure de l'aisselle, qui se continuent avec un vaste foyer sous-pectoral ainsi constitué : les ganglions axillaires forment une masse lobulée qui laisse couler du pus phlegmoneux à l'incision. Ce pus remplit tous les interstices musculaires laissés entre les muscles grand et petit pectoral, et ne dépasse pas, en haut, la clavicule, en bas, le grand dentelé, en avant il va irrégulièrement par zone en suivant les espaces intercostaux dont il sépare les muscles. Le grand pectoral, détaché à ses insertions thoraciques et rejeté en dehors, montre ses fibres injectées, rougies, converties en pus phlegmoneux; les stries formées par les faisceaux de fibres ont disparu; la coupe du muscle, en travers de ses fibres, laisse couler un beau pus crémeux, bien lié; en grattant avec le scalpel les surfaces de section, on ne trouve que quelques points rouges indiquant le siége d'une fibre musculaire infiltrée de sang non encore suppurée. Partout ailleurs, les surfaces, d'un jaune pâle, sont lisses et laissent suinter le pus qui n'est qu'à l'état d'infiltration. En effet, les muscles ont gardé leur forme; on détache un fragment, on le coupe et le pus s'écoule alors en bavant. — Le petit pectoral est plus suppuré que le grand; pas un point qui ne laisse sourdre du pus à l'incision, son aspect général est rouge brun par places et jaune, couleur du pus phlegmoneux, partout ailleurs. Les muscles des 1er, 2e, 3e, 4e et 5e espace intercostaux à droite sont également suppurés, et leurs

fibres ramollies se laissent déchirer comme du coton dans toute leur épaisseur jusqu'à la plèvre qui est saine. — L'altération part du creux de l'aisselle et va en général jusqu'au sternum. Dans le trajet, le pus a écarté les fibres du pectoral et s'est fait jour sous la peau.

Toutes ces altérations existent dans les aisselles des deux côtés, mais la suppuration est plus étendue à *droite*. La veine axillaire est intacte, point de caillot ni de pus, sang noir fluide à l'intérieur; elle est cependant entourée par du pus. Les veines du bras n'ont rien présenté de particulier. Les veines crurales, saphènes internes et externes, ne contiennent ni caillot ni pus. — Au niveau de la tuméfaction du poignet et du dos de la main gauche on trouve du pus sous la peau, et les muscles intercostaux suppurés, ramollis. — Rien à droite au même point ; rien aux deux avant-bras. La tumeur inflammatoire du sacrum n'a pu être examinée, non plus que le cerveau et les sinus de la dure-mère.

*Poumons*. Tubercules crétacés aux deux sommets ; liquide spumeux séro-sanguinolent à la coupe des deux côtés. Ni abcès, ni aucun noyau d'induration. — *Foie* gras ; ni abcès, ni injections.

*Reins* et *rate* sains.

---

DOUBLE HERNIE INGUINALE. HÉMATOCÈLE. HYDROCÈLE AVEC ÉPAISSISSEMENT DE LA TUNIQUE VAGINALE. — Observation par M. GERIN-ROZE.

Le nommé Jacques F..., peintre, âgé de soixante ans, entre à l'Hôtel-Dieu le 6 mars 1858. Cet homme porte depuis de longues années deux hernies inguinales. La gauche, assez volumineuse, descend dans le testicule. La droite, moins forte, apparaît à l'entrée des bourses, et fait une grosse saillie dans le canal inguinal. Ces hernies étaient maintenues par un bandage à double pelote.

En 1848, cet homme, voulant s'amuser avec son gendre, lutta à bras le corps, et fit d'assez violents efforts pour le renverser. Il ne croit avoir reçu aucun coup ; il n'a ressenti aucune douleur au moment de la lutte. Ce n'est qu'une heure plus tard, en voulant uriner, qu'il poussa un cri de surprise à la vue de ses parties génitales. Ses bourses, d'une couleur rouge brunâtre, avaient

acquis un énorme volume. Elles étaient tellement distendues que la verge, entièrement recouverte par ces parties, laissait à peine entrevoir le méat au fond d'une petite dépression semblable à la dépression ombilicale. Cette vaste ecchymose passa peu à peu par les différentes teintes de l'épanchement sanguin, et une quinzaine de jours après le malade voulut se lever. Les parties étaient alors devenues assez douloureuses pour rendre la marche insupportable. Après avoir essayé de différents moyens, qui n'aboutirent à aucun résultat, il essaya d'enlever son bandage, et se trouva tellement soulagé qu'il ne l'a plus reporté depuis. Il est probable qu'il avait en luttant reçu un coup sur le scrotum, qu'il s'est fait un épanchement sanguin dans la tunique vaginale, et que la chaleur de l'action l'a empêché de sentir la douleur. Quoi qu'il en soit de cette hypothèse, le scrotum resta toujours volumineux depuis cette époque, et de petites douleurs qui s'y manifestèrent de loin en loin peuvent faire admettre une série d'inflammations légères qui ont prédisposé le malade à l'affection qu'il nous montre aujourd'hui.

Il y a dix jours que, après avoir fait une petite promenade, et sans cause appréciable, notre malade a vu ses parties s'enflammer et devenir le siége de vives douleurs. Le repos qu'il a gardé depuis, les cataplasmes qu'il a mis sur l'organe malade n'ayant amené aucune modification avantageuse, il se fit transporter à l'hôpital, où nous pouvons constater deux tumeurs d'inégal volume, à douleurs vives, s'exaspérant à la pression, recouvertes par une peau tendue, luisante, d'un rouge violacé. De ces tumeurs, la gauche est la plus volumineuse; son volume égale celui d'une grosse tête d'adulte. La droite a les deux tiers du volume de la première. Il faut un énorme coussin pour les supporter; elles semblent se prolonger de chaque côté dans le canal inguinal correspondant. Les parois en sont fortement œdématiées, variqueuses, et donnent de chaque côté une sensation de fluctuation manifeste. La transparence est douteuse. Le prolongement dans le canal inguinal tient évidemment à la double hernie déjà mentionnée. La distension des parties est telle que la verge a entièrement disparu, et que le méat est renfoncé d'un centimètre. Un peu de prépuce le recouvre. A première vue, on croirait à la dépression ombilicale chez un sujet chargé d'embonpoint.

9 *mars*. Ponction de chaque hydrocèle avec le trocart. La gauche

donne un litre et demi d'un liquide légèrement visqueux, opaque, couleur chocolat, à odeur forte. La droite donne un litre du même liquide un peu moins trouble et moins coloré. L'analyse chimique faite par M. Grassi, pharmacien en chef de l'hôpital, permet de constater la présence d'un mélange de pus, de sang et d'albumine, sans la moindre trace de cholestérine. (*Prescription :* huile de ricin, 60 grammes ; toniques ; deux portions.)

10 *mars*. Diarrhée très forte depuis le 7 mars. L'œdème des parois a diminué. Les parties sont revenues sur elles-mêmes ; la verge commence à reparaître ; la palpation des tumeurs est possible. A gauche, nous sentons trois saillies arrondies, dures et rénitentes ; elles nous donnent la sensation d'un épaississement avec induration de la tunique vaginale. Nous ne pouvons reconnaître le testicule. A droite, deux bosselures semblables ; nous ne pouvons également reconnaître le testicule. Les orifices qu'ont produits les ponctions ne sont pas fermés ; il en sort un liquide sanieux de mauvais aloi. La peau est rouge brunâtre, luisante, sèche et chaude. La douleur est vive. La ponction a augmenté l'inflammation. (Toniques ; anti-diarrhéiques ; cataplasmes.)

20 *mars*. Depuis cette époque la diarrhée persiste et épuise le malade. Les moyens employés pour la dompter restent sans effet. Il s'écoule par les trajets fistuleux, résultant des deux ponctions, une grande quantité de pus. Il s'en échappe des gaz que l'on sent, à la pression, dans les tuniques vaginales.

8 *avril*. La diarrhée persiste. Le malade est très faible. La fistule droite est fermée ; la gauche donne encore issue à une grande quantité de gaz fétides et de pus mal lié. Le scrotum est encore très volumineux. A droite, il est toujours un peu moins gros qu'à gauche, où il dépasse le volume des deux poings.

12 *avril*. Faiblesse extrême, diarrhée, inappétence, insomnie. Douleur, tuméfaction, fétidité extrême de la plaie. M. Verneuil, qui prend alors le service, juge qu'il est indispensable d'intervenir. L'état général et l'état local réagissent sans cesse l'un sur l'autre ; le malade tourne dans un cercle vicieux, et est miné par une véritable infection putride. L'affection locale ne peut guérir spontanément. Une opération est donc indispensable. Rejetant l'injection iodée comme insuffisante, M. Verneuil veut convertir ce clapier purulent en une plaie simple, et pour cela il incise largement la

tumeur gauche. Les deux lèvres de la plaie écartées mettent à découvert une surface grisâtre, dure, semi-cartilagineuse, sorte de coque qui recèle le foyer d'infection. M. Verneuil en excise alors deux ou trois tranches, coupées comme des tranches de melon, et arrive au centre du foyer, rempli de pus, de sanie et d'une sorte de bouillie brunâtre qui ne permet de reconnaître aucun organe. Nous constatons que la tunique vaginale, singulièrement hypertrophiée, d'un aspect fibro-cartilagineux, offre une épaisseur qui varie sur ses différents points de 5 à 15 millimètres. Sa face interne est recouverte d'épaisses couches brunes, stratifiées, sortes de concrétions fibrineuses résultant de l'épanchement qui s'est fait dans la tunique vaginale. Le testicule en est recouvert; nous ne pouvons nous assurer de sa position (ce sont des tranches de cette tunique hypertrophiée que je soumets à l'examen de la Société). La plaie, légèrement nettoyée par le raclage, fut ensuite pansée avec de la charpie imbibée de vin aromatique.

*Suite de l'observation, depuis le jour de la présentation de la pièce jusqu'au 1er août.* — L'état du malade s'améliore beaucoup jusqu'au 3 mai. Une suppuration de bonne nature s'est établie. Toutefois, comme il existe encore une couche considérable de fausses membranes, M. Verneuil enlève de nouvelles couches de ce tissu épais, semi-cartilagineux. Le testicule est toujours invisible. Le voisinage de la hernie inguinale qui descend jusqu'à l'entrée des bourses empêche d'aller à sa recherche. Ne pourrait-on pas craindre une péritonite herniaire si l'on intéressait tant soit peu le sac? A partir de cette dernière opération, la plaie est badigeonnée tous les jours avec une solution concentrée de nitrate d'argent destinée à détruire ce qui reste de tissu malade. (Pansement à la charpie.) Quelques jours après, phlébite superficielle de la jambe droite n'allant pas jusqu'à la suppuration. Guérison prompte. Amélioration graduelle de l'état général.

20 *juin*. Les cautérisations quotidiennes ne sont pas suffisantes pour détruire la masse cartilagineuse qui occupe la bourse du côté gauche. Elles sont cependant arrivées à faire connaître la position précise du testicule qui est situé en haut, au fond d'une anfractuosité. Les débris de la coque fibro-cartilagineuse ne permettent pas de rapprocher les lèvres de la plaie. La suppuration

est abondante et de bonne nature. M. Verneuil pratique alors une troisième opération. Il met à nu le testicule, enlève ce qui reste de la tunique vaginale, dont quelques parcelles trop adhérentes restent sur la tunique albuginée, et s'efforce de disséquer le cordon dont les éléments, confondus avec les éléments morbides, ne peuvent se diviser. L'opérateur en est réduit à tailler un cordon artificiel. En s'approchant de la partie supérieure des bourses, M. Verneuil prend les plus grandes précautions pour éviter la hernie, et néanmoins une légère péritonite herniaire se manifeste. La hernie, ordinairement réductible, ne veut plus rentrer; elle est douloureuse, et l'inflammation ne cède, au bout de quelques jours, qu'à l'emploi des sangsues, de la position et des cataplasmes.

8 *juillet*. Cette opération a permis à la plaie de se rétrécir convenablement. La cicatrisation de la partie supérieure ne fait, seule, aucun progrès. Le testicule respecté en est cause. Il est inutile au malade, car sa dégénérescence est certaine; aussi, M. Robert, alors chargé du service, se décide-t-il à pratiquer la castration. L'examen anatomique du testicule prouve la justesse du diagnostic. (Cautérisations successivement faites avec le nitrate d'argent et la teinture d'iode.)

1er *août*. La plaie n'est que de 3 centimètres d'étendue. Elle est recouverte de bourgeons charnus; la cicatrisation ne peut tarder. Ce serait le moment de s'occuper de l'hématocèle du côté droit; mais le malade se refuse à toute autre opération. L'état général est bien amélioré. Il ne reste plus qu'une grande faiblesse.

M. *Verneuil:* Lorsque ce malade a été confié à mes soins, il était dans un état extrêmement grave, très affaibli, présentant une diarrhée presque incoercible et les accès quotidiens d'une véritable fièvre hectique. Toutes ces circonstances étaient peu rassurantes au point de vue du résultat final de l'opération et semblaient de nature à devoir singulièrement en compromettre le succès. Aussi hésitai-je pendant quelques temps à agir. Mais, d'un autre côté, il me semblait cruel de laisser ce malheureux abandonné à une mort certaine, tandis que l'opération lui offrait au moins une chance de salut. En effet, les accidents devaient tenir

à l'infection putride exercée sur l'économie par le liquide extrêmement fétide qui était renfermé dans le foyer et ne pouvait ni s'écouler complétement au dehors, ni être avantageusement modifié par des injections détersives, à cause de l'obliquité et de l'étroitesse du trajet fistuleux. Une fois décidé à opérer, je pratiquai une incision de dehors en dedans sur la peau du scrotum que je trouvai endurcie et hypertrophiée, comme dans l'éléphantiasis. Elle avait une épaisseur de 2 à 2 1/2 centimètres ; lorsqu'elle fut incisée couche par couche, je me trouvai dans un foyer irrégulier, anfractueux, fétide, au milieu duquel il était presque impossible de se reconnaître et surtout de pratiquer une opération régulière. Une hernie inguinale volumineuse, dont le sac était accolé à la coque fibrineuse de l'hématocèle, venait encore augmenter la difficulté de la décortication et la rendre périlleuse. Je dus donc me borner à enlever tout ce que je pus de cette coque dans la partie inférieure et externe du testicule, et pour prévenir tant l'inflammation du kyste que la putréfaction des portions voisines de la hernie que j'avais dû respecter et dans l'espoir d'en obtenir l'exfoliation par sphacèle, je badigeonnai toute cette cavité avec une solution concentrée de nitrate d'argent. J'ai renouvelé cette cautérisation tous les deux jours. Le malade, qui avait eu quelques légers accidents cérébraux le premier jour, est maintenant dans un état fort satisfaisant et l'odeur repoussante qui s'exhalait de sa plaie avant l'opération a complétement disparu.

M. *Trélat* a vu, dans un cas d'hématocèle moins ancienne, M. Follin tenter vainement la décortication et être obligé de se borner à enlever des lambeaux de la coque fibrineuse comme l'a fait M. Verneuil. Il croit que les accidents généraux observés chez ce malade doivent être en grande partie attribués à la ponction qui a été pratiquée lorsqu'il est entré à l'hôpital. Ces ponctions qui, sans le vider complétement, mettent le foyer en communication avec l'air extérieur, ont toujours un fâcheux résultat.

---

CANCER DE LA CAPSULE SURRÉNALE GAUCHE, NON DIAGNOSTIQUÉ PENDANT LA VIE : PEAU BRONZÉE ; ICTÈRE ESSENTIEL. — Observation par M. BALL, interne des hôpitaux.

R... (Dominique), âgé de trente-six ans, forgeron, est entré le 24 décembre 1857 à l'hôpital de la Pitié dans le service de M. Becquerel, salle Saint-Raphaël, n° 33. Cet homme, d'une taille élevée et d'une robuste apparence, a les cheveux bruns, les yeux noirs, le teint hâlé, les poils médiocrement abondants. Pas d'antécédents de famille. Le malade jouit habituellement d'une excellente santé. Arrivé à Paris vers l'âge de seize ans, il a commis beaucoup d'excès alcooliques et s'est livré en même temps à la débauche des femmes ; il n'a cependant jamais éprouvé d'accidents vénériens. A vingt et un ans, il devint soldat et partit presque aussitôt pour l'Afrique, où il a séjourné douze ans sans jamais éprouver aucune des maladies familières au climat. Étant en Crimée avec son régiment, au mois d'octobre 1855, il eut une violente attaque de choléra qui dura treize jours et dont la convalescence fut longue et pénible. Il revint en France au mois de décembre de la même année : depuis cette époque il a toujours habité Paris, et sa santé ne s'est jamais complétement rétablie. Les conditions hygiéniques dans lesquelles il a vécu ont été favorables : il habitait au quatrième étage un logement sain, et se nourrissait convenablement. Il eut, il y a quatre mois, une affection caractérisée par un point de côté à droite, de la fièvre, de la dyspnée, une toux fréquente ; entré à l'hôpital Beaujon, il y fut traité pour une *pleurésie* (deux vésicatoires, ventouses scarifiées à droite, etc.), et sortit de l'hôpital au bout de quinze jours, incomplétement guéri. Après avoir repris son travail pendant un espace de six semaines, il recommença de nouveau à tousser et se vit obligé de garder la chambre pendant sept semaines, après lesquelles il entre à la Pitié le 24 décembre 1857.

*État actuel* (8 janvier 1858). — Le malade est dans le décubitus dorsal : physionomie un peu contractée : pas de dyspnée. A l'auscultation, on trouve du râle sibilant des deux côtés en arrière, dans toute la hauteur du poumon ; à gauche, il existe à la base du râle sous-crépitant à grosses bulles ; à droite, il existe un peu de matité comparative et d'affaiblissement respiratoire, sans

expiration prolongée. En avant, râle sibilant et sous-crépitant à gauche; bonne sonorité sous les deux clavicules. L'expectoration est de moyenne abondance; crachats muqueux, verdâtres, assez épais. Rien d'anormal à l'auscultation du cœur, dont la matité ne dépasse pas ses limites habituelles, 92 pulsations. Peau légèrement sudorale. Langue blanche, humide, rosée sur les bords; peu d'appétit, soif augmentée; ventre souple et peu douloureux, selles régulières. La matité du foie commence à 0,02 au-dessous du mamelon et se termine à 0,01 au-dessous des fausses côtes. La rate n'a pas été explorée. Urines de moyenne abondance, d'un jaune clair, offrant un léger nuage muqueux qui se dépose au fond du verre. Traitées par l'acide nitrique et par la chaleur, elles n'offrent aucun précipité, et ne réduisent pas le liquide de Barreswil. L'intelligence est nette, la mémoire bien conservée, les sens jouissent de leur intégrité.

En examinant attentivement le front du malade, dont le visage, brûlé par le soleil, offre une coloration assez foncée, on remarque un grand nombre de petites taches en apparence ecchymotiques, qui descendent en avant jusqu'aux arcades sourcilières, et remontent en arrière sur le cuir chevelu; le crâne étant presque complétement dégarni de cheveux, il est aisé de constater qu'elles dépassent la ligne médiane et vont en s'affaiblissant jusqu'au niveau de l'occiput. Le point où elles se montrent le plus rapprochées siége au niveau des bosses frontales: dans leur intervalle, la peau a conservé cette coloration brunâtre que présente le reste du visage. La face en est complétement dépourvue: sur les parties latérales et postérieures du cou, elles offrent une assez grande intensité de coloration. Au milieu même des parties les plus foncées, les plis de la peau ont conservé leur couleur naturelle. Il n'existe aucune altération de couleur sur les autres parties du corps. Interrogé sur l'époque de l'apparition des taches, le malade ne peut fournir aucun renseignement précis sur leur origine. Il croit, dit-il, avoir toujours eu le teint hâlé; mais son attention n'a jamais été appelée sur ce sujet.

18 *janvier*. Le malade se plaint d'éprouver depuis quelques jours du malaise, de la courbature, de la fièvre; 104 pulsations. Peau chaude et sèche; langue blanche; selles régulières. Il éprouve un point de côté à droite.

27 *janvier*. Une teinte ictérique s'est manifestée sur les sclérotiques ; la peau, chaude et sèche, offre une coloration légèrement jaunâtre. Il existe de la soif, de l'anorexie, un peu de constipation ; langue sèche, couverte d'un enduit brunâtre ; 118 pulsations. La matité du foie commence à 1 centimètre au-dessous du mamelon et dépasse d'environ 2 centimètres le rebord des fausses côtes. En déprimant la paroi abdominale, on sent aisément le bord inférieur de l'organe. La percussion n'est pas douloureuse. Les urines sont troubles, chargées de mucus, et d'un jaune foncé. Traitées par l'acide nitrique, elles prennent une légère teinte verdâtre qui passe bientôt au violet ; aucun précipité ne se manifeste dans la liqueur, la chaleur n'y provoque aucune réaction. (Limonade un p. ; jul. ext. thébaïque, ipéca, de chaque, 0gr,05 ; 1 b. Sedlitz.)

28 *janvier*. Le malade a eu deux selles hier, les matières ne sont pas plus colorées que d'habitude. Peau chaude ; langue sèche. 108 pulsations.

29 *janvier*. L'ictère est très bien caractérisé : une teinte jaune uniforme s'est répandue à toute la surface du corps ; langue sèche et noirâtre, soif, anorexie ; 112 pulsations. Le malade accuse un sentiment général de courbature et de malaise ; il n'y a pas de délire.

3 *février*. L'ictère est des plus prononcé ; une teinte jaune très intense existe à toute la surface du corps ; les draps sont maculés en jaune par les sueurs et principalement par les urines, dont la couleur, d'un brun foncé, présente avec la plus grande intensité les réactions caractéristiques de l'ictère ; abondamment chargées de mucus, elles ne renferment pas trace d'albumine. La matité du foie n'a pas augmenté d'étendue depuis le début de l'ictère : mais la percussion est douloureuse, et, pour la première fois, il existe une douleur légère derrière l'épaule droite. Langue sèche, anorexie, constipation ; le malade a eu ce matin même quelques vomissements muqueux ; peau chaude, 112 pulsations ; pas de délire. (Bain.)

8 *février*. Même état ; le malade se plaint d'éprouver un peu d'angine ; les vomissements n'ont pas reparu. (Garg. feuilles d'aconit et de mauve ; 1 pil. cynogl.)

14 *février*. Le malade a eu hier trois vomissements muqueux ;

il éprouve de fréquentes vomituritions ; 120 pulsations. Une légère ecchymose se manifeste au pourtour de l'orbite gauche ; une ecchymose bien prononcée existe au-devant de la rotule du même côté. (Ipéca, 1 gr.)

15 *février*. Deux vomissements muqueux et plusieurs selles liquides. La prostration est très marquée, pas de délire.

16 *février*. L'ecchymose autour de l'orbite a beaucoup augmenté d'étendue. Les paupières sont fermées et le malade ne peut pas les ouvrir, il existe un écoulement abondant de larmes colorées en jaune. Diarrhée abondante et fétide. Le soir, vers sept heures, le malade est pris pour la première fois d'un délire aigu : agitation, cris, paroles incohérentes ; il veut s'échapper de son lit et renverser tous les objets qui l'entourent.

Vers six heures du matin, il s'affaisse pour s'éteindre graduellement : la mort est survenue à sept heures et demie du matin.

*Autopsie* vingt-quatre heures après la mort.

*Aspect extérieur*. — Teinte ictérique à toute la surface du corps ; peau bronzée sur le front, la partie antérieure du cuir chevelu et les parties latérales du cou ; ecchymoses sur plusieurs points, au cou, sur le tronc et aux membres.

A l'ouverture du *crâne*, la dure-mère se trouve adhérente aux parois osseuses à sa partie antérieure. Il existe une assez grande quantité de liquide dans la cavité de l'arachnoïde. Le cerveau est parfaitement sain et n'offre pas la moindre trace d'un foyer hémorhagique, ni d'un ramollissement. Il existe un peu de sérosité dans les ventricules latéraux. On trouve, à droite de la grande scissure, vers la partie médiane, beaucoup de granulations de Pacchioni.

A l'ouverture du *thorax*, il ne s'écoule point de sérosité. Les poumons sont l'un et l'autre congestionnés vers la base, mais les portions même les plus déclives du tissu pulmonaire surnagent dans l'eau. Il n'existe aucune trace de tubercules ni d'emphysème ; pas d'adhérences pleurales. Le cœur ne présente aucune altération des orifices ; mesuré transversalement à la base, il offre une largeur d'environ 10 1/2 centimètres ; de la base à la pointe, 10 centimètres. Pas de caillot dans le ventricule gauche ; dans le ventricule droit, caillot allongé, se prolongeant dans l'oreillette correspondante et la veine cave supérieure. Un peu de

sérosité dans le péricarde qui n'offre aucune autre altération.

A l'ouverture de l'*abdomen*, il ne s'écoule point de sérosité; pas de pseudo-membranes dans la cavité péritonéale. Le foie est très volumineux; longitudinalement, il présente une longueur de 44 centimètres à la face convexe, et de 35 centimètres à la face plane; son diamètre vertical, mesuré sur la face convexe, est de 31 centimètres. A la coupe, le tissu hépatique paraît légèrement jaunâtre, bien que la substance rouge soit loin d'avoir complétement disparu. Examiné au microscope, il ne présente aucune altération; les cellules hépatiques offrent leurs caractères habituels; il existe seulement un peu plus de graisse qu'à l'état normal. La vésicule biliaire, assez fortement distendue, ne contient pas de calculs, elle renferme une bile fort épaisse et d'une couleur noire très prononcée. La rate est volumineuse; son diamètre longitudinal est de 24 centimètres. Le parenchyme de l'organe n'est pas ramolli. L'estomac présente un cancer en plaque non ulcéré, occupant la presque totalité de la petite courbure et n'atteignant pas le pylore; à la coupe, le tissu malade est d'un blanc luisant, dur, cartilagineux, criant sous le scalpel. Le microscope y fait reconnaître un grand nombre de cellules dites *cancéreuses*. Sur le reste de la surface, la muqueuse est injectée, non ramollie, et ne présente pas d'ulcérations. Le pancréas est dur et volumineux; il ne présente pas d'éléments morbides. Les intestins ne présentent pas d'altération; les matières qu'ils renferment sont demi-solides, grisâtres, comme argileuses.

Le rein droit, un peu congestionné à sa surface, ne présente aucune altération; la capsule surrénale correspondante est saine; 5 1/2 centimètres sur 11. Le rein gauche, volumineux (8 1/2 centimètres sur 16) et congestionné à la surface, est surmonté d'une capsule énorme, d'une forme assez irrégulière, mais rappelant cependant par son ensemble la forme habituelle de l'organe. Elle vient coiffer, d'une part, l'extrémité supérieure du rein; d'une autre part, elle s'avance jusqu'au tube de l'organe et le dépasse, après avoir pénétré à travers cet orifice jusque dans le bassinet en suivant le trajet des vaisseaux. Sa consistance est cartilagineuse : à la coupe, on voit, disséminé à travers le tissu rosé de l'organe, un tissu blanc, lardacé, dur, criant sous le scalpel. Au microscope, elle présente un grand nombre de cellules dites can-

*céreuses* et de noyaux libres. Le prolongement qui pénètre dans le rein est de même nature et présente au microscope les mêmes éléments. Son diamètre longitudinal est de 16 1/2 centimètres ; son diamètre vertical de 9 centimètres.

Dans le voisinage de la capsule, le péritoine, considérablement épaissi, présente à la coupe un aspect lardacé ; examiné au microscope, il présente beaucoup de noyaux et fort peu de cellules dites *cancéreuses*. Les ganglions lymphatiques voisins, dont plusieurs sont assez volumineux, ne présentent pas d'induration et n'ont pas été examinés au microscope.

Enfin autour des vaisseaux, dans le sillon transverse du foie, il existe une petite masse de tissu cellulaire squirrheux offrant le même aspect et sous le microscope les mêmes éléments que les tissus précédemment décrits. On n'a pas constaté d'obstruction directe des canaux biliaires.

L'observation qui précède paraît ajouter un fait de plus aux faits déjà connus d'altération des capsules surrénales avec peau bronzée : il est vrai, sans doute, que chez notre sujet la coloration morbide n'avait pas envahi la totalité de l'enveloppe cutanée ; mais sur un certain nombre de points définis, elle offrait des caractères parfaitement tranchés, et qui ne permettaient guère de la méconnaître : si cependant, après s'être occupée du symptôme, l'observation s'en est plus tard écartée, il faut s'en prendre aux phénomènes remarquables survenus du côté de l'appareil biliaire. L'existence de cette altération, qui datait sans doute d'une époque assez éloignée, puisque le sujet n'en avait jamais soupçonné l'origine, semblerait coïncider avec la marche insidieuse et lente que suivent les affections cancéreuses développées à l'intérieur des cavités splanchniques.

La grande diversité des altérations décrites par les observateurs qui ont rapporté des cas de maladie d'Addison, altérations qui ne sauraient, à coup sûr, constituer une seule et même maladie, semblerait autoriser à croire, comme on l'a déjà supposé, que les capsules surrénales jouent un rôle important dans la sécrétion pigmentaire, puisque toutes leurs altérations jouissent au plus haut degré de la propriété de modifier la couleur de la peau. Dans l'observation qui vient d'être rapportée, une seule des deux capsules était malade : la congénère était parfaitement saine. Ce fait

remarquable serait-il en rapport avec l'intensité bien amoindrie du symptôme caractéristique de la maladie? et ne serait-on pas autorisé à croire que si les deux capsules avaient souffert, l'altération de la couleur aurait pris des proportions bien plus notables? L'apparition brusque de l'ictère, dont l'autopsie n'a pas démontré la cause, est un fait singulier, qu'il est sans doute permis de rapprocher de quelques faits semblables, entre autres d'un cas relaté par notre collègue et ami M. S. Ferréol, dans lequel l'ictère avait coïncidé avec une dégénérescence graisseuse des capsules surrénales. Il est vrai que l'auteur attribue ce phénomène à l'hypertrophie de quelques ganglions lymphatiques voisins : rien de semblable n'existe dans notre observation. Enfin la mort, survenue dans un temps aussi court, sans que les altérations cancéreuses eussent atteint un développement assez considérable pour se manifester au dehors, soit par des signes physiques, soit par des troubles fonctionnels, n'autorise-t-elle pas à penser que la lésion fondamentale avait son siége dans ces organes dont l'importance vitale a été déjà si bien démontrée par d'éminents physiologistes. Ce n'est d'ailleurs qu'avec la plus grande réserve que je me permets de soumettre ces réflexions à la Société.

---

Ont été nommés :

*Membres titulaires :* MM. Besnier, A. Foville.

*Membres adjoints :* MM. Coulon, Simon (Edmond), Gerin-Roze, Pana.

*Membres correspondants :* MM. Le Juge (à l'île Maurice), Othon Vitalis (à Constantinople), Mordret (au Mans).

A été expulsé de la Société pour cause de plagiat scientifique, M. José Prô (ancien membre honoraire à Lima).

---

# XXXIII^e ANNÉE. — NOVEMBRE 1858 (1).

SOMMAIRE :

EXTRAITS DES PROCÈS-VERBAUX. — 1. Luxation incomplète et ancienne du coude. — 2. Rupture spontanée de la crosse de l'aorte. — 3. Croup consécutif à une angine couenneuse (mort en vingt-quatre heures). — 4. Communication des deux ventricules du cœur. — 5. Fracture de la colonne vertébrale, du coccyx et de la jambe. — 6. Tumeurs cancéreuses du foie. — 7. Rétrécissement de l'urèthre. — 8. Maladie de Bright. — 9. Fracture incomplète ou en partie consolidée de la rotule (?). — 10. Croup (insuccès de la trachéotomie). — 11. Polype pédiculé de l'utérus. — 12. Apoplexie de la protubérance annulaire (kystes et tumeurs des reins chez le même sujet). — 13. Tumeur de l'épiploon (cancer ou tubercule?). — 14. Anévrysme de l'aorte abdominale. — 15. Kystes multiloculaires de l'ovaire. — 16. Infection purulente à la suite d'une opération pratiquée sur le vagin. — 17. Ramollissement des os. — 18. Atrophie congénitale de l'artère pulmonaire.

OBSERVATIONS. — Phlébite des sinus de la dure-mère, observations par M. GELLÉ et par M. GIBERT; rapport, par M. GENOUVILLE.

— Cancer généralisé d'emblée, par M. SECOND-FÉRÉOL.

— Tumeur cancéreuse du fémur, par M. BRICHETEAU.

— Rapport sur un fœtus monstrueux du genre célosomien, par M. ALEXIS MOREAU.

1. — M. *Liégeois* présente au nom de M. Saleron, médecin principal à Alger, une luxation incomplète et ancienne du cubitus et du radius gauches, en arrière de l'humérus, avec ankylose ligamenteuse incomplète.

Le nommé Si-Ali-Ould-ben Abd-el-Kader ben Aiffa, âgé d'une trentaine d'années, d'une bonne constitution, quoique grêle et sèche, condamné à mort par le conseil de guerre d'Alger, entra à l'hôpital du Dey le 3 mai 1848, à sept heures du matin, atteint

(1) La Société ne tenant pas de séances pendant les mois de septembre et d'octobre, le *Bulletin* du mois de novembre fait suite à celui du mois d'août.

d'une pneumonie gauche au troisième degré, et mourut le 6, à une heure du matin. En saignant ce malade, on s'aperçut que l'avant-bras gauche était presque complétement ankylosé et la main en pronation.

*Autopsie.* — Tout le poumon gauche est hépatisé, excepté la moitié antérieure du lobe supérieur, qui est fortement engouée; le lobe inférieur présente déjà plusieurs points d'hépatisation grise, et en arrière une petite cavité purulente.

Le membre thoracique gauche paraît sensiblement moins développé que le droit, mais c'est une atrophie générale uniforme peu prononcée. Il est raccourci de près de deux centimètres; on ne trouve aucune trace de cicatrices, aucune marque de contusions anciennes ou récentes, pas la moindre trace d'engorgement aigu ou chronique. Les tissus sont aussi fermes, aussi résistants que ceux du côté opposé; le coude est visiblement déformé; l'avant-bras, la main sont dans une pronation forcée et presque complète; ils ne peuvent être ramenés en supination, et l'axe du bras et de l'avant-bras forme un angle très obtus et ouvert en avant d'au moins 170 degrés; l'articulation du coude n'est susceptible que de très faibles mouvements, qui suffisent pour faire voir qu'il n'y n'y a pas ankylose par fusion; l'olécrâne forme une forte saillie en arrière et remonte beaucoup plus haut que les deux tubérosités de l'humérus, il est très éloigné de l'épitrochlée, et paraît évidemment porté un peu en dehors en haut et un peu en arrière, le tendon du biceps forme une corde rigide et saillante assez distante de l'humérus. L'extrémité inférieure de l'humérus ne forme pas en avant une saillie bien appréciable, malgré le peu d'embonpoint du sujet; l'articulation du poignet, toutes celles des doigts, ainsi que l'articulation scapulo-humérale sont parfaitement intactes, et jouissent de tous leurs mouvements.

Les muscles du bras et de l'avant-bras sont fermes, rougeâtres; les nerfs, les artères, les veines sont intacts à l'état normal et ne présentent aucune trace de lésions anciennes. Seulement le nerf médian est aplati, rubanné et appliqué sur la crête osseuse hypertrophiée qui sépare la trochlée de l'épitrochlée, retenu dans cette position par des brides cellulo-fibreuses. Les muscles biceps et brachial antérieur n'ont éprouvé aucune déchirure à leur attache inférieure, qui est très enfoncée en arrière de l'extrémité inférieure

de l'humérus. Entre le tendon du biceps et l'humérus existe une grosse masse de tissu cellulo-graisseux remplissant les cavités olécranienne et sigmoïde; les ligaments péri-articulaires sont plus forts, plus épais et plus résistants que dans l'état normal, surtout en avant et en dehors; il n'existe plus aucune trace de capsule séreuse interarticulaire; seulement, entre le brachial antérieur et le ligament antérieur, il y a une apparence de bourse muqueuse incomplètement organisée; le cubitus et le radius ont aussi leurs rapports entre eux et n'ont éprouvé aucun diastasis, le ligament annulaire du radius est intact, mais il est plus large et un peu moins épais que dans l'état normal.

Après macération, les os présentent les altérations suivantes : — *Humérus.* L'épitrochlée, la cavité coronoïde, le condyle interne et l'externe, l'épicondyle sont à peu près à l'état normal. En avant, la poulie articulaire interne paraît plus profonde, l'externe est presque comblée; la crête qui sépare les deux poulies est comme évasée, élargie, et semble faire corps avec le condyle externe; en arrière, la cavité olécranienne est intacte, mais le fond et le pourtour présentent des rugosités mamelonnées; au-dessus et en dedans existe une plaque de stalagmite osseuse; au-dessous de la cavité olécranienne existe une cavité accidentelle peu profonde, creusée transversalement, bornée en dedans et en dehors par deux crêtes osseuses; elle s'étend en bas jusqu'à la partie inférieure de la surface articulaire : c'est la nouvelle cavité de réception de l'apophyse coronoïde du cubitus. En arrière du condyle externe, au-dessous de l'épicondyle, existe une autre cavité destinée à loger la tête du radius, elle est bornée en arrière par deux jetées osseuses, résistantes, composées de tissu compacte qui appuient sur la tête de ce dernier os et limitent ses mouvements en haut et en arrière. De la partie inférieure et interne de l'épitrochlée part une autre saillie osseuse à large base de tissu compacte, qui se porte horizontalement en arrière et un peu en dehors, pour aller s'appuyer, par son sommet, sur la partie antérieure, inférieure et interne de la cavité sigmoïde du cubitus. — *Cubitus.* L'olécrâne n'a subi aucune modification en haut et en arrière, toute l'étendue de la cavité sigmoïde est rugueuse, inégale, peut-être un peu plus spongieuse qu'à l'état normal; la crête qui la divise verticalement a presque disparu, le sommet de l'apophyse coronoïde déformé et

aplati de haut en bas et transversalement pour s'adapter à la cavité accidentelle qui existe sur la partie postérieure de la surface articulaire de l'humérus, est encore solide et résistante, quoique creusée dans toute son étendue de trous larges et profonds. — *Radius*. La partie antérieure de la tête du radius est déprimée d'avant en arrière, de haut en bas et de dedans en dehors; elle présente une surface articulaire de nouvelle formation, qui est encroûtée de substance cartilagineuse, et appuie sur la face postérieure du condyle externe.

M. Saleron n'a pu se procurer aucun renseignement; mais, d'après la nature des altérations, il est évident que la luxation datait de plusieurs années.

M. *Liégeois* fait remarquer que ces facettes de l'humérus résultant de la pression exercée par les os de l'avant-bras déplacé ne sont pas à la partie la plus inférieure des surfaces articulaires, mais se trouvent en arrière sur un plan oblique de bas en haut et d'avant en arrière; de telle sorte que l'on peut se demander comment il a pu se faire que ces os se soient ainsi maintenus dans cette situation sans être ramenés plus en arrière, et sans que l'apophyse coronoïde du cubitus soit allée se loger dans la cavité olécranienne de l'humérus, le radius étant situé sur un plan antérieur par rapport au cubitus.

M. *Houël* rapproche cette pièce d'une toute semblable, qu'il met sous les yeux de la Société, et qui a été déposée au musée Dupuytren par M. Gély (de Nantes), et il fait remarquer que, dans un cas comme dans l'autre, la luxation n'a pas lieu simplement en arrière, il y a, en même temps que ce mouvement de translation des os de l'avant-bras à la partie postérieure de l'humérus, un mouvement de rotation qui se fait ici autour de l'épitrochlée, ce qui permet de considérer la luxation comme étant tout à la fois *postérieure* et *latérale externe incomplète*. — Quant à la situation de l'apophyse coronoïde, il ne pense pas qu'elle ait jamais été rencontrée d'une manière bien incontestable dans la cavité olécranienne ; il faudrait des lésions beaucoup trop considérables pour qu'il en pût être ainsi, et alors il y aurait non plus seulement luxation, mais véritable arrachement de l'avant-bras.

M. *Liégeois* ne conteste pas qu'il soit difficile à l'apophyse coronoïde de remonter jusqu'à la cavité olécrânienne, mais il trouve extraordinaire qu'elle ait pu, dans le cas actuel, rester pour ainsi dire en équilibre sur l'extrémité inférieure et postérieure de la poulie humérale sans se trouver entraînée en arrière.

---

M. *Gibert* fait voir un cas de *rupture spontanée de la crosse de l'aorte.*

Une femme de soixante et douze ans, grande, sèche, amaigrie, entre au mois de mai 1858 dans le service de M. Béhier, à l'hôpital Beaujon, pour un asthme qui ne l'incommode que depuis un mois. Cette femme ne s'est jamais alitée de sa vie ; elle ne se souvient pas d'avoir été malade. Elle a toujours été bien réglée jusqu'à la ménopause, qui a eu lieu de quarante-cinq à cinquante ans, et qui s'est passée sans accidents. Sa santé n'est dérangée que depuis un an, époque à laquelle, sans cause appréciable, elle a éprouvé de la gêne dans la respiration. Au commencement de l'hiver dernier, cette gêne s'est accrue, elle s'est accompagnée de battements de cœur et d'accès d'étouffements qui ne l'ont cependant jamais obligée à s'aliter. Elle nous assure qu'elle n'a jamais eu de maux de tête, ni d'œdème des membres inférieurs, et qu'elle a toujours été maigre et sèche comme elle est maintenant.

Sa respiration est pénible, anxieuse, avec toux, sans expectoration. Quelques accès légers d'étouffement la nuit. A l'auscultation : râles muqueux et sibilants disséminés, peu abondants. Obscurité de la respiration sous les deux clavicules, sans craquement. Résonnance partout normale. Les bruits du cœur sont sourds, accompagnés de bruits de souffle doux, l'un plus fort à la pointe au premier temps, l'autre très léger à la base au second. Le pouls radial est vibrant. Phénomènes d'embarras gastrique, langue saburrale, perte d'appétit, mauvais goût à la bouche. Pendant quelques jours, M. Béhier se borne à combattre l'embarras des voies digestives (ipécacuanha, 1 gramme, le lendemain de son admission) et plus tard la malade est soumise à un régime excitant et tonique où entrent le café et le quinquina.

La malade allait mieux, respirait plus librement, quand le

22 mai, au moment même où elle mangeait un échaudé, assise sur son lit, elle s'affaisse subitement sans pousser un cri et meurt.

*Autopsie.* — Le péricarde est distendu par deux caillots énormes qui se moulent sur le cœur et l'entourent de toutes parts. Quand ils sont enlevés on constate une vaste déchirure circulaire de l'aorte au niveau de son grand sinus. Cette rupture fait le tour presque entier du vaisseau et la continuité n'existe qu'à gauche dans une étendue de 1 centimètre au plus. Au niveau de la déchirure et dans la partie droite, on observe une dissection des trois tuniques de l'artère. Entre la moyenne et l'externe, on trouve un petit caillot qui a subi un commencement d'organisation, en sorte qu'on peut croire que les deux premières tuniques ont été d'abord rompues et que l'externe n'a pu résister longtemps à l'effort du sang. Les parois de l'artère sont friables et se laissent déchirer avec facilité. Au reste, l'aorte est malade dans toute son étendue, sa face interne est criblée de plaques athéromateuses. L'orifice auriculo-ventriculaire gauche présente des valvules indurées à leur base; mais l'orifice n'est pas sensiblement rétréci. Il en est de même des orifices artériels qui présentent un peu d'induration à la base des valvules sans insuffisance ni rétrécissement.

Dans le cerveau on trouve un petit foyer de ramollissement d'une étendue de 3 centimètres environ au-dessous de la cavité ancyroïde. Cette altération ne paraît pas avoir provoqué de symptômes morbides pendant la vie. Les artères de la base du crâne sont ossifiées.

Les reins sont déformés, mamelonnés ; la substance corticale atrophiée et amincie. Le foie est bosselé à sa surface, parcouru par des brides fibreuses ; la substance glandulaire est aussi anémiée.

---

M. *Coulon* met sous les yeux de la Société :

3. — *a.* Le larynx d'un sujet affecté de *croup consécutif à une angine couenneuse* et ayant amené la mort en vingt-quatre heures.

L... (Marie), âgée de onze ans, est aussi grande et aussi forte qu'une enfant de quinze ans.

Le 24 septembre, elle est prise d'un coryza avec écoulement de mucus par les narines.

Le 25 et le 26, mal à la gorge.

Le 27, on amène l'enfant à l'hôpital. On voit des fausses membranes grisâtres sur les amygdales, les piliers du voile du palais et la paroi postérieure du pharynx. On touche les parties malades avec un pinceau trempé dans une solution alcoolique de tannin et on fait vomir avec l'ipécacuanha.

Le 28 septembre au matin, l'enfant n'est pas plus malade. La voix n'est pas croupale. L'auscultation de la poitrine fait entendre le murmure vésiculaire normal. — 28 septembre, à onze heures du matin : l'enfant est plus gênée pour respirer. Toux et voix croupales. (Ipécacuanha, vomissements.) — 28 septembre, à trois heures de l'après-midi, l'enfant commence à asphyxier. (Ipécacuanha, nouveaux vomissements.) Sous l'influence de ces vomissements : l'enfant rend une fausse membrane formant un tube complet de 12 centimètres de longueur ; cette fausse membrane est très épaisse. Après avoir rejeté cette fausse membrane, l'enfant est quelque temps soulagée ; mais pendant la nuit la respiration devient très gênée. A l'auscultation on n'entend plus le murmure vésiculaire, mais une respiration soufflante et un peu de râle muqueux.

Le 29 septembre au matin, la malade asphyxie d'une manière lente ; il n'y a pas d'accès de suffocation, pas de dépression du creux épigastrique, pas de sifflement laryngo-trachéal ; aussi, les médecins et les internes de l'hôpital s'accordent tous à dire que l'opération serait inutile et la trachéotomie n'est pas pratiquée. — Le 29 septembre à midi, l'enfant succombe sans avoir eu d'accès de suffocation.

*Autopsie.* — On trouve la face interne de la trachée, des bronches et des divisions bronchiques (aussi loin qu'on peut aller) tapissée par des fausses membranes épaisses formant des tubes complets. Dans la trachée on trouve un tube pseudo-membraneux fort épais qui a remplacé le tube expectoré pendant la vie. Il y a aussi des fausses membranes dans le larynx, mais l'ouverture glottique est parfaitement libre ; ce qui explique pourquoi l'air arrivait dans les poumons ; mais comme les divisions bronchiques et probablement aussi les vésicules pulmonaires sont tapissées

par des fausses membranes, il n'y avait pas contact immédiat de l'air et du sang, et la respiration ne se faisait plus. L'opération de la trachéotomie eût été complétement inutile, puisqu'il n'y avait pas obstruction du larynx.

---

4. *b*. Un cœur sur lequel on voit une *communication des deux ventricules*, avec persistance du trou de Botal, perméabilité du canal artériel et dilatation de la première portion de l'aorte.

Ch... (Blanche), âgée de sept ans, entre à l'hôpital des Enfants malades le 24 septembre 1858 pour un érysipèle de la face, auquel elle succombe le 28 septembre. Lors de l'entrée de la malade à l'hôpital, on observe que, malgré ses sept ans, elle a la taille d'un enfant de trois ans; elle est cyanosée; les extrémités des doigts et des orteils sont et ont toujours été bleuâtres. Les doigts sont en massue. Cette enfant n'a jamais pu courir sans être aussitôt essoufflée.

L'auscultation du cœur fait entendre un bruit de souffle très rude; ce bruit de souffle fait suite au premier bruit du cœur et se prolonge jusqu'au second, de telle sorte qu'il n'existe qu'un bruit et qu'un silence. Le maximum du bruit de souffle correspond à la base du cœur et à gauche, et se prolonge dans les carotides. La rudesse du bruit fait diagnostiquer à M. Roger une communication des deux ventricules et non pas une persistance du trou de Botal.

A l'*autopsie*, on trouve un orifice qui fait communiquer les deux ventricules, comme M. Roger l'avait diagnostiqué en se basant sur la *cyanose* qui existait et sur la *rudesse du bruit occupant tout le petit silence*. Cet orifice siége à la partie supérieure de la cloison interventriculaire, il a à peu près le diamètre d'une pièce de cinquante centimes, il est parfaitement circonscrit. Il existe aussi une persistance du trou de Botal, mais cet orifice est très étroit; c'est à peine si l'on peut y introduire une sonde cannelée ordinaire. Le canal artériel est encore un peu perméable, il permet à peine l'introduction d'un stylet très fin. La première portion de l'aorte, c'est-à-dire la portion comprise entre l'origine de ce vaisseau et la naissance du tronc artériel brachio-céphalique, présente une dilatation assez notable; il n'y a aucune altération des parois de

l'aorte. L'artère pulmonaire ne présente rien d'anormal. Les valvules du cœur n'offrent aucune altération.

---

5. M. *Pana* communique le fait suivant :

L... (Philippe), maçon, âgé de quarante-deux ans, entré à l'Hôtel-Dieu le 5 novembre, à deux heures de l'après-midi (lit n° 2 de la salle Sainte-Marthe, service de M. le professeur Laugier), est tombé d'un quatrième étage sur le pavé, et en frappant le sol par la face postérieure du tronc. Nous constatons ce qui suit :

Intelligence intacte, le malade répond à toutes les questions qu'on lui adresse. La face est pâle, couverte de sueur froide. Du sang sort par la bouche, et provient d'une déchirure de la langue. Pas de lésion appréciable du côté des mâchoires et des dents ; plaie cutanée de l'occiput, qui saigne très peu d'ailleurs ; ecchymose des paupières gauches, de l'inférieure surtout ; ecchymose sous-conjonctivale, large comme une pièce d'un centime vers la partie supérieure du globe oculaire du même côté. Les deux globes offrent une congestion passive, cyanique, analogue à celle qu'on observe sur les yeux des cholériques ; la vision n'est point troublée ; peau terne, froide ; insensibilité avec perte du mouvement aux membres abdominaux. Le malade se plaint continuellement d'une douleur vive, accompagnée d'étouffement, qu'il dit ressentir au creux de l'estomac ; la moindre pression en ce point devient insupportable.

La respiration est courte, accélérée et comme entrecoupée ; elle est plutôt diaphragmatique que costale. Pouls faible, petit, accéléré et intermittent ; pas de déviation des traits de la face, point de lésion des appareils sensitifs.

Au haut de la région lombaire de l'épine, on constate l'existence d'une saillie anguleuse peu prononcée, formée par l'apophyse épineuse de la première vertèbre lombaire qui proémine en arrière ; au même point on retrouve une flexibilité anormale et une vive sensibilité à la pression.

Vers le haut de la région fessière gauche on remarque une bosse sanguine fluctuante, du volume de la tête d'un enfant nouveau-né, et n'offrant ni battements, ni mouvements d'expansion.

Le malade perd une certaine quantité de sang par l'anus; et par le toucher rectal, on trouve : 1° une fracture transversale du coccyx qui est mobile en tous sens; 2° une déchirure du rectum se prolongeant en avant et sous forme de cratère jusqu'au bulbe, sans que la peau correspondante soit entamée; ni les tubérosités ischiatiques, ni les os des iles n'offrent de signes de fracture.

La jambe droite présente à la réunion de son tiers supérieur avec le tiers moyen, une saillie anguleuse et pointue sans lésion des téguments; on y perçoit une crépitation multiple et une mobilité des plus prononcées.—Mort quatre ou cinq heures après l'accident.

*Autopsie* trente-huit heures après la mort.

1° Colonne vertébrale. — Fracture transversale complète de la première vertèbre lombaire, située tellement près de sa surface articulaire, qu'en certains points de la solution de continuité, il y a plutôt luxation, ou si l'on veut déchirure du disque intervertébral qui l'unit à la dernière dorsale que fracture proprement dite. Les tissus fibreux environnants sont partout déchirés, sauf en *avant*, où le surtout ligamenteux antérieur existe en partie; ecchymoses en avant comme en arrière de la colonne, de même que dans le canal *médullaire*. En avant, l'épanchement sanguin, moins abondant, descend jusqu'à l'angle sacro-vertébral. En arrière, au contraire, non-seulement il remplit tous les interstices musculaires de la masse sacro-lombaire, mais décolle la peau des lombes et de la fesse gauche, formant dans ce dernier point une poche volumineuse remplie de sang noir coagulé, située entre l'aponévrose et le muscle grand fessier.

La moelle, sauf une teinte ecchymotique à sa surface, ne paraît pas altérée au niveau du siége de la fracture.

La fracture du coccyx est complète, transversale dans sa direction, et elle occupe la base de cet os qu'elle sépare du sacrum.

Les désordres du périnée ne sont autres que ceux que nous avons signalés pendant la vie. L'urèthre nous a paru intact.

2° Jambe. — Quand à la jambe, la fracture principale du tibia affectait la forme d'un V renversé, et du sommet duquel partait une fracture verticale et médiane, qui séparait les deux condyles du tibia entre eux, et se prolongeait jusque dans la jointure. Chaque branche du V était séparée à son tour par une fracture transversale en deux moitiés superposées. Le fragment inférieur

de l'os, taillé en croix en avant, offrait trois grosses esquilles complétement détachées de sa face postérieure. Le péroné était fracturé également, au niveau de son col, et la fracture avec esquille pénétrait dans l'articulation péronéo-tibiale supérieure.

La manière dont le malade est tombé, et cette particularité de la conservation des tissus fibreux, rien qu'en avant, indiquent assez clairement le mécanisme de la fracture, par *flexion forcée* de l'épine; conséquemment nous pensons qu'ici on avait à faire à une fracture de la colonne vertébrale par cause indirecte, ce qui viendrait confirmer les idées émises par M. le professeur Malgaigne, à l'égard de ces fractures.

---

6. M. *Tissier* montre un *foie rempli de tumeurs cancéreuses.*

Un homme de cinquante-deux ans, sorti il y a trois semaines environ de l'hôpital Saint-Antoine, fut envoyé à l'Asile de Vincennes comme convalescent d'une pleurésie. Il y a huit jours, il retomba malade à Vincennes, et fut placé à l'infirmerie, d'où on le fit transporter à l'Hôtel-Dieu, le 24 août.

A la visite du soir, je trouve le malade sur son séant, ayant une dyspnée très considérable; il y a menace de suffocation, le pouls est assez fort, et bat 120 par minute. A la percussion, submatité dans toute la poitrine, matité plus considérable à la partie inférieure droite. A l'auscultation, râle sous-crépitant dans toute l'étendue du thorax en arrière et en avant, excepté dans les parties les plus déclives, où il y a absence de murmure vésiculaire. Souffle considérable en arrière et des deux côtés. Pas d'égophonie; bronchophonie très légère; expectoration de quelques crachats purulents. Mort le 25 août à cinq heures du matin.

*Autopsie.* Les deux poumons sont hépatisés; en outre, le lobe inférieur du poumon droit est induré, de couleur grisâtre, laissant échapper une certaine quantité de pus par la pression. La plèvre du côté droit est le siége d'un épanchement de liquide purulent de 1 litre à 1 litre 1/2 environ. Rien au cœur.

Le foie hypertrophié présente sur sa face convexe et sur sa face concave plusieurs noyaux cancéreux de volume variable; la vésicule biliaire est saine. L'estomac ne présente aucune altération; rien au pancréas, à la rate et aux reins.

M. *Genouville* fait observer la rareté du cancer primitif du foie, et rappelle un exemple semblable qu'il a présenté à la Société.

---

7. M. *Fournier* présente un *rétrécissement de l'urèthre* recueilli sur un homme chez lequel M. Civiale avait à plusieurs reprises pratiqué la dilatation. Cet individu, âgé de soixante et dix ans, est venu mourir, à l'hôpital Saint-Antoine, d'un rétrécissement de l'orifice mitral et d'une pneumonie double. Il y a trente ans, il avait eu sa première blennorrhagie, à la suite de laquelle il en contracta sept autres : aucune ne fut traitée par les injections caustiques.

Le rétrécissement siége au point de jonction de la portion membraneuse avec la portion spongieuse de l'urèthre, affectant principalement cette dernière portion. Il occupe une longueur de 3 centimètres 1/2, et est tel qu'une sonde n° 5 de la filière Charrière pouvait à peine le franchir, même sur le cadavre. Il n'y a dans la région prostatique de l'urèthre ni dilatation, ni rétrécissement. L prostate n'est pas hypertrophiée, mais elle est le siége d'une inflammation chronique, et par la pression on fait sourdre de son tissu un liquide purulent. La vessie est hypertrophiée, à colonnes.

M. *Mercier* pense que les rétrécissements n'affectent que d'une façon tout à fait exceptionnelle la partie membraneuse de l'urèthre, et se limitent exclusivement dans sa partie spongieuse ; ce cas ne lui paraît pas faire exception à cette règle générale, car, contrairement au présentateur, il croit que la partie spongieuse est seule affectée. — Sur les observations qui lui sont faites par M. Fournier, il convient bien qu'une section de la portion membraneuse de l'urèthre est atteinte, mais c'est seulement cette portion qui se trouve au-dessous de l'aponévrose moyenne du périnée, et qui se continue directement avec la partie spongieuse ; aussi n'est-elle malade qu'à cause de son voisinage avec cette même portion spongieuse, et parce qu'en se continuant directement avec elle, elle participe jusqu'à un certain point à sa structure, enveloppée qu'elle est par l'origine du bulbe. M. Mercier fait en outre remarquer que ce fait confirme un point de science sur lequel il a depuis longtemps appelé l'attention ; savoir, que les rétrécissements de l'urèthre sont loin de prédisposer

aux engorgements et aux hypertrophies prostatiques, comme on pourrait être tenté de le croire *à priori*. Bien loin de là, ces hypertrophies, ces engorgements paraissent relativement plus rares chez les individus affectés de rétrécissements que chez les autres sujets du même âge.

M. *Trélat :* La thèse de M. Prô, ou, pour être plus juste, l'ouvrage de M. Thompson, dont cette thèse n'est que la traduction, établit que des rétrécissements peuvent se rencontrer dans tous les points de la longueur de l'urèthre, même dans la portion prostatique. On aurait donc tort de vouloir les limiter exclusivement dans la portion spongieuse. Il est vrai que c'est là qu'on les rencontre le plus habituellement ; mais la portion membraneuse n'en est pas complétement exempte, car il a été présenté à la Société au moins deux pièces dans lesquelles le rétrécissement affectait cette région. On comprend, du reste, que, dans son extrémité la plus rapprochée du bulbe, il en soit souvent ainsi ; car cette partie membraneuse se prolonge jusqu'à un centimètre au-dessus du bulbe. Quant à la subdivision que M. Mercier propose d'établir dans la portion membraneuse, qui formerait ainsi deux régions différentes, l'une supérieure, l'autre inférieure, à l'aponévrose moyenne du périnée, M. Trélat ne la croit pas utile, car la pathologie peut se contenter des divisions anatomiques établies jusqu'à présent dans ce canal suivant sa structure, et il n'est point nécessaire de le fractionner en plus petites sections pour se rendre un compte plus exact des altérations qu'il présente.

M. *Mercier :* Les observations de Thompson auxquelles M. Trélat a fait allusion n'ont peut-être pas toute la valeur qu'il leur a attribuée ; et cette valeur a même été contestée déjà par M. Giraldès, je crois, devant la Société de chirurgie. On a objecté que les pièces dont la description figure dans ce travail font partie de divers musées anglais, qu'elles sont enfermées dans des bocaux auxquels on ne peut toucher, et que le plus souvent, au lieu de les décrire *de visu*, on s'est borné à recopier l'étiquette placée sur le bocal. Dans tous les cas, on doit reconnaître que les rétrécissements sont rares dans la portion membraneuse de l'urèthre, et cette rareté même, opposée à leur fréquence dans la portion spongieuse, qui est leur siége régulier, semble démontrer que lorsqu'ils se ren-

contrent en dehors de cette portion spongieuse, c'est par suite de quelque circonstance extraordinaire susceptible de rendre compte de l'anomalie. Quant à la pièce de M. Fournier, je l'ai disséquée avec le plus de soin qu'il m'a été possible, et malgré l'état de putréfaction assez avancée dans lequel elle se trouve, je crois pouvoir démontrer que le rétrécissement correspondait directement au bulbe, sans anticiper le moins du monde sur la portion membraneuse, dont la muqueuse était ramollie et presque complétement détruite.

---

8. M. *Gellé*, montre des reins présentant le dernier degré de la *maladie de Bright;* ils sont petits, atrophiés, ratatinés, offrant des irrégularités à leur surface. La plus grande partie de leur substance corticale a disparu. Ces reins ont été rencontrés sur le cadavre d'une femme de trente ans, morte de pleuro-pneumonie, chez laquelle on n'a pas constaté trace d'œdème pendant la durée de sa maladie. L'urine recueillie dans la vessie après la mort ne renfermait pas d'albumine.

M. *Vidal* fait observer qu'il n'est pas extrêmement rare de voir, chez les sujets atteints de la maladie de Bright, l'albuminurie disparaître plus ou moins complétement aux approches de la mort.

M. *Bonfils* a en effet eu occasion de voir plusieurs fois, à l'hôpital des Enfants malades, l'albumine disparaître ainsi des urines pendant les derniers jours de la vie.

---

9. M. *Dolbeau* montre une *rotule* provenant d'un cadavre destiné aux dissections de l'École pratique. A travers la peau, on avait pu sentir une rainure transversale sur cet os ; et lorsqu'on l'eut enlevé, on constata qu'en effet il y avait une solution de continuité du tissu osseux, avec mobilité des deux fragments et interposition d'un tissu fibreux. Mais cette solution de continuité, qui existe sur toute la profondeur de l'os, ne se retrouve plus au même degré sur la cartilage d'encroûtement qui revêt sa face postérieure. Là, en effet, on voit bien sur les parties latérales deux dépressions linéaires;

mais sur la portion médiane de l'os il n'existe rien de semblable. Le tissu cartilagineux est intact ; sa surface est lisse, polie, régulière ; rien n'indique qu'il y ait eu fracture en ce point, ou si cette fracture a existé, le tissu cartilagineux s'est reproduit sur la portion médiane d'une manière si parfaite, qu'il paraît ne jamais avoir été rompu. Latéralement, au contraire, il existe des traces manifestes de la fracture qui a intéressé du reste toute l'épaisseur de l'os. On peut donc se demander si l'on a eu affaire ici à une fracture complète de la rotule, à la suite de laquelle la portion médiane du cartilage d'encroûtement se serait seule consolidée de façon à ne plus présenter la moindre trace de la lésion primitive ; ou bien s'il s'est agi, au contraire, d'une fracture incomplète dans laquelle la solution de continuité aurait porté sur toute l'épaisseur de l'os, sans intéresser la partie médiane de son cartilage d'encroûtement. C'est vers cette dernière opinion que penche le présentateur.

M. *Houël* est d'avis qu'un examen microscopique serait nécessaire pour élucider la question. Les cartilages d'encroûtement sont en effet susceptibles de se souder après avoir été rompus ; mais cette soudure n'a pas lieu au moyen d'un tissu cartilagineux semblable au tissu primitif : elle se fait au moyen d'un tissu fibreux dont l'aspect extérieur est tel, qu'à l'œil nu il puisse être confondu avec le cartilage lui-même. Mais au microscope, ce tissu fibreux sera reconnu, et s'il existe, on pourra conclure qu'il y a eu fracture complète, avec consolidation parfaite du côté de la surface articulaire, dans sa partie moyenne ; sinon il faudra bien admettre qu'il s'agit d'une fracture incomplète, comme l'a dit M. Dolbeau.

---

**10.** M. *Charles Londe* présente les pièces anatomo-pathologiques provenant d'une femme de vingt-sept ans, *trachéotomisée sans succès pour un croup*. Elle était malade depuis huit jours lorsqu'elle entra à l'hôpital avec des symptômes d'asphyxie déjà assez marqués. On constata des fausses membranes dans la gorge, qui fut immédiatement cautérisée, et on prescrivit un vomitif, lequel fut renouvelé le lendemain. La répétition de plusieurs accès de suffocation et les progrès croissants de l'asphyxie engagèrent, le surlendemain, M. Richet à pratiquer la trachéotomie ; mais elle

ne fut suivie d'aucun soulagement, et la mort arriva neuf heures après. L'autopsie a démontré que tout l'arbre respiratoire, depuis l'ouverture supérieure du larynx jusqu'aux dernières ramifications bronchiques, était tapissé d'une couche pseudo-membraneuse continue, remarquable par son épaisseur et son adhérence. Par une dissection attentive, M. Londe a pu extraire une fausse membrane tubulée et ramifiée qui n'a pas moins de 11 centimètres de longueur, et qu'il met sous les yeux de la Société.

M. *Millard* fait remarquer que cette observation vient tout à fait à l'appui de l'opinion tant de fois émise par M. Trousseau, savoir que la trachéotomie pratiquée dans le cas de croup, chez l'adulte, est très rarement suivie de succès, parce qu'au moment où on la pratique, les fausses membranes ont déjà gagné les ramifications bronchiques.

---

11. M. *Schloss* présente un *polype pédiculé de l'utérus* n'atteignant pas tout à fait le volume d'un petit œuf, polype qui a été enlevé avec l'écraseur linéaire chez une femme de trente-deux ans.

M. *Depaul :* Pour les *polypes fibreux* pédiculés, dont le pédicule s'insère assez haut dans la cavité utérine, l'écrasement linéaire comme l'incision simple offre cet inconvénient grave de ne pas enlever la totalité de la tumeur, et par conséquent d'exposer aux récidives. Ne vaudrait-il pas mieux, pour cette variété de polypes, avoir recours à l'opération proposée par M. Marie, et qui consiste à pratiquer une incision circulaire autour du pédicule, puis, à l'aide de tractions diverses, de mouvements de rotation, etc., de chercher à arracher le pédicule en totalité, comme l'auteur l'a fait dans un cas où il est parvenu à amener ainsi un pédicule de 5 centimètres.

M. *Houël :* On n'a jamais vu de récidive du polype dans son pédicule. Du reste, le procédé que propose M. Depaul n'est pas applicable à tous les polypes sans exception, car tous n'ont ni la même nature ni la même composition.

M. *Depaul* répond qu'en effet il n'a jamais vu ces récidives par lui-même; mais elles sont affirmées par nombre d'auteurs, notamment par M. Jobert. Quant à l'opération, loin de la croire

applicable à tous les cas, il la propose pour une seule espèce de polypes, les polypes fibreux.

M. *Trélat* pense qu'en présence de l'incertitude où l'on est de savoir si les polypes récidivent ou non dans le pédicule, il n'y a pas lieu de s'ingénier à faire une opération plus difficile et plus dangereuse que celles pratiquées jusqu'à ce jour, et qui n'est, en définitive, autre chose que le procédé mis en usage par Amussat pour extirper les tumeurs fibreuses interstitielles.

M. *Vidal* engage les divers membres de la Société à rechercher la solution de cette question d'anatomie pathologique : « Les polypes récidivent-ils dans leur pédicule après une première opération? » Il attire à ce sujet leur attention sur cette particularité, que les tumeurs récidivées dans un pédicule, ou formées à ses dépens après une première opération, devront présenter en un point de leur surface des traces de la cicatrice laissée par cette opération, ou être tout au moins dépourvues de muqueuse dans une certaine étendue.

---

12. M. *Siredey* présente une *apoplexie de la protubérance*, et, chez le même sujet, des *kystes et tumeurs des reins*. C'était un homme de trente-huit ans, travaillant au plomb et ayant été plusieurs fois atteint de coliques saturnines. Il vint, le 28 octobre, à l'hôpital Lariboisière où il avait été déjà visité ; il présentait alors une teinte cachectique plus prononcée que d'habitude et accusait des attaques d'épilepsie. Les pupilles étaient dilatées, sa vue affaiblie ; il avait de l'œdème et peut-être aussi un peu d'ascite, ce qui ne put pas être parfaitement constaté à cause du ballonnement du ventre. Les urines renfermèrent d'abord du sang, puis seulement de l'albumine. Il mourut subitement, et à l'autopsie on a trouvé dans la protubérance annulaire un caillot sanguin, mou, noirâtre, de récente formation, qui occupe toute la partie antérieure et inférieure du pont de Varole sans se prolonger dans les ventricules, lesquels contiennent un peu de sérosité citrine. Les reins, enfermés dans une masse considérable de tissu adipeux, présentent une dégénérescence graisseuse remarquable avec atrophie de la substance corticale. On remarque en outre, dans le droit, un kyste

séreux du volume d'un œuf de poule et une tumeur de la grosseur d'une noisette. Cette tumeur, noirâtre extérieurement, est, à l'intérieur, molle, blanchâtre et filamenteuse. On en voit une, de semblable aspect, mais de volume plus petit, sur le rein du côté opposé.

M. *Cruveilhier* voit dans ces tumeurs des masses fibrineuses, suites d'hémorrhagie.

---

13. M. *Fournier* communique le fait suivant : Une femme de soixante-cinq ans, malade depuis plusieurs mois, entre à l'hôpital. Son ventre est augmenté de volume ; il renferme du liquide. Avec cette ascite on trouve le foie et la rate excessivement petits. L'auscultation de la poitrine ne révèle rien d'anormal dans les organes respiratoires ; au cœur, on trouve un souffle très doux, ayant son maximum à la pointe. On diagnostique un rétrécissement mitral avec cirrhose du foie. La ponction est pratiquée ; il s'écoule neuf à dix litres de liquide et on trouve en travers de l'abdomen une tumeur allongée, mobile ; alors on pense avoir affaire à un cancer de l'intestin, opinion qui est confirmée par la présence d'une constipation assez opiniâtre. Le liquide ascitique s'est promptement reproduit ; après une deuxième ponction, on a retrouvé la même tumeur abdominale, mais elle s'était un peu déplacée et n'était plus aussi transversale que la première fois.

A l'*autopsie*, on a trouvé dans le cœur le rétrécissement mitral diagnostiqué ; le foie petit, la rate excessivement atrophiée, n'ayant que 4 centimètres de longueur. Ces deux organes donnent à peine du sang à la section, et le tissu fibreux hypertrophié domine dans leur structure. On trouve, en outre, une péritonite chronique avec granulations blanches, étendues sur tout le péritoine, dans le mésentère et dans l'épiploon, dont les feuillets épaissis et indurés formaient la tumeur oblongue constatée pendant la vie. M. Fournier regarde ces altérations comme de nature tuberculeuse, quoiqu'il n'ait pas trouvé un seul tubercule dans les poumons qui contenaient pour toute altération un petit noyau crétacé du volume d'une tête d'épingle, trouvé dans un des sommets.

M. *Cruveilhier* élève des doutes sur la nature tuberculeuse de ces produits. Il fait sortir d'une section des tumeurs épiploïques un suc blanc laiteux qui le porte à croire plutôt à du cancer qu'à du tubercule.

Les pièces sont examinées au microscope par M. Dufour qui n'y a pas trouvé d'éléments assez distincts pour lui permettre de caractériser la nature de cette tumeur.

---

**14.** M. *Renaud* présente un anévrysme de l'aorte abdominale du volume d'une tête d'adulte qui faisait en même temps saillie et dans la poitrine et dans l'abdomen, traversant le diaphragme, au niveau duquel le sac anévrysmatique présentait une espèce d'étranglement. La rupture de cette poche qui s'est faite dans l'abdomen a déterminé une mort subite au moment où l'on se disposait à étudier ce fait avec tout l'intérêt qu'il méritait. Le sang qui s'était épanché au-dessous du péritoine avait fusé derrière cette membrane sans la déchirer et avait pénétré jusque dans ses moindres replis. Le mésentère, l'épiploon, etc., présentaient une belle coloration rouge, vermeille, et il n'y avait pas une goutte de sang dans la cavité séreuse. Les vertèbres sont usées au niveau de l'anévrysme.

---

**15.** M. *Molland* montre les organes génitaux d'une femme âgée de soixante et onze ans. On y remarque des *kystes multiloculaires de l'ovaire.* D'un côté, ces kystes sont composés de six loges; le liquide qu'ils renferment pèse 7 kilogrammes. Dans l'ovaire du côté opposé, on trouve de tout petits kystes, du volume d'un grain de chènevis. Des kystes semblables se rencontrent sur la muqueuse utérine qui présente en outre un polype muqueux inséré au fond de l'utérus. (Renvoi des pièces et de l'observation à une commission : MM. Houël, Poumet et Charrier, *rapporteur.*)

---

**16.** M. *Leven* montre les organes génitaux d'une femme morte d'accidents qu'il rapproche de la fièvre puerpérale et qui ont suc-

cédé à une incision pratiquée dans un cas d'atrésie du vagin, survenue elle-même à la suite d'une fièvre typhoïde. Cette petite opération avait été nécessitée par l'accumulation du sang menstruel qui ne pouvait s'écouler au dehors.

M. *Tarnier* trouve que l'on a peut-être eu tort de prononcer dans ce cas le mot de fièvre puerpérale. C'est un abus de langage qu'il faut éviter d'autant plus qu'on n'a pas rencontré de pus infiltré dans l'artère ni dans les sinus ou dans les veines avoisinantes, lésions qui pourtant sont habituelles dans la fièvre puerpérale

M. *Leven* répond que cette femme était accouchée depuis une époque assez peu éloignée et que de plus elle a eu une fièvre typhoïde. Ce sont ces circonstances qui l'avaient déterminé à employer l'expression de fièvre puerpérale.

M. *Dolbeau* trouve aussi cette expression déplacée, d'autant plus que des accidents semblables à ceux observés, et se rapportant à l'infection putride, s'observent généralement et d'une manière malheureusement trop fréquente lorsqu'on est obligé de donner issue, par une opération, au sang menstruel accumulé derrière une oblitération des voies génitales. Il n'y a donc pas lieu d'invoquer ici l'influence de la fièvre puerpérale pas plus que celle de la fièvre typhoïde.

---

M. *Londe* fait voir des *altérations remarquables des os* de tout le segment du membre inférieur situé au-dessous du genou. Ces altérations ont été rencontrées d'une manière presque fortuite sur un membre amputé au tiers inférieur de la cuisse pour une tumeur blanche du genou. C'était chez une femme de trente-trois ans éminemment scrofuleuse et ayant déjà présenté antérieurement une tumeur blanche de l'autre genou et une de l'un des coudes. Le tissu des os, à partir du tibia et du péroné, est ramolli, graisseux, et il est des portions de l'astragale et du calcanéum dans lesquelles le périoste seul offre une résistance capable de maintenir la forme de l'os. Cette mollesse, cette raréfaction du tissu osseux explique une fracture du péroné survenue pendant que l'on

changeait la malade de lit, et ayant donné lieu à une sensation toute particulière de laquelle on ne s'était pas suffisamment rendu compte quand elle s'est produite.

M. *Cruveilhier* considère cette altération comme une atrophie des os par immobilité ; il fait remarquer combien la nature semblait avoir fait d'efforts pour arriver à la guérison de la tumeur blanche sur ce genou. Ainsi, il ne reste plus que deux petites fistules, toutes les autres sont cicatrisées ; la rotule est fixée solidement aux surfaces osseuses du fémur, il y a là un commencement d'ankylose, et c'est grâce à l'immobilité imposée au membre pour un pareil travail que les os des parties inférieurement situées se sont atrophiés.

M. *Foucher* tire de cet exemple une conséquence pratique importante pour le traitement de semblables tumeurs blanches. C'est qu'il faudrait bien se garder, dans le cas où la rétraction des tissus voisins de l'articulation aurait amené un commencement de flexion, de vouloir pratiquer l'extension avec trop de vigueur et de persistance, car alors ce redressement pourrait s'opérer plutôt aux dépens des os que des ligaments, et l'on risquerait de produire une fracture qui compliquerait d'une façon fâcheuse l'état du malade.

M. *Potain* ne pense pas qu'une semblable fracture dût avoir de bien grands inconvénients puisque c'est un mode de traitement des ankyloses auquel on est souvent forcé d'avoir recours et quelquefois avec succès. Mais M. *Foucher* lui répond que, dans les cas où la fracture peut et doit être produite dans un but curatif, il n'y a pas d'habitude cette mollesse du tissu osseux qui lui semblerait une très grave contre-indication à une telle pratique. (Renvoi de l'observation et des pièces de M. Londe à une commission : MM. Millard, Poisson et Bauchet, *rapporteur*.)

---

18. M. *Pératé* présente le cœur d'une enfant de six ans, morte subitement asphyxiée, après avoir présenté pendant toute sa vie des symptômes de cyanose. L'*artère pulmonaire est atrophiée*, elle présente une structure veineuse et n'a que deux valvules sigmoïdes. Le ventricule droit est très hypertrophié, ses parois sont épaissies, mais sa cavité est effacée, il n'y a pas de communication

anormale entre les deux ventricules ; le trou de Botal persiste, mais la communication qu'il établit entre les deux oreillettes est loin d'être suffisante pour suppléer à l'étroitesse de l'artère pulmonaire.

M. *Cruveilhier* dit avoir toujours vu, dans des cas semblables, le canal artériel persister et suppléer ainsi à l'artère pulmonaire; malheureusement, la pièce ne permet pas de vérifier l'exactitude de cette proposition, car les vaisseaux ont été coupés beaucoup trop près du cœur. Il regrette donc que l'observation soit incomplète à ce point de vue.

---

## PHLÉBITE DES SINUS DE LA DURE-MÈRE.

*Scarlatine. Phlébite des sinus de la dure-mère.* — Observation par M. GELLÉ, interne.

X..., âgée de vingt-quatre ans, est à la période de desquamation d'une scarlatine qui date de quinze jours. La convalescence marchait bien quand elle a été prise subitement d'un accès épileptiforme du côté gauche, avec perte de connaissance. La nuit suivante, nouvel accès. Le mouvement et le sentiment reviennent assez pour qu'on puisse l'amener à pied à son lit, n° 13, salle Sainte-Anne.

7 *mars*. La nuit de son entrée, trois accès épileptiformes avec cris violents; la malade se plaint de souffrir de la tête. Face allongée, nez et pommettes saillants, regard vague, stupeur des traits, œil injecté, résolution générale avec conservation de la sensibilité. Réponses brèves, mouvements automatiques. Pouls calme, lent; peau sèche, sans chaleur; larges squames spéciales à la scarlatine. Constipation, miction involontaire avec un vomissement. (Vin kina; j. ext. kina, 2 gr.)

9 *mars*. Même état semi-typhoïde; légère paralysie de tout le côté gauche; même lenteur du pouls; un vomissement; mêmes cris causés par la céphalalgie le jour et la nuit.

10 *mars*. L'intelligence renaît, l'hémiplégie a disparu.

11 *mars*. On remarque que l'état comateux diminue. La malade demande à manger; elle n'a pas vomi. (J. ext. kina, 2 gr.; 2 b.; 2 soup.)

12 *mars*. La nuit est bonne; aucune douleur de tête, aucun cri. Le pouls se relève, la langue est bonne, l'appétit revient; constipation. (1 œuf; 2 b.; 2 soup.)

13 *mars*. Pouls à 120; peau chaude, sèche; la céphalalgie est presque nulle; légère difficulté d'avaler; un peu de rougeur de la gorge; douleur vive dans le mollet droit, qui paraît un peu plus développé que le gauche, sans œdème; rien dans l'aine.

14 *mars*. Pouls à 110; douleur persistante au niveau du mollet; la jambe est double de volume, sans œdème ni rougeur; la peau y est brûlante, et la pression, très douloureuse, ne fait découvrir aucun cordon, aucune fluctuation. (Cataplasmes laudanisés.)

15 *mars*. Assoupissement et coma; la malade semble s'éveiller pour répondre, puis elle retombe immobile, stupeur du regard; aucune paralysie. Pouls à 130; jambe droite toujours douloureuse; le bras droit le devient également, sans rougeur ni gonflement.

16 *mars*. La vue baisse; le coma est complet; vomissements bilieux; constipation. (Même traitement général.)

17 *mars*. Les cris continuent; les douleurs du mollet et du bras droit augmentent; la malade a passé la nuit à parler à haute voix et à se plaindre. Pouls à 150; face congestionnée; strabisme par instant; la malade ne distingue plus les objets à 4 ou 5 pouces de ses yeux. Aucune paralysie; coma complet; pulvérulence des narines. Le soir, à quatre heures, respiration haute, fréquente; pouls misérable, 154; marmottement continuel; la malade répond qu'elle se trouve mieux; céphalalgie; cécité complète. Mort à sept heures du soir.

*Autopsie* trente-six heures après la mort.

*Crâne* très épais, sans éburnation. *Dure-mère :* elle a une teinte bleuâtre, sur laquelle les sinus se détachent en saillies; les sinus solidifiés ont la forme de prismes pleins; leur cavité est remplie par des caillots blancs par places, très solides, et qu'on ne peut détacher des parois. Tous les sinus ont été ouverts et ont offert cette altération. Les caillots fermes, blancs, et quelquefois un peu colorés, se prolongent dans les veines cérébrales qui couvrent les deux hémisphères. *Pie-mère :* les veines cérébrales forment sur la convexité des hémisphères un réseau de cordons noirâtres durs, comme si elles avaient été injectées au suif noir. En les ouvrant

on constate qu'elles sont obturées par des caillots sanguins à tous les degrés de formation; plus on approche des sinus, plus le caillot est dense et blanc; mais là aussi les parois des veines sont altérées; elles forment des îlots et des traînées blanchâtres; en ces endroits le caillot obturateur est adhérent intimement à la paroi. C'est bien là une infiltration plastique du tissu propre de la veine, avec épanchement de lymphe dans l'intérieur du vaisseau. Ces points blancs ont été examinés au microscope; on y a trouvé : 1° des cellules pyoïdes sans noyau; 2° des masses de fibrine amorphe; 3° des cellules rondes à noyaux périphériques; 4° des granulations libres; 5° des cellules granuleuses; 6° des cristaux d'hématoïdine; 7° de l'hématine amorphe. — Les caillots de sinus ont présenté : 1° des masses de fibrine amorphe; 2° un aspect fibrillaire (pas de cristaux). — *Arachnoïde* polie; peu de liquide séro-sanguinolent. — *Hémisphères :* ils sont de bonne consistance; on enlève les membranes sans entraîner de substance grise. Les coupes montrent partout l'état criblé de M. Durand-Fardel. — *Cervelet* ramolli. — *Protubérance* saine. — Cyphose droite; pas d'adhérences pleurales. — *Poumons* crépitants partout; pas d'induration. — *Cœur* distendu par du sang noir. — *Foie* et rein normaux. — *Intestins* sans altération. — *Jambe droite :* caillot rouge non adhérent dans la veine saphène et dans la crurale; pus liquide, demi-cuillerée, au niveau de la tibiale postérieure; les parois de la veine sans altération visible.

---

*Phlébite de la veine jugulaire interne et du sinus latéral.* — Observation par M. J. Gibert, interne des hôpitaux.

Dans le courant du mois de novembre 1857 (service de M. Moutard-Martin, à l'hôpital Saint-Antoine) entre dans nos salles un jeune homme de vingt-trois ans. A la visite du soir il me donne quelques détails sur sa maladie; mais il est si souffrant qu'il répond avec peine. Les détails qui suivent nous ont été donnés, après la mort, par notre ancien collègue, M. Mazet, qui a soigné le malade en ville. Ce jeune homme est à Paris depuis trois ans; il exerce la profession de tailleur dans un appartement froid, obscur de la rue Traversière. Il a toujours été chétif, souffreteux, et de-

puis plusieurs années un écoulement purulent par l'oreille gauche témoigne de sa constitution scrofuleuse. Il y a deux mois environ que de violents maux de tête commencent et ne cessent qu'à de rares intervalles. Il y a huit jours qu'étant à son travail, il est pris d'un violent frisson qui dure près de deux heures; une fièvre ardente succède au frisson, et le malade dut s'aliter tout à fait. Le lendemain il ressentit une vive douleur au niveau de l'angle de la mâchoire, et le jour même il se développa dans cette région une tuméfaction considérable et très douloureuse. M. Mazet, appelé auprès du malade, fait appliquer plusieurs sangsues sur la région tuméfiée. On lui laisse ignorer le fait de l'écoulement purulent, et, dans l'incertitude du diagnostic, il constate seulement une fièvre grave et l'envoie à l'hôpital.

*État actuel.* — Pommettes rouges et brûlantes; pouls à 120, petit et dur; peau brûlante; la langue est sèche et couverte d'un enduit blanchâtre; le ventre est souple, sans tache; pas de diarrhée; sur le côté gauche du cou, au niveau de l'angle de la mâchoire, on constate une tuméfaction considérable qui, commençant dans la région parotidienne, s'étend jusqu'au niveau du corps thyroïde, le long du bord antérieur du sterno-mastoïdien; la moindre pression y détermine de vives douleurs. L'intelligence, sans être nette, n'est pas complétement troublée; le malade répond assez bien aux questions; il ne se plaint que de la douleur du cou et des frissons, qui reviennent souvent dans la journée. L'état général est mauvais; prostration extrême des forces. La nuit est très agitée. Le lendemain, à la visite, on trouve le facies terreux, jaunâtre, l'intelligence peu nette, les forces très abattues. Le jour même les accidents généraux s'aggravent; le délire survient et ne quitte le malade qu'à la mort, qui a lieu le lendemain après une longue agonie.

*Autopsie.* — *Cerveau* sain; pas de liquide dans les ventricules. *Méninges :* rien dans la pie-mère ni l'arachnoïde. *Dure-mère :* dans le sinus latéral gauche un gros caillot oblitérant complétement le sinus; le caillot est ferme, consistant, sans pus au centre; les parois du sinus, y compris la membrane interne, sont très saines.

*Veine jugulaire.* Au niveau de la fosse jugulaire, et à partir de là, dans toute l'étendue du vaisseau, jusqu'à l'embouchure de la veine thyroïdienne inférieure, on trouve un détritus noir de la con-

sistance d'une bouillie, sans caillot; pas de pus à l'examen simple (l'examen microscopique n'a pas été fait). Cette sanie boueuse, d'une odeur un peu fétide, cesse au niveau que j'ai indiqué. La face interne de la jugulaire est noire dans toute son étendue. La séreuse est friable et se déchire facilement. La membrane externe est épaissie, friable aussi, et se laissant déchirer. Tout autour de la veine, inflammation du tissu cellulaire, qui accole les uns aux autres la veine, l'artère, le pneumogastrique. L'artère est saine dans toute son étendue. Les ganglions sous-maxillaires et sous-sternoïdiens sont tuméfiés, rouges et non purulents. La jugulaire reprend ses caractères normaux au moment où elle se joint à la sous-clavière. Les viscères, examinés avec soin, n'ont présenté nulle part d'abcès métastatiques.

---

*Rapport de M.* GENOUVILLE *sur les deux observations précédentes.*

Ce sont là deux cas intéressants; rapprochés d'autres faits que j'ai pu trouver dans les journaux et les recueils, ils peuvent donner lieu à quelques réflexions : malheureusement beaucoup de ces observations sont écourtées ou incomplètes. Dans quelques-unes, certains détails que l'on aurait désiré trouver manquent entièrement. Aussi, dans une affection dont les symptômes sont si obscurs et le diagnostic si difficile, j'appellerai seulement l'attention sur certains phénomènes, attendant que de nouvelles observations nous viennent en aide et facilitent ainsi l'étude d'une affection encore peu connue.

L'inflammation des sinus de la dure-mère survient chez les individus cachectiques. MM. Barthez et Rilliet (*Traité des maladies des enfants*, t. I, p. 166) l'ont vu se produire chez les tuberculeux. Ribes rapporte (*Revue médicale*, 1825) l'observation d'un homme à l'autopsie duquel on trouva une tumeur cancéreuse de l'hémisphère droit; il y avait oblitération du sinus longitudinal supérieur et des sinus droit et gauche. Plus récemment, M. Bouchut (*Gazette des hôpitaux*, 1857, p. 502) a donné la relation détaillée d'un cas de phlébite du sinus longitudinal supérieur et des veines cérébrales adjacentes, développée chez un enfant de douze ans, à la suite d'une fièvre typhoïde. Enfin vous avez pu voir tout

récemment, sur des pièces présentées par M. Gellé, un bel exemple de l'affection qui nous occupe ; la femme qui a fait l'objet de cette communication avait été précédemment atteinte de scarlatine. Tous ces cas peuvent être rapprochés des oblitérations qui se produisent dans les veines des membres inférieurs, chez les individus affectés des mêmes maladies ; et je ne fais ici que reproduire l'opinion de M. Bouchut (*loc. cit.*), qui s'est spécialement occupé de ce sujet. Une ulcération du cuir chevelu, une plaie du crâne, peuvent amener l'inflammation des sinus. Nous trouvons la confirmation de ces faits dans le mémoire de Tonnelé et dans la 51e lettre de Morgagni. Ajoutons encore l'otorrhée purulente, presque toujours symptomatique d'une affection du rocher. C'est une des causes les mieux établies, et sur laquelle Bruce (de Liverpool) a spécialement appelé l'attention. « Lorsque l'on réfléchit, dit-il, aux rapports qu'affecte le sinus pétreux avec l'angle supérieur de l'os ; lorsqu'on voit le sinus latéral logé dans la gouttière profonde qui règne sur sa face postérieure, et qui n'est séparée des cellules mastoïdiennes et de la cavité du tympan que par une lame osseuse fort mince, si l'on remarque que la dure-mère est en rapport avec l'os malade, on ne sera point surpris de voir l'inflammation se propager ainsi aux sinus. » Bien que chez le malade de M. Gibert on n'ait pas examiné le rocher, il est très probable que l'écoulement purulent de l'oreille dépendait d'une affection osseuse, qui détermina elle-même une inflammation du sinus latéral gauche et de la veine jugulaire interne.

Je dirai peu de chose de l'anatomie pathologique. M. Tonnelé, dans un excellent travail (*Journal hebdomadaire*, 1829), a décrit avec beaucoup de soin l'état des parois veineuses et des caillots, et l'on peut voir que ces lésions ne diffèrent en rien des altérations signalées dans toutes les phlébites. Mais la gêne apportée dans la circulation cérébrale par l'oblitération des sinus amène des lésions secondaires du cerveau : c'est ainsi que se produisent les hémorrhagies intracrâniennes ou en dehors du crâne, les diverses hydropisies dans le tissu de la pie-mère ou dans la cavité des ventricules. Le mémoire de M. Tonnelé est rempli de semblables faits. Aussi, en présence de ces complications, le diagnostic devient très difficile, et c'est ce qui a fait dire à MM. Barthez et Rilliet : « La » phlébite des sinus se révèle-t-elle par des symptômes apprécia-

» bles ? Nous ne pensons pas que, dans l'état actuel de la science, » il soit possible de diagnostiquer cette affection. » Il faut évidemment, dans la symptomatologie, faire la part des maladies cérébrales, et ne point rapporter à la phlébite les symptômes que produisent ces affections. Ainsi la mort subite, dans les observations 14 et 15 de M. Tonnelé, doit être attribuée à des hémorrhagies qui ont eu lieu dans la cavité de l'arachnoïde. L'observation 10 nous offre également un cas de mort subite : à l'autopsie on trouve un foyer sanguin considérable à la partie supérieure et moyenne de l'hémisphère droit. Les cris, les convulsions, les accès épileptiformes sont généralement symptomatiques d'un épanchement de sérosité, soit dans le tissu sous-arachnoïdien, soit dans les ventricules, que l'on trouve après la mort.

Enfin, comme toute inflammation des veines, celle des sinus de la dure-mère détermine un ensemble de symptômes que l'on a désigné sous le nom de résorption, d'infection purulente, de fièvre purulente, et que l'on a confondu autrefois sous le nom de fièvre adynamique.

Sans vouloir rechercher ici la relation qui existe entre ces deux affections, constatons le fait sans en donner l'explication. Les abcès métastatiques du foie et des poumons, les épanchements purulents de la plèvre signalés dans les observations de MM. Tonnelé et Bruce ne laissent aucun doute à cet égard. Il y aurait donc encore là des symptômes cérébraux dépendant, d'une infection générale, qui ne doivent point être rapportés à une lésion locale, l'oblitération des sinus. Il est très probable que la phlébite des sinus est primitive, et que les lésions cérébrales ne sont que secondaires; les cas dans lesquels il n'y a pas eu de symptômes cérébraux viendraient à l'appui de cette opinion. Abercrombie (*Maladies de l'encéphale*), MM. Barthez et Rilliet ont vu des malades chez lesquels l'intelligence est restée entière jusqu'à la fin. Citons encore le fait rapporté par M. Gintrac (*Archives générales de médecine*, 1re série, t. XXVI) : il s'agit d'un enfant de quatre ans qui succomba à une affection intercurrente, et chez lequel on trouva un caillot noirâtre dans le sinus longitudinal supérieur. M. le professeur Cruveilhier put oblitérer chez un chien le sinus longitudinal supérieur sans que cet animal éprouvât aucun accident fâcheux. La disposition anatomique peut, jusqu'à un certain point, nous rendre compte

de ce fait : les veines cérébrales, quoique distinctes à leur terminaison, s'anastomosent les unes avec les autres, et comme elles n'ont pas de valvules elles peuvent se remplacer mutuellement. Cette libre communication entre les veines cérébrales suffit peut-être pour expliquer l'absence des hémorrhagies et des épanchements séreux dans certains cas de phlébite. Mais il faut pour cela que l'inflammation soit limitée; on n'observe alors qu'une céphalalgie très vive, et la lésion des sinus peut passer inaperçue. Il n'en est pas de même lorsqu'il y a oblitération d'une grande partie de ces canaux et des veines qui y aboutissent; il se fait une infiltration de sérosité dans les parties externes, exactement comme dans l'inflammation des veines profondes des membres. Tantôt l'œdème est limité à la paupière supérieure et à un côté de la figure, comme cela est signalé dans la première observation du mémoire de Bruce, tantôt l'œdème devient général, et amène un chémosis des paupières : c'est ce qui arriva chez le malade de notre collègue le docteur Tassel (*Bulletins de la Société anatomique*, 1854). Dans le premier cas, la lésion était localisée; dans le second, tous les sinus de la base du crâne étaient oblitérés. Vous voyez combien ce phénomène, déjà signalé par Stokes (*Pratic of physic.*) dans une observation qu'il donne comme exemple remarquable d'œdème des parties externes dépendant d'une maladie dont le siége est profond, acquiert d'importance, puisque c'est jusqu'ici le seul qui nous amène à reconnaître une affection qui passe si souvent inaperçue pendant la vie. Par quel signe, en effet, arriver au diagnostic dans les observations qui font l'objet de ce rapport? Est-ce par la céphalalgie vive notée dans l'une? mais elle a manqué dans l'autre. Est-ce par les accès épileptiformes ou la paralysie signalés chez la malade de M. Gellé? mais ils ont manqué chez le malade de M. Gibert, et d'ailleurs ces symptômes ne sont-ils pas communs à d'autres affections cérébrales?

Dans l'observation de M. Gellé, il est un symptôme dont je n'ai point parlé, et qui cependant me paraît intéressant, c'est la faiblesse de la vue, puis la cécité. Dans aucune des observations que j'ai consultées je n'ai trouvé ce phénomène noté, et dans une maladie où les suffusions séreuses du côté de la tête sont si fréquentes je me demande s'il ne pourrait pas reconnaître pour cause l'hydropisie du tissu sous-rétinien; vous savez, du reste, que ce

phénomène a été signalé dans la maladie de Bright, et que l'on a invoqué pour lui la même cause. L'œil n'ayant point été examiné, je n'insisterai pas ; il me suffit de le faire connaître, afin que s'il se présentait de nouveau la question pût être résolue.

J'en reviens donc à appeler l'attention des observateurs sur le gonflement des parties externes, avec l'espoir que des faits plus nombreux et plus détaillés nous feront connaître dans quelles conditions il se produit.

M. *Broca* félicite le rapporteur de l'étude aussi intéressante que complète à laquelle il vient de se livrer à l'occasion de la symptomatologie des arrêts de la circulation veineuse intracrânienne. Mais il craint que, sous le point de vue de l'anatomie pathologique, il ne soit allé peut-être un peu loin en rangeant parmi les phlébites tous les cas d'oblitération des veines résultant de la formation de caillots dans l'intérieur de leur cavité, comme cela se rencontre si souvent chez les sujets cancéreux ou tuberculeux. Pour lui, il n'est pas suffisamment démontré que cette coagulation soit bien clairement la conséquence des phlegmasies de la séreuse vasculaire tant que cette dernière n'a pas sécrété de pus.

M. *Genouville* rappelle que, dans son travail, il a eu soin de distinguer deux catégories de cas de phlébite : les unes avec formation de pus, pouvant, par conséquent, déterminer une infection purulente; les autres simplement adhésives, avec oblitération de la veine par un caillot. Il comprend les réserves faites par M. Broca à propos de la nature phlegmasique de ces dernières lésions ; mais cette dernière question n'est pour lui que secondaire, puisqu'il s'est occupé surtout de la symptomatologie et du diagnostic différentiel.

---

CANCER GÉNÉRALISÉ D'EMBLÉE DANS LES MUSCLES, DANS LE CŒUR, DANS LA PLÈVRE, DANS LES REINS, DANS L'INTESTIN, COÏNCIDANT AVEC DEUX KYSTES DE NATURE INCONNUE DÉVELOPPÉS DANS LE TISSU CELLULAIRE DE LA FOSSE ILIAQUE. — OBLITÉRATION DE LA VEINE ILIO-FÉMORALE. — Observation par M. SECOND-FÉRÉOL, interne des hôpitaux.

Hélène C..., âgée de quarante ans, entre à l'hôpital de la Pitié, dans le service de M. Gueneau de Mussy, le 20 mai 1858. Elle dit

avoir été toujours d'une bonne santé et d'une constitution robuste. Son père est mort d'un asthme à soixante et seize ans; sa mère est parvenue à un âge très avancé et est encore aujourd'hui remarquablement forte et bien portante; deux frères sont morts, l'un en bas âge, l'autre d'accident; un frère et une sœur qui survivent, sont en parfaite santé.

Dans son enfance, elle eut au cou quelques glandes non suppurées, et dans le cuir chevelu des gourmes assez abondantes qui durèrent jusqu'à treize ou quatorze ans. Pas d'autre maladie grave qu'une petite vérole qui fut suivie d'une ophthalmie assez prolongée, mais parfaitement guérie. Elle fut réglée à douze ans, sans malaise notable, et, depuis, la menstruation a toujours été facile, régulière, assez abondante; jamais d'écoulement leucorrhéique. Mariée à un homme qui est mort phthisique, ainsi que ses douze frères, elle a fait deux fausses-couches qui n'ont été suivies d'aucun accident, et a eu deux enfants, morts tous deux, l'un de la petite vérole, à neuf ans, l'autre scrofuleux et phthisique, à vingt ans. Il y a huit ans qu'elle est veuve.

Elle n'a jamais fait aucune grande maladie; sa vie était régulière, mais pénible, et vouée à un travail qui devait soutenir elle et sa mère; elle habite une boutique sombre et humide au rez-de-chaussée. Depuis huit à neuf ans, elle a souvent éprouvé des indispositions qu'elle attribuait à des fatigues, à des veilles, mais qui ne l'ont jamais forcée à prendre le lit : c'étaient des courbatures, des douleurs dans les membres. Souvent le membre inférieur droit était gonflé, le soir surtout; mais cela ne l'empêchait point de marcher, et le lendemain il n'y paraissait plus. Du reste, jamais de rhumes opiniâtres, jamais d'hémoptysies ni de maux de gorge, ni de douleurs au niveau des omoplates.

Depuis sept à huit mois les règles sont un peu moins abondantes, sans leucorrhée.

Environ deux mois avant son entrée à l'hôpital, elle sentit quelques douleurs sourdes avec des picotements et des élancements intermittents dans le flanc droit et aux environs de l'aine. Les douleurs s'irradiaient parfois dans le membre inférieur, et jusque dans l'épaule et le bras du même côté : il lui arrivait parfois de boiter légèrement. Le membre inférieur du côté droit avait un volume un peu plus considérable que celui du côté gauche, et il était plus

faible, plus facilement fatigué. Puis, sans frisson initial, sans fièvre, sans point de côté, elle commença à tousser, et pendant trois semaines elle cracha du sang, tantôt d'un beau rouge et presque pur, tantôt noir et altéré, mais toujours fort peu mélangé de matière muqueuse ; le sang venait par bouchées à la suite d'un peu de toux provoquée par un picotement à la gorge, accompagné de chaleur. La malade évalue à deux ou trois verres la quantité de sang qu'elle expectora ainsi en trois semaines : elle avait des sueurs nocturnes, maigrissait à vue d'œil ; son appétit disparaissait, mais il n'y avait ni diarrhée, ni constipation. Des flueurs blanches, rares d'abord, puis bientôt plus abondantes, se montraient en même temps.

Depuis quinze jours l'hémoptysie est arrêtée ; mais la malade a dû prendre le lit par suite de l'état de faiblesse croissante où elle se trouve. A son entrée on constate l'état suivant :

Amaigrissement général assez marqué, pas de teinte cachectique, peau assez blanche et rosée, coloration violacée par plaques sur les pommettes, ongles hippocratiques ; œil gris, cheveux noirs assez abondants. La peau est chaude et moite, la bouche sèche et pâteuse, la langue naturelle, un peu hérissée ; petite toux sèche, assez fréquente, sans expectoration, sans point de côté. Le pouls marque 90 ; il est assez fort.

La percussion est normale du côté gauche, et l'auscultation ne révèle qu'une respiration puérile. A droite il y a une matité complète à la base, en arrière, avec absence de tout bruit respiratoire ; souffle bronchique intense et égophonie marquée au milieu de la fosse sous-épineuse. Dans la fosse sus-épineuse, expiration bronchique mélangée de quelques râles humides. En avant, du même côté, matité et absence du bruit respiratoire à la base ; sonorité *diminuée* sous la clavicule avec expiration soufflante marquée et quelques râles humides peu nombreux.

L'attention est détournée de l'abdomen et du membre inférieur droit, dont la malade ne se plaint nullement, du reste ; et, en présence des symptômes thoraciques, je me crois autorisé à diagnostiquer une pleurésie tuberculeuse. (Large vésicatoire, huile de foie de morue.)

Mais quelques jours après, la malade me découvre sa jambe, qui, dit-elle, a beaucoup augmenté de volume depuis son entrée

à l'hôpital, et je constate, en effet, que le membre inférieur du côté droit est le siége d'un œdème assez considérable et assez dur; la peau est tendue et un peu violette par places; il y a de la douleur à la pression tout le long du trajet des vaisseaux fémoraux, et principalement au pli de l'aine, où l'on sent quelques ganglions volumineux et durs. Dans la direction de ces mêmes vaisseaux, on sent profondément comme une corde tendue.

C'est alors seulement qu'en insistant près de la malade j'apprends les particularités que j'ai notées dans ses antécédents sur les gonflements passagers d'abord, puis persistants, dont ce membre avait été le siége depuis huit à neuf ans. En même temps, je constate que l'abdomen est volumineux, tendu et légèrement ballonné; les anses intestinales s'y dessinent et forment, principalement dans la moitié gauche, des bosselures parfaitement visibles, qui sont le siége d'une sonorité, tympanique dans certains endroits, hydro-aérique dans d'autres, et qui, à la pression, font entendre sur certains points un gargouillement localisé, petit et fin. La moitié droite de l'abdomen, au contraire, forme une saillie moins accidentée, plus uniforme, qui, à la percussion, donne une matité complète et une fluctuation obscure sans frémissement hydatique; cette tuméfaction considérable remonte depuis le pli de l'aine jusqu'aux fausses côtes, en sorte que la matité qui lui appartient se continue, du moins en dehors, avec celle qui appartient au foie. La tumeur a une forme générale globuleuse; elle est immobile, indolente, ainsi que tout l'abdomen du reste.

Par le toucher vaginal, on sent un col utérin, petit, régulier et sain, faisant une saillie normale dans le vagin, dont les culs-de-sac paraissent parfaitement libres. L'utérus ne peut être senti par l'abdomen; mais on imprime au col et à tout l'organe des mouvements qui paraissent très faciles dans tous les sens, même dans l'élévation; en sorte que le petit bassin paraît complétement libre.

L'état général de la malade est le même, le niveau pleurétique s'est élevé, et le son devient de plus en plus obscur sous la clavicule droite.

Après ce second examen, je pensai que le péritoine était, comme la plèvre, le siege d'un travail de tuberculisation latente, et qu'un épanchement séreux limité par des adhérences s'était formé dans

le côté droit de l'abdomen et avait refoulé la masse des intestins dans le flanc et l'hypochondre gauche. Ce qui me paraissait, d'ailleurs, militer en faveur de cette interprétation, c'est que, par suite de sa phlébite, la malade restait constamment couchée, ou du moins inclinée sur le côté droit, le membre inférieur, demi-fléchi, reposant sur sa face externe. Je pensais donc que le liquide péritonéal avait dû s'accumuler dans la partie déclive de l'abdomen, où d'ailleurs l'amène l'insertion oblique du mésentère, et que les intestins, en vertu de leur légèreté spécifique, avaient dû gagner le flanc et l'hypochondre gauche, qui se trouvaient dans cette position les points culminants de l'abdomen. Quant à l'oblitération veineuse, je la rapportais à la diathèse tuberculeuse.

Ce diagnostic paraissait très probable à mon honoré et savant maître M. Gueneau de Mussy, lorsque nous furent révélés de nouveaux symptômes qui le firent changer d'opinion.

Le 27 mai, la malade, qui se plaignait toujours de douleurs vagues par tout le corps, et principalement dans les membres, me fit voir plusieurs tumeurs dont elle ne s'était aperçue elle-même, disait-elle, que la veille au soir. L'une de ces tumeurs, située à la partie inférieure du biceps droit, semble être du volume d'une grosse amande ; elle est évidemment située dans le corps du muscle avec lequel elle se meut ; elle fait faire à la peau une saillie que je ne saurais mieux comparer qu'à la contraction fibrillaire facilement obtenue dans certaines pyrexies par une excitation partielle ; la peau est entièrement saine, et sans adhérences avec la tumeur, dont la consistance est ferme mais non dépourvue de toute élasticité. Des tumeurs en tout semblables sont situées dans le biceps et le brachial antérieur du côté gauche, dans les muscles des régions palmaires ; d'autres plus petites, du volume d'un noyau de cerise ou d'une noisette, sont disséminées dans les muscles de la paroi abdominale, et, soit qu'elles fussent plus petites, soit que je les eusse prises pour des inégalités dues aux anses intestinales, elles avaient échappé à mon examen jusqu'ici. Ces tumeurs, au toucher, paraissent inégales et comme bosselées ; elles sont indolentes ou à peu près, même à la pression ; et la malade ne saurait dire à quelle époque elles ont commencé à paraître.

En présence d'une généralisation aussi marquée, M. Gueneau de Mussy, s'appuyant d'ailleurs sur la rareté du développement

de la matière tuberculeuse au milieu des muscles, pensa que la malade était affectée d'une diathèse cancéreuse, diagnostic que l'autopsie vérifia bientôt.

Les jours suivants, l'œdème du membre inférieur devient un peu moins considérable et moins douloureux sous l'influence de frictions mercurielles belladonées. La malade conserve une coloration rosée, très éloignée de la teinte jaune-paille des cancéreux; les pommettes restent toujours marbrées d'un rouge violacé; la toux est sèche, petite; il y a cependant rejet de quelques crachats grisâtres, mélangés de stries sanguines assez abondantes; la dyspnée se prononce de plus en plus. Il est impossible d'ausculter la malade en arrière, à cause des douleurs qu'elle éprouve dans le membre inférieur droit lorsqu'elle essaye de s'asseoir. En avant, le côté droit du thorax donne du haut en bas une matité absolue, avec absence complète de tout murmure vésiculaire et de tout râle; *on entend seulement sous la clavicule un souffle amphorique des mieux caractérisés.* La voix est également amphorique, et donne un retentissement éclatant. Ce côté de la poitrine est immobile; les espaces intercostaux sont moins déprimés qu'à gauche. A gauche, les mouvements d'ampliation sont très grands, la sonorité est excellente, la respiration puérile, sans mélange de râle. Il y a un peu de diarrhée. (Nouveau vésicatoire. Opiacés en lavement et en potions. On retranche l'huile de foie de morue.)

Le 9 juin, les tumeurs musculaires augmentent très légèrement de volume, et restent indolentes. Faiblesse générale; amaigrissement considérable, sans teinte cachectique; douleurs arthralgiques vagues. La malade a perdu un peu de sang par le vagin, hier; l'écoulement est arrêté ce matin. La dernière époque menstruelle a eu lieu normalement le 15 mai. (Deux cautères sous la clavicule droite.)

Le 15 juin, l'état fébrile devient plus marqué. Le pouls s'élève à 116; il est petit et dur. La respiration à 44. Fuliginosités dentaires et buccales, pas de frissons, chaleur développée. Depuis quatre jours, la malade est couverte de sudamina. L'intelligence est entière, mais la mémoire est affaiblie. Un peu de diarrhée. État nauséeux sans vomissements; langue sèche, rouge et hérissée.

Le 17, vomissements bilieux, abondants et répétés; diarrhée brunâtre assez fréquente; pas de frissons; quelques douleurs à la

pression sur la tumeur abdominale. — La malade s'éteint le 20 juin au matin.

*Autopsie. — Membres.* Toutes les tumeurs reconnues pendant la vie sont bien situées dans l'épaisseur des muscles. La fibre musculaire est subitement interrompue par une masse d'un blanc jaunâtre un peu rosé, d'aspect encéphaloïde, dont la coupe forme un plan convexe et s'humecte d'un suc assez abondant. Outre celles qu'on avait reconnues dans les deux biceps, les muscles de la région antérieure de l'avant-bras droit, les muscles de la paroi abdominale, on en trouve encore dans les deux psoas, l'iliaque, la masse des adducteurs de la cuisse du côté droit, et enfin même dans l'épaisseur des fibres musculaires du cœur. Ces tumeurs ne sont pas enkystées; toutes ont présenté, à l'examen microscopique de M. Robin, des cellules cancéreuses types.

La veine fémorale est oblitérée dans tout son trajet par un caillot rougeâtre, plein, résistant, assez adhérent à la tunique interne, qui est d'un rouge vineux, uniforme, mais pouvant être facilement séparé sans déchirure; toutes les tuniques sont épaissies et infiltrées d'un liquide séreux, gluant et épais. Le caillot se prolonge dans les veines secondaires; en bas il n'a pas été suivi; en haut il remontait dans la veine iliaque et s'étendait même à 2 ou 3 centimètres dans la veine cave inférieure, où il se terminait par une extrémité libre et formant un cône assez obtus. A ce niveau, la veine rencontrait les tumeurs abdominales dont il sera question plus bas, et qui avaient évidemment exercé sur elle une forte compression

*Abdomen.* — Aucune trace de péritonite. Les anses intestinales, sans aucune adhérence entre elles, sont refoulées dans la moitié gauche de l'abdomen par deux grosses tumeurs enkystées qui occupent l'hypochondre et le flanc droit, en soulevant au-devant d'elles, et les rejetant en haut et vers la ligne médiane, le cæcum avec l'appendice vermiculaire et la fin de l'intestin grêle. Ces deux kystes, superposés verticalement, sont parfaitement indépendants de tous les organes abdominaux, et paraissent avoir pris naissance dans le tissu cellulaire de la fosse iliaque droite, au-devant du muscle iliaque, qui renferme une petite tumeur cancéreuse sans aucune communication avec ces kystes. Ceux-ci sont formés d'une paroi fibreuse très épaisse, assez lisse et régulière au dehors. Le

supérieur, du volume d'une tête de fœtus, a une coloration noirâtre; la paroi est amincie sur plusieurs points, au travers desquels on voit faire hernie une sorte de membrane interne d'un tissu celluleux plus lâche et plus mince, extrêmement tendue par la pression d'un liquide intérieur, et qui se rompt pendant la dissection. Par ces ruptures s'écoule un liquide d'un brun rougeâtre, sale, comme sirupeux, et offrant l'apparence d'un liquide hématique. L'intérieur de ce kyste est tapissé d'une membrane lisse et unie, d'une coloration noir bleuâtre, inégalement foncée par places, et comme marbrée; pas de tumeurs solides ni de concrétions calcaires.

Le kyste inférieur a une enveloppe très solide qui atteint 2 millimètres d'épaisseur, et paraît du double plus épaisse que celle du précédent; cette enveloppe est blanche et nacrée à l'extérieur; incisée, elle donne issue à un liquide d'un rouge jaunâtre sale, moins foncé que le précédent, et où nagent des flocons épais d'une sorte de gelée muqueuse jaunâtre, gluante. La paroi interne de ce kyste offre une organisation beaucoup plus complexe que celle du premier. On y remarque d'abord une vingtaine de tumeurs sessiles du volume d'une noisette, d'une petite noix au plus, mollasses, fongueuses, et paraissant, au premier abord, n'être que des amas de cette matière colloïde qui nageait dans le liquide. Mais cette matière colloïde ne forme qu'une couche superficielle qu'on enlève facilement, et au-dessous on trouve des tumeurs plus solides d'où elle semble sortir. Ces tumeurs sont constituées par un amas de petits kystes très inégaux, les uns gros comme des têtes d'épingle, les autres comme des noyaux de cerise, quelques-uns même un peu plus; ces petits kystes semblent adhérer les uns aux autres par une trame cellulo-fibreuse, et forment comme un chou-fleur sessile ou une tumeur d'aspect framboisé. Les plus gros de ces kystes sont rompus, et de la rupture, qui figure une espèce de dépression cupuliforme, s'échappe la matière colloïde, qui y est suspendue comme le serait la glaire utérine à l'orifice du museau de tanche. Un des plus petits kystes, détaché avec soin et porté sous le microscope à un épaississement de 40 diamètres, a présenté une coque fibro-celluleuse très épaisse, sur un point de laquelle arrivait un vaisseau sanguin très apparent. A un grossissement de 300 diamètres, M. Robin a reconnu dans la matière colloïde des globules de mucus en très grande quantité, sans aucune

apparence de cellules ni de noyaux de cancer. Dans l'intervalle de ces productions fongueuses, la membrane interne du kyste a l'aspect lisse d'une séreuse, d'une coloration en général blanchâtre, mais marbrée çà et là de taches ardoisées; elle est, en outre, incrustée sur une foule de points d'une sorte de gravier fin, jaunâtre, très dur, et solidement engagé dans l'épaisseur de la membrane; ces incrustations sont disséminées suivant des lignes irrégulières et sur des espaces toujours très limités, sans former de couches continues.

Le gros intestin n'a présenté aucune altération notable; mais l'intestin grêle, à 30 centimètres de distance environ de sa terminaison aucæcum, et sur un point où son mésentère contractait avec la paroi du kyste inférieur une adhérence intime, porte une petite tumeur encéphaloïde grosse comme une fève, arrondie, déprimée en cupule à son centre, analogue de forme avec certains cancers du foie, et faisant saillie dans l'intérieur de l'intestin, dont la muqueuse a disparu en ce point.

Le foie est de dimensions normales, et ne renferme pas de tumeurs. Son tissu est mou, d'un brun pâle, un peu gris, uniforme, sans distinction des deux substances. La vésicule renferme une bile jaunâtre.

La rate est saine, ainsi que le pancréas.

Le rein gauche présente un petit noyau encéphaloïde dans la substance corticale, dont la consistance est généralement ramollie; calice et bassinets normaux, ainsi que la capsule surrénale.

Le rein droit est très volumineux; l'uretère a le calibre d'une plume d'oie, et ses membranes sont rouges et faciles à déchirer. Le calice a les dimensions d'une grosse noix d'acajou, et les bassinets admettent l'extrémité du petit doigt; leur muqueuse est tomenteuse, veloutée, épaissie, ramollie, et de teinte jaunâtre; le liquide contenu a l'aspect d'un muco-pus assez épais; on y constate une assez grande quantité de petits graviers jaunâtres, durs et friables, très analogues à ceux qui incrustaient la paroi interne du kyste abdominal inférieur. J'ai, en outre, trouvé sur la table à autopsie, sans pouvoir dire s'il vient de ce kyste, du rein ou de l'uretère, un calcul irrégulier, allongé, mesurant 3 centimètres de longueur sur 0,006 à 0,008 de largeur, et paraissant constitué par une agglomération assez friable de ces mêmes graviers. La

substance corticale de ce rein renferme deux noyaux cancéreux de consistance assez ferme et du volume d'un pois. La capsule surrénale de ce côté renferme un noyau cancéreux gros comme une fève, situé dans la substance médullaire, et entouré de tissu parfaitement sain.

L'utérus et ses annexes n'offrent aucune lésion.

*Thorax.*—La plèvre du côté droit renferme 1500 à 1600 grammes d'un liquide séreux brunâtre, qui refoule le poumon dans la gouttière vertébrale; mais ce poumon reste adhérent au diaphragme en bas, à la cage thoracique en haut, par deux languettes de l'épaisseur de deux doigts. La plèvre pariétale a une épaisseur énorme, qui en certains points atteint jusqu'à 8 millimètres; elle semble généralement infiltrée d'une matière solide, épaisse, inégale, raboteuse, ayant en certains points une consistance cartilagineuse, et dont la coloration est très variée; ici elle est blanchâtre, plus loin d'un noir ardoisé, ailleurs d'un rouge violacé uniforme et comme ecchymotique, là d'un rouge-cerise disposé en arborisations vasculaires. Des fragments de cette plèvre, examinés au microscope par mon collègue M. Ball et moi, nous ont fait voir des cellules et des noyaux dits cancéreux en très grand nombre, mélangés à des éléments fibreux et fibro-plastiques.

La plèvre viscérale est épaissie, mais beaucoup moins; elle a l'aspect d'un tissu fibreux, blanchâtre, très résistant et comme nacré, qui enveloppe le poumon et envoie des prolongements à l'intérieur. Le tissu de l'organe est dur, compacte; le poumon est réduit à moitié de son volume. Son lobe inférieur est hépatisé en arrière; le supérieur présente une infiltration de matière grisâtre, assez dure et friable, disséminée çà et là (pneumonie chronique), et dans quelques points de petites cavernes à loger des lentilles ou de très petits pois, les unes vides et tapissées d'une muqueuse, les autres pleines d'une matière noire assez solide, les autres contenant une matière crétacée, friable et humide. M. Robin a examiné ces altérations pulmonaires sans y trouver aucun élément cancéreux ni tuberculeux.

La plèvre gauche ne renferme pas de liquide. Les cloisons celluleuses qui séparent les lobules sont épaissies par une infiltration plastique grisâtre qui les fait saillir au-dessus du niveau du tissu pulmonaire.

Le péricarde contient 100 grammes de sérosité brunâtre. Le tissu musculaire du cœur présente un noyau cancéreux de consistance ferme, du volume d'un gros noyau de cerise, situé à la partie moyenne et latérale du ventricule gauche, à la surface duquel il affleure. On distingue, en outre, çà et là sous le péricarde viscéral, plusieurs points blanchâtres gros comme des têtes d'épingle, et qui paraissent être de petits noyaux analogues au début de leur évolution.

Le cerveau est sain, ainsi que ses membranes.

La colonne vertébrale ne renferme aucune production cancéreuse.

L'observation qui précède est tellement en dehors des faits connus, que je n'ai pas cru pouvoir la rapporter plus brièvement. Il est, en effet, fort étrange de voir une généralisation de cancer aussi prononcée sans qu'on puisse trouver quel a été le point de départ de la maladie. Il est digne de remarque, en effet, que toutes les tumeurs cancéreuses des muscles, des reins, de l'intestin paraissent à peu près contemporaines; la lésion cancéreuse de la plèvre elle-même ne semble pas d'un âge antérieur aux autres; et d'ailleurs un cancer primitif de la plèvre serait lui-même un fait exceptionnel. Chronologiquement, les kystes du bassin ont dû précéder de fort loin les manifestations cancéreuses. Les symptômes en font foi aussi bien que l'anatomie pathologique; et c'est à ces tumeurs qu'il faut rapporter les vieilles douleurs ressenties par la malade dans tout le côté droit du corps, aussi bien que les œdèmes passagers dont le membre inférieur de ce côté était le siége depuis dix ans. Or ces tumeurs, dont la nature, la cause, le siége précis même restent d'ailleurs fort obscurs, n'ont aucun des caractères du cancer; leur marche lente, l'absence de symptômes généraux, de tendance à l'envahissement, les en distinguent même en l'absence de toute étude anatomique; et il paraîtra impossible, dans l'état actuel de la science, d'en faire l'origine de la diathèse cancéreuse, et de voir là autre chose qu'une coïncidence bizarre. Le fait ne m'en a pas moins paru intéressant à noter, et peut-être trouvera-t-on plus tard une loi générale sous laquelle il sera possible de le ranger.

Quant à la lésion pulmonaire, à l'autopsie, comme pendant la

vie, elle simulait une tuberculisation à s'y tromper; et ce n'est pas un fait rare que cette analogie du tubercule et de la pneumonie chronique.

---

TUMEUR CANCÉREUSE DE L'EXTRÉMITÉ INFÉRIEURE DU FÉMUR. — AMPUTATION DE LA CUISSE. — Observation par M. BRICHETEAU, interne des hôpitaux.

R... (Joseph), âgé de vingt-neuf ans, menuisier, garçon, entré à l'hôpital Lariboisière le 20 novembre 1858, salle Saint-Augustin, service de M. Chassaignac, est d'une constitution faible et délicate; ses membres sont grêles et peu développés; sa voix est celle d'une femme; il jouit habituellement d'une bonne santé, et toute sa vie il a exercé le métier de menuisier. Dans son enfance, à l'âge de cinq ans, il eut deux abcès développés dans les ganglions sous-maxillaires, les cicatrices sont visibles. A sept ans, une chute sur le coude amena des abcès osseux avec des trajets fistuleux dont il porte encore les traces, et fut cause d'une ankylose du coude gauche. Il n'a jamais eu de syphilis ni de blennorrhagie. L'année dernière, il eut une pneumonie dont il s'est bien remis. Sa mère est morte à cinquante-six ans d'un cancer de l'estomac. Son père, âgé de soixante-trois ans, est vivant. Il a perdu ses frères, tous enlevés entre six et sept ans. Il lui reste un frère et une sœur qui ont toujours eu une bonne santé. Il n'a jamais manifesté de symptômes de phthisie. Il est sujet à des syncopes et à des palpitations.

Il y a un an, en travaillant, cet homme se heurta contre une planche le genou gauche du côté interne. Il en résulta une ecchymose qui disparut au bout de quelques jours; mais depuis cette époque il a continuellement éprouvé dans cette articulation des douleurs sourdes, profondes, qui devenaient assez vives le soir. Les mouvements de flexion étaient surtout douloureux. Il y a cinq mois, apparut de la tuméfaction au côté interne, au niveau du condyle. Les douleurs devinrent plus vives; elles s'étendirent jusqu'au bas de la jambe. Le malade fut forcé de suspendre son travail, il ne pouvait marcher qu'appuyé sur un bâton. Il entra alors à l'hôpital de la Charité (service de M. Velpeau). Il avait

une tumeur grosse à peu près comme le poing. Une ponction exploratrice fut pratiquée, il ne sortit que du sang. On lui proposa l'amputation ; il refusa et quitta l'hôpital au bout de quinze jours. Rentré dans sa famille, on lui appliqua plusieurs vésicatoires volants ; on employa l'iodure de potassium en frictions. La tumeur acquit un volume plus considérable en peu de temps ; douleurs intolérables, la marche devient impossible, perte de l'appétit, amaigrissement : alors son médecin lui conseilla l'amputation et l'adressa à M. Chassaignac.

On constate l'état suivant : Au genou gauche existe une tumeur occupant tout le côté interne de l'articulation et faisant saillie en arrière dans le creux poplité, en avant au-dessus de la rotule, sous le tendon du triceps. Elle ne descend pas plus bas que le condyle fémoral et remonte le long de la cuisse.

Sa forme est ovalaire, on ne peut l'embrasser avec les deux mains. Son plus grand diamètre en hauteur est de 13 à 14 centimètres ; sa surface est égale partout. La peau qui la recouvre est saine, ne présente point d'ulcérations ni de trajets fistuleux ; sa couleur est plus foncée, mais cette coloration est due aux vésicatoires appliqués sur la tumeur. Cette tumeur est dure au toucher ; en plusieurs endroits existe de la fluctuation, mais cette fluctuation est superficielle, peu étendue et limitée à certains endroits. Il n'existe pas de battements, l'articulation est saine ; les os de l'articulation n'ont pas quitté leur position normale. Pas de luxation, seulement les deux os de la jambe sont refoulés en dehors ; la rotule est oblique en dehors, de sorte que l'articulation forme un angle ouvert en avant. Le membre présente un raccourcissement de 4 à 5 centimètres, le talon gauche se trouve au niveau de la malléole externe du côté droit. Un seul ganglion est engorgé à l'aine droite depuis deux mois ; on n'y trouve pas de fluctuation, son volume est celui d'une noix.

Cette tumeur est le siége de douleurs continuelles, très pénibles, qui privent le malade de sommeil. Les mouvements communiqués sont très douloureux. La marche est impossible depuis deux mois. Perte des forces, amaigrissement ayant marché avec rapidité dans ces derniers temps, diarrhée fréquente. Du reste, le malade n'accuse pas d'autres souffrances ; l'appétit est assez bien conservé ; il ne tousse pas, les poumons sont sains ; le moral du

malade est bon. Il réclame avec instance l'amputation, qui est pratiquée par la méthode circulaire, le 21 novembre 1858.

*Examen de la pièce anatomique.* — La tumeur est incisée et le fémur divisé en deux parties à peu près égales par un trait de scie longitudinal. On reconnaît alors d'une façon bien manifeste que la tumeur s'est développée primitivement dans la partie spongieuse de l'extrémité inférieure du fémur et a ensuite augmenté de volume de dedans en dehors. Cette tumeur est située dans l'articulation, et fait saillie en dehors en refoulant les muscles complétement intacts qui lui forment une sorte d'enveloppe. Toute la moitié externe de l'extrémité du fémur n'existe plus dans une étendue de 5 centimètres. Sur la limite de la tumeur existent de longues aiguilles osseuses pénétrant dans la tumeur. Le condyle externe est réduit à une coque osseuse très friable, de peu de consistance et limitant la tumeur en bas et en dehors. Le canal médullaire, dans une hauteur de 5 centimètres, est occupé par le tissu morbide. Aux limites, le tissu osseux est sain ; de même le tissu médullaire, qui est seulement un peu injecté. Le tissu de la tumeur est formé de granulations solides, nulle part ramollies, peu adhérentes entre elles, faciles à détacher et formant de petites cavités multiples remplies de sérosité sanguinolente qui s'est écoulée par l'incision. La présence de ce liquide explique la fluctuation qu'on avait trouvée en divers points de la tumeur. A la partie supérieure ces cavités sont nombreuses, petites, à forme aréolaire ; le tissu qui les forme est rougeâtre, son aspect rappelle un peu celui de la face interne des ventricules du cœur. Cette tumeur diffère donc de la consistance fibreuse et lardacée du squirrhe et de la bouillie des encéphaloïdes, on dirait plutôt une tumeur kystique. M. Robin, qui l'a examinée au microscope, a reconnu qu'elle était formée par du tissu myélo-plastique ou cancer myéloïde.

Les muscles qui enveloppent cette tumeur sont complétement sains. Les vaisseaux poplités ne présentent aucune altération, l'articulation n'est nullement endommagée ; la rotule est saine, les téguments sont intacts ; le cartilage articulaire qui recouvre l'extrémité inférieure du fémur n'a pas été atteint. Les os qui forment l'articulation n'ont pas subi de déplacement, la tête du tibia est saine.

M. *Depaul* a vu à la Charité une tumeur exactement semblable chez une femme ; on fit une ponction exploratrice qui donna issue à du sang sous forme de jet ; l'écoulement dura assez longtemps et nécessita des applications réfrigérantes.

M. *Houël* insiste sur la nécessité de bien établir la véritable nature de cette variété de tumeurs.

M. *Trélat* demande s'il y avait des signes de cachexie ou d'infection générale. M. Bricheteau répond n'avoir trouvé qu'un petit ganglion lymphatique affecté.

---

*Rapport de M. le docteur* ALEXIS MOREAU, *sur un fœtus monstrueux du genre célosomien*, présenté par le docteur PRUNEAU, de l'Isle-sur-Seine (Yonne).

La femme G..., âgée de vingt ans, mariée le 20 novembre 1857, est devenue bientôt enceinte ; elle et son mari sont bien constitués. Elle a toujours joui d'une bonne santé et n'a rien éprouvé de fâcheux pendant sa grossesse ; elle n'a eu ni frayeurs, ni répugnance, ni antipathie quelconque : son imagination n'a été frappée par rien d'extraordinaire. Dans la soirée du 12 août, elle fut prise des premières douleurs de l'accouchement ; le 13, à trois heures du matin, quand M. Pruneau arriva auprès d'elle, il trouva la jambe droite du fœtus engagée entre les grandes lèvres et put facilement amener au dehors le fœtus tout entier. A la suite de cet accouchement, la jeune femme n'a éprouvé aucun accident et s'est complétement rétablie.

Le fœtus paraît arrivé au huitième mois de la vie intra-utérine, quelques cheveux garnissent le cuir chevelu, les ongles sont assez bien développés. Ce qui frappe tout d'abord en l'examinant à l'extérieur, c'est l'union intime des annexes avec la paroi abdominale et la saillie considérable que font à l'extérieur les viscères abdominaux, comme cela a lieu dans les cas d'éventration. La partie supérieure du tronc, la tête et les membres supérieurs sont bien conformés ; les membres inférieurs, au contraire, sont rudimentaires et contournés de la manière la plus bizarre. Il n'existe à la région périnéale aucune trace d'organes génitaux ni d'anus ; à la

partie postérieure du tronc et au niveau de la région lombaire de la colonne vertébrale se trouvent deux tumeurs fluctuantes superposées; à peu près du volume d'une noix; la peau est amincie et transparente, et le doigt, en pressant sur la base de ces tumeurs, reconnaît qu'elles communiquent avec le canal rachidien.

La paroi abdominale antérieure est percée d'une ouverture de 6 à 7 centimètres de diamètre qui livre passage à la plupart des viscères abdominaux, tels que le foie, la rate, l'intestin grêle et une portion du cæcum avec l'appendice iléo-cæcal. Le cæcum est situé dans le flanc gauche, et il s'ouvre au niveau de la peau par un orifice de 1 centimètre 1/2 de diamètre, au-dessous et à gauche du tronc des vaisseaux ombilicaux.

Le pourtour de la solution de continuité des parois abdominales est garni de deux membranes qui semblent continuer la peau : ces deux membranes sont : l'extérieure, l'amnios qu'on peut suivre jusqu'au placenta ; et la plus interne, le péritoine, qui se continue avec le péritoine viscéral. Du pourtour de l'orifice ventral s'élève donc une espèce d'entonnoir qui pourrait loger le poing d'un adulte. Cet entonnoir est formé par deux membranes : l'externe, l'amnios ; l'interne, le péritoine ; elles ont été déchirées en bas au moment de l'accouchement, comme le prouvent les franges membraneuses qui sont encore adhérentes ; mais elles sont intactes en haut. Le cône formé par le péritoine adhère par son sommet à la face fœtale du placenta. L'amnios se moule sur le dehors de ce cône, et c'est ainsi qu'il est conduit à la face fœtale du placenta ; il n'existe pas de cordon qui remplisse cet usage ; le simulacre de cordon a une longueur de 1 décimètre, et présente, en outre, cette anomalie ; qu'il est constitué par une veine et une artère seulement. A la face utérine du placenta se trouvent les cotylédons ordinaires, à la face fœtale est l'amnios qu'on peut facilement détacher, et plus profondément le chorion, auquel adhèrent quelques lambeaux de caduque.

Au-dessous des viscères abdominaux herniés, on trouve la paroi abdominale bien conformée, ainsi que l'origine des deux cuisses et le sillon interfessier ; mais on ne remarque ni tubercule saillant, ni ouverture pouvant indiquer ou l'anus ou les organes génitaux. Nous avons dit que le cæcum s'ouvre au niveau de la peau, c'est là l'orifice inférieur du canal digestif ; le reste du gros intestin

manque complétement. En examinant avec soin la membrane muqueuse du cæcum, on trouve un orifice qui conduit dans une cavité voisine pouvant contenir un pois; cette cavité est la vessie. Les reins sont placés normalement sur les côtés de la colonne vertébrale; l'uretère du côté droit vient s'ouvrir dans la vessie au sommet d'un petit tubercule; l'uretère du côté gauche s'ouvre directement dans le cæcum, très près de l'ouverture vésicale. De chaque côté de la vessie se trouvent les deux testicules, desquels partent deux conduits sinueux qui se perdent sur les parois du cæcum, et qui nous paraissent être les cordons testiculaires. Nous ne remarquons aucune trace de verge.

Le crâne et la colonne vertébrale sont ouverts, la substance cérébrale est réduite en bouillie, par suite de l'altération cadavérique; dans la région lombaire, la colonne vertébrale est le siége de deux tumeurs superposées ne communiquant pas directement l'une avec l'autre, mais par l'intermédiaire du canal médullaire; ces deux *spina-bifida* sont situés l'un sur la ligne médiane, l'autre sur le côté gauche, au-dessus de la queue de cheval.

Les membres inférieurs sont mal conformés. Le membre droit ne présente d'autre anomalie qu'un développement incomplet et un pied bot varus. La cuisse, du côté gauche, est moins développée que l'autre; la jambe et le pied, de ce côté, sont rudimentaires; le tibia et le péroné sont soudés ensemble, ils sont pour ainsi dire suspendus à l'extrémité inférieure du fémur par un faisceau fibreux, comme le battant d'un fléau; le pied, dans lequel le gros orteil seul a une conformation distincte, est suspendu de la même manière à la partie inférieure de la jambe.

Le fœtus monstrueux que nous venons d'examiner appartient au genre célosomien de Geoffroy Saint-Hilaire, genre caractérisé par le déplacement herniaire d'un grand nombre d'organes. La science en possède d'assez nombreux exemples; plusieurs nous ont été présentés dans ces dernières années, et le musée Dupuytren en renferme un certain nombre. Le cas particulier que nous avons eu à examiner ici vient confirmer un grand nombre d'observations déjà faites sur des fœtus analogues. Cette monstruosité, comme le fait remarquer M. Geoffroy Saint-Hilaire, représente, avec quelques modifications, un état embryonnaire très rapproché du commencement de la gestation, alors que tous les viscères flottent

contenus dans la gaîne du cordon ombilical au-devant de la cavité non encore close de l'abdomen. Les renseignements qui nous ont été envoyés ne disent rien sur les mouvements de l'enfant pendant la grossesse; il eût été intéressant de savoir si le fœtus a remué ou s'il est resté immobile, comme cela a été observé dans un cas cité par Geoffroy Saint-Hilaire père. On comprend que la brièveté du cordon ombilical et les adhérences du placenta avec le fœtus rendent les mouvements de celui-ci très peu étendus ou même nuls. La torsion des jambes et les pieds bots qui accompagnent souvent les éventrations peuvent être les conséquences de ce défaut de motilité.

Le fœtus, en venant au monde, n'a donné aucun signe de vie, comme cela s'est remarqué le plus souvent. Quant à la disposition des organes, au cæcum transformé en une sorte de cloaque, à l'absence de gros intestin, au *spina-bifida*, à la déformation des extrémités inférieures, elle offre de nombreuses analogies avec les deux faits que nous devons à notre collègue M. Houël, et qui ont été consignés dans les bulletins de la Société en 1850 et 1851.

# XXXIII^e ANNÉE. — DÉCEMBRE 1858.

SOMMAIRE :

EXTRAITS DES PROCÈS-VERBAUX. — 1. Prétendue cardite suppurée. — 2. Hypertrophie de la prostate. — 3. Fracture de la colonne vertébrale. — 4. Abcès enkysté au-devant du rein. — 5. Rétrécissement de la trachée, suite d'ulcère syphilitique. — 6. Corps fibreux de l'utérus. — 7. Phthisie laryngée. — 8. Corps fibreux de l'utérus. — 9. Cancer du testicule. — 10. Luxation incomplète du radius. — 11. Calcul urinaire chez un enfant âgé de quatre mois. — 12. Tumeur fibro-graisseuse du cou. — 13. Rein cancéreux (?). — 14. Luxation complète du fémur en dedans. — 15. Cœur présentant trois orifices rétrécis. — 16. Hypertrophie de la prostate. — 17. Abcès du foie de cause traumatique. — 18. Rétrécissement inodulaire de l'intestin grêle. — 19. Coagulation sanguine intra-veineuse avec gangrène du poumon.

OBSERVATIONS. — Grossesse extra-utérine avec hématocèle péri-utérine, par M. LUTON.

Fracture de cuisse par arme à feu, par M. DESCROIZILLES.

Fracture compliquée de jambe, hémorrhagie consécutive, par M. JACCOUD.

Cancer encéphaloïde primitif du poumon, généralisé dans le foie, la rate et les reins, par M. LANCEREAUX.

## PRÉSIDENCE DE M. CRUVEILHIER.

1. M. *Blachez* présente comme un exemple de *cardite suppurée* un cœur dans l'épaisseur des parois ventriculaires gauches duquel il a cru trouver près de la pointe une collection purulente ; à l'incision il s'est écoulé plusieurs cuillerées d'un liquide d'aspect tout à fait purulent, dans lequel toutes les personnes présentes ont cru reconnaître du véritable pus (1).

(1) La pièce a été présentée à la Société dans sa séance du 5 mars. M. Blachez devait nous remettre une observation complète et détaillée, et c'est après la lui avoir inutilement réclamée à plusieurs reprises, que nous nous sommes décidé à insérer dans le *Bulletin* cette simple mention d'un fait important et qui a donné lieu à une discussion intéressante, que nous ne devions pas laisser passer sous silence.

(*Note du Secrétaire.*)

M. *Gallard*, par une inspection attentive de la pièce, s'assure que le foyer purulent ne se trouve pas dans l'épaisseur de la paroi musculaire cardiaque; comme on l'a cru, mais au centre d'un caillot fibrineux qu'il est facile de détacher, et au-dessous duquel on voit l'endocarde se continuer. Il est vrai que dans le point correspondant, la paroi du cœur est amincie, atrophiée, et que la séreuse présente quelques concrétions calcaires, résultant d'une inflammation plus ou moins ancienne, qui aurait été, soit la conséquence de la présence du caillot en ce point, soit, et plutôt, la cause réelle de la formation de ce dernier. Mais dans tous les cas c'est bien dans le caillot que l'on a trouvé le pus, et il ne s'agit pas ici le moins du monde d'une cardite suppurée.

M. *Cruveilhier* partage complétement cette manière de voir; et de plus il fait remarquer que l'amincissement de la paroi ventriculaire est le résultat d'une atrophie de la fibre musculaire due à la pression exercée par le caillot, qui, lui, est la conséquence d'une endocardite partielle. Pour notre honorable président, cet amincissement de la paroi du cœur serait le premier degré de la formation d'un anévrysme de la pointe du cœur, et il ne doute pas que le pus ne fût colligé au centre du caillot, et non dans l'épaisseur du muscle. M. Blachez se range aussi à cette opinion.

MM. *Vidal* et *Houël* demandent à quels signes on a reconnu que le liquide blanc, crémeux, qui s'est écoulé en quantité assez considérable (deux cuillerées), lorsqu'on a ouvert la cavité du ventricule, est du pus; ils fondent leur argumentation sur l'impossibilité absolue dans laquelle nous serions, dans l'état actuel de la science, de différencier par un moyen quelconque les globules dits globules du pus d'un amas de globules blancs.

M. *Vidal* rappelle que dans les observations publiées par M. Lebert (*Atlas d'anatomie pathologique*, 1re livraison), MM. Rokitansky et Virchow, et plus récemment par M. Charcot, une matière puriforme semblable, rencontrée dans des cas d'anévrysme partiel du cœur, était formée par : 1° de la fibrine amorphe disposée en grumeaux (fibrine désagrégée); 2° granulations moléculaires en grande quantité ; 3° globules de graisse nombreux et de

divers volumes ; 4° globules très nombreux à membrane extérieure très mince, très transparente, remplis pour la plupart de granulations graisseuses et semblables, pour l'aspect et le volume, à des globules blancs de sang altéré.

M. *Houël* conteste surtout aux caillots anévrysmatiques la faculté de pouvoir suppurer, car ils ne présentent jamais une organisation assez complète pour cela ; M. Broca n'a rencontré qu'une seule fois de petits vaisseaux pénétrant dans un caillot fibrineux, encore n'allaient-ils pas au delà de la couche la plus externe.

M. *Trélat* ne peut admettre que le sang d'un leucocythémique puisse être confondu à l'œil nu, par un clinicien, avec du pus phlegmoneux ; et il regarde comme constante la suppuration des caillots passifs dans certains anévrysmes. Comment et en vertu de quel mécanisme se forme le pus au centre de ces caillots, il ne se charge pas de l'expliquer, mais il se contente de constater le fait, qui est irrécusable.

M. *Houël :* Lorsque ces caillots deviennent purulents, c'est qu'ils ont été détruits par la suppuration des tissus voisins, et non parce qu'ils ont eux-mêmes suppuré.

M. *Vidal* conclut en demandant que, dans la description de M. Blachez, le mot *pus* soit remplacé par l'expression de *liquide d'aspect purulent* ou *piriforme*.

---

2. M. *Témoin* montre une *hypertrophie de la prostate*, et donne sur le fait les détails suivants :

P..., cinquante-trois ans, cultivateur, entre au mois d'octobre 1856 dans le service de M. Civiale, à Necker ; trois mois auparavant et sans cause connue, il lui était survenu d'abord une difficulté, puis bientôt une impossibilité d'uriner. Il fut sondé par le médecin de son pays, le cathétérisme fut facile. Le malade apprit à se sonder lui-même, et il put ainsi vider sa vessie. Mais au bout de trois mois, ne voyant survenir aucun changement dans son état, il vint à Paris. La vessie est explorée avec soin après l'introduction facile d'une sonde, et l'on ne trouve rien ; la prostate semble

un peu volumineuse. Au bout de trois jours, le malade est pris de fièvre assez vive, ayant commencé par un frisson violent ; puis on voit bientôt apparaître un ictère, qui se prononce de plus en plus. On pense avoir affaire à une affection du foie sous la dépendance de quelque abcès métastatique ; on donne la teinture d'aconit. Les jours suivants le même état continue, la fièvre est toujours très forte, et le huitième jour le malade succombe.

A l'*autopsie*, on ne découvre aucune trace d'abcès métastatique, aucune altération du foie ; toutes les altérations résident dans la prostate. Cet organe présente le volume du poing d'un adulte. Il est déformé, bosselé, dur dans sa partie médiane; les parties latérales présentent un ramollissement marqué ; en incisant les deux lobes latéraux, on trouve plusieurs foyers, dont un surtout de chaque côté est plus considérable et rempli d'une matière purulente blanchâtre ; des autres petites poches sort un liquide semblable. Le lobe médian est plus dur, sans poches purulentes ; il fait saillie au col de la vessie de manière à fermer complétement l'orifice vésical sur la ligne médiane ; mais sur les deux côtés sont deux petites rigoles. Cette tumeur est revêtue par la muqueuse uréthrale et vésicale, parfaitement intacte. Cette prostate adhère par sa face postérieure aux tissus voisins ; on ne peut la séparer de la paroi antérieure du rectum, et son tissu a tout à fait l'apparence de l'encéphaloïde.

Cette observation m'a paru intéressante à deux points de vue : 1° la facilité du cathétérisme, malgré la saillie du lobe moyen ; 2° cette fièvre violente avec ictère, et tous les symptômes de l'infection purulente, sans traces de lésions dans le foie ni dans les autres organes.

M. *Verneuil* s'explique très bien pourquoi le cathétérisme était possible, facile même. Le lobe moyen est, il est vrai, très hypertrophié, piriforme, mais la tumeur est très élevée, et de chaque côté elle est creusée d'une gouttière qui, soit que la sonde déviât à droite ou à gauche, lui permettait un passage facile. Quant à la nature de cette tumeur de la prostate, il ne partage pas l'opinion du présentateur ; elle n'a aucun des caractères extérieurs du cancer encéphaloïde.

M. *Houël* confirme ce que vient d'avancer M. Verneuil sur la fa-

cilité du cathétérisme dans le cas d'hypertrophie du lobe moyen de la prostate, et fait observer qu'alors même que ce lobe hypertrophié vient faire obstacle à la miction, la sonde peut cependant passer facilement, soit en le repoussant, soit en passant dans les gouttières latérales.

---

3. M. *Delestre* fait voir une *fracture de la colonne vertébrale.*

J... (Adolphe), âgé de vingt-deux ans, meunier, entre le 30 juin 1858 à la Maison municipale de santé. La veille, cet homme surveillait des travaux de charpente, lorsqu'une pièce de bois volumineuse que l'on élevait au moyen d'une poulie se détacha brusquement. Il se recula vivement pour éviter d'être atteint; mais ses pieds s'embarrassèrent dans une corde et il tomba sur le siége. La poutre se dressa le long de la région lombaire et bascula en prenant un point d'appui sur l'épaule du côté gauche, déterminant ainsi une flexion forcée en avant. La douleur fut vive et le blessé perdit connaissance. Lorsqu'il revint à lui, ses jambes étaient paralysées. Un médecin, appelé aussitôt, pratiqua une large saignée qui ne fut suivie d'aucune amélioration. Le lendemain, on transporta le blessé sur une charrette à la Maison de santé. A son arrivée, il se sent très fatigué du long trajet qu'il vient de faire, il est dans un état d'anxiété extrême; depuis la veille il n'a pas uriné, et la vessie, énormément distendue, remonte jusqu'à l'ombilic; on retire par le cathétérisme plus d'un litre et demi d'urine. En promenant la main le long de la colonne vertébrale, on observe qu'au niveau des onzième et douzième vertèbres dorsales, la saillie des apophyses épineuses est remplacée par une dépression bien marquée. En ce point, la pression donne lieu à une crépitation manifeste et des fragments osseux peu volumineux fuient sous le doigt. Cet examen ne cause que très peu de douleur; il n'y a aucune trace de contusion. Les membres inférieurs sont presque complétement paralysés du mouvement; la sensation du tact est conservée, mais le malade ne peut plus apprécier la température et l'étendue des corps. Ces phénomènes sont d'autant plus marqués que l'on se rapproche davantage des pieds, où ils sont à leur summum. La température des membres paralysés paraît un peu abaissée. L'état général est bon. On recommande

l'immobilité la plus complète. Pendant une quinzaine, l'état du malade resta stationnaire; puis, peu à peu, il perdit l'appétit, ses forces diminuèrent ; des eschares se formèrent au talon d'abord, puis au sacrum. Leur apparition fut marquée par des accès de fièvre revenant chaque soir, malgré le sulfate de quinine. La mortification des téguments alla toujours en augmentant, de telle sorte que la partie inférieure de la colonne vertébrale et le sacrum furent mis à nu. — Le malade succomba le 2 août.

*Autopsie.* — Le disque intervertébral qui sépare la douzième vertèbre dorsale de la première lombaire a presque entièrement disparu ; il en est de même de celui qui sépare la première de la deuxième lombaire. Les apophyses transverses des douzième dorsale, première et deuxième lombaires, sont fracturées. La fracture de l'apophyse transverse droite de la deuxième vertèbre lombaire est incomplète. Le corps de la première vertèbre lombaire, divisé en plusieurs fragments, a subi le déplacement suivant. Le fragment supérieur, comprenant la face supérieure, l'apophyse articulaire gauche et une portion de l'apophyse transverse, s'est incliné en avant, en bas et à droite, de sorte que la face supérieure est fortement inclinée dans ce sens ; le corps de la vertèbre, comprimé, se trouve réduit de moitié (1 1/2 centimètre), tandis qu'en arrière il a subi une espèce de déchirement qui a augmenté sa hauteur (3 1/2 centimètres) ; la partie moyenne du corps est comme rentrée en arrière, de sorte qu'elle forme une gouttière assez profonde limitée par les faces supérieure et inférieure ; l'apophyse articulaire droite, complétement détachée, est portée en dehors ; il y a commencement de consolidation. L'apophyse épineuse, liée au fragment inférieur, n'a pas subi de déplacement, tandis que la partie supérieure de la colonne vertébrale s'est portée en avant ; de telle sorte qu'il existe, entre l'angle inférieur de l'apophyse épineuse de la première vertèbre lombaire et l'angle supérieur de la deuxième, un intervalle d'environ 6 centimètres dans lequel on trouve de petites esquilles provenant de la fracture des lames vertébrales. Il en résulte qu'un examen qui n'eût pas été fait avec les plus grands ménagements aurait pu causer une déchirure de la moelle. La partie postérieure du corps de la vertèbre a subi une espèce d'éclatement comparable à ce qui se passe dans un morceau de bois en y enfonçant un coin. Il n'a

point de la face supérieure où le tissu osseux a subi un enfoncement partent plusieurs fissures, dont une à bords écartés de 1 à 2 millimètres; il semblerait que les deux apophyses articulaires supérieures ont été violemment portées en dehors. De là un élargissement de la face supérieure. Ainsi, tandis que la face inférieure de la douzième dorsale a 4 centimètres dans son diamètre transverse, la face supérieure de la première vertèbre lombaire en a 5. Tous ces fragments s'étaient consolidés sans amener de rétrécissement du canal médullaire, et par conséquent pas de compression de la moelle. Celle-ci n'a pas été examinée au niveau même de la fracture, mais au-dessus et au-dessous elle était légèrement ramollie.

---

M. *Charnal* présente :

1. *a. Un abcès enkysté situé au-devant du rein droit et s'ouvrant dans l'urèthre, à travers la prostate.*

Un homme de soixante-deux ans, huissier à la maison de l'Empereur, entre à la Maison municipale de santé le 7 août 1858. Depuis cinq semaines il éprouve des douleurs assez vives au devant du rein droit. Le ventre a augmenté de volume ; l'urine est entièrement purulente dès le commencement de la maladie ; diminution de l'appétit et des forces ; par instant un peu de fièvre. Il y a vingt ans, le malade avait éprouvé les mêmes douleurs pendant cinquante-deux jours, et à cette époque il y avait eu quelques hématuries. Au niveau du rein droit, on sent manifestement une tumeur globuleuse du volume des deux poings, tumeur fluctuante et qui est prise pour le rein abcédé. On se préparait à faire la néphrotomie, lorsque le 1er septembre le malade est pris de vomissements et de diarrhée, puis bientôt d'un délire extrême avec agitation ; enfin, il meurt le 13 septembre 1858.

A l'*autopsie*, on trouve dans la région rénale droite une tumeur volumineuse, siégeant dans le tissu cellulaire de la région, et partant de cette tumeur, un conduit ayant à peu près le volume de l'intestin grêle, et se portant vers le bas-fond de la vessie. Le tout enlevé, on reconnaît que cette tumeur est indépendante du rein, au-devant duquel elle est située et auquel elle n'adhère que par un point très limité. Elle est formée par une poche parfaitement

limitée, à parois résistantes, et elle contient une très grande quantité de pus. Son conduit, plus long que le trajet qui sépare la tumeur de la vessie, décrit des circonvolutions et vient s'ouvrir dans l'urèthre en traversant la prostate. Cette ouverture se trouvant près du col de la vessie, le pus coule dans ce réservoir et n'est rendu que pendant la miction. Les reins, les uretères, les intestins sont sains. L'état de putréfaction avancée ne permet pas d'examiner la structure de la poche et du conduit ; la pièce a séjourné deux mois et demi dans l'alcool.

---

5. *b. Une ulcération syphilitique de la partie inférieure de la trachée, dont la cicatrice a produit un rétrécissement qui a nécessité la trachéotomie.*

F..., âgé de trente-six ans, valet de pied, entré à la Maison municipale de santé le 25 octobre 1858, présente tous les signes de l'œdème de la glotte. Suffocation, respiration pénible et bruyante ; toux depuis deux mois, expectoration peu abondante, crachats petits, semblables à ceux de la phthisie laryngée ; amaigrissement. Depuis quinze jours surtout les accidents sont très intenses. Les poumons sont sains, et le malade ayant eu des chancres il y a douze ans, et une angine avec perforation du voile du palais il y a six ans, on le met à l'iodure de potassium. Un mieux sensible se montre et persiste pendant un mois. Puis, le 25 novembre, le malade est repris subitement d'accès de suffocation si intenses, que M. Demarquay croit devoir faire la trachéotomie. L'opération n'amène aucun changement dans l'état du malade, et la mort arrive bientôt.

A l'*autopsie*, on trouve le larynx parfaitement sain, à l'exception d'une petite cicatrice qui existe entre les deux cartilages aryténoïdes ; mais au niveau du onzième anneau de la trachée, ce conduit se rétrécit brusquement, de façon à ne plus présenter qu'une circonférence de 28 millimètres. Ce rétrécissement qui occupe le côté gauche de la trachée est formé par du tissu cicatriciel dans lequel se trouvent compris six anneaux de la trachée qui sont contournés sur eux-mêmes et brisés. Au-dessous du rétrécissement, les bronches sont dilatées; et leurs fibres musculaires longitudi-

nales sont très développées. Les poumons sont sains, il n'y existe pas de tubercules.

---

M. *Gellé* présente :

C. *a. Un corps fibreux utérin ayant produit une déformation remarquable de la cavité utérine* (1).

En examinant les organes génitaux de cette femme, j'ai découvert une altération remarquable : la corne gauche de l'utérus et son bord gauche au-dessus du col sont déformés par une tumeur arrondie, grosse comme le poing, sur laquelle l'utérus semble greffé. Je fends la tumeur : le tissu est le tissu utérin, dans l'épaisseur d'un centimètre à peu près ; au-dessous on tombe sur une masse blanche, criant sous le scalpel, formée de fibres blanches nacrées, très dures, disposées en tourbillons, intriquées de toutes façons : c'est évidemment un corps fibreux, développé dans l'épaisseur de la paroi utérine, ou mieux du bord gauche du corps de l'utérus. Cette tumeur fait une saillie considérable et change d'une manière remarquable la position de la cavité utérine et sa direction. En effet, en incisant la paroi antérieure du corps utérin, à droite de la tumeur, on constate que, à partir du col, la cavité décrit un arc de cercle, tel que le fond de sa cavité touche le cul-de-sac postérieur vaginal ; la cavité du col se continue sans interruption avec celle du corps. Les trompes sont atrophiées, déformées par des adhérences entre elles, l'utérus et les ovaires. Ceux-ci sont le siége de kystes de diverses grosseurs, depuis une tête d'épingle jusqu'à une noisette. Les uns sont remplis de sérosité limpide, claire ; mais la plupart contiennent une matière épaisse, noirâtre, comme de la sépia ou du chocolat délayé dans l'eau : cette matière onctueuse est contenue dans des poches à parois minces et transparentes. Le tissu propre des ovaires n'existe pas, du tissu comme cicatriciel unit les kystes les uns aux autres ; toute la masse a suivi le fond de l'utérus dans son mouvement en arc de cercle.

(1) Cette pièce a été recueillie sur le même sujet que les reins décrits plus haut. (Voy. *Bulletin* de novembre, § 8, page 443.)

---

7. *b.* Le *larynx* d'un adulte mort de *phthisie pulmonaire*, après avoir présenté pendant les derniers mois de sa vie une aphonie presque complète. Le larynx, ouvert par sa paroi postérieure sur la ligne médiane, nous montre une petite ulcération blanchâtre, placée sur l'extrémité antérieure de chaque corde vocale inférieure ; les deux ulcérations sont égales, arrondies, nettes, elles sont placées l'une vis à-vis-de l'autre ; les cordes n'offrent aucune autre altération : l'examen de ces ulcérations démontre qu'elles sont superficielles. On pourrait rapprocher ce cas, comme cause d'aphonie, des cas de croup dans lesquels une aphonie complète n'est causée que par une plaque diphthéritique sur une ou sur les deux cordes vocales.

---

8. M. *Augier* présente un *corps fibrineux* développé dans la partie postérieure et latérale du *col de l'utérus*. Cette pièce a été recueillie sur un cadavre destiné aux dissections de l'école pratique des hôpitaux. On manque complétement de détails sur les phénomènes observés pendant la vie.

M. *Cruveilhier* fait remarquer que cette tumeur située dans la paroi, partant même du col de l'utérus au niveau de sa jonction avec le corps, et occupant surtout les couches superficielles de la face externe de l'organe, a dû se développer en dehors du vagin, entre ce canal et les autres viscères du petit bassin.

M. *Gallard* rappelle avoir montré à la Société une tumeur semblable, qui faisait, par son volume, obstacle à l'accouchement, et a nécessité l'opération césarienne (voy. Bull., 1854).

M. *Trélat* a vu dans le service de M. Nélaton une tumeur analogue, adhérente à toute la paroi postérieure de l'utérus, col et corps ; elle refoulait tellement le vagin en l'aplatissant, qu'il devenait impossible par le toucher d'atteindre le museau de tanche.

---

9. M. *Michel* met sous les yeux de la Société *un testicule* enlevé par M. Jobert. — Le malade, âgé de trente-deux ans, avait vu apparaître, il y a quatre ans, sans cause connue, une tumeur qui

avait insensiblement augmenté de volume, sans être le siége de douleurs bien vives. Il y a un an, il s'était formé une hydrocèle qui fut ponctionnée ; mais à la suite de cette opération, l'état du sujet ne fit que s'aggraver, et l'on dut se résoudre à l'ablation, que M. Jobert pratiqua par le procédé qu'il appelle *en coquille*. Le testicule enlevé est formé de deux substances : l'une ayant tout l'aspect du cancer, donnant un suc caractéristique et renfermant des cellules cancéreuses ; l'autre, amorphe, jaunâtre, semblable à du tubercule sur le point de se ramollir, et constituée par des cellules d'épithélium.

M. *Godard* montre plusieurs dessins représentant des testicules affectés d'une altération semblable. Tous les sujets qui, dans de telles conditions, ont été opérés, sont morts très rapidement, par suite de l'extension du cancer à d'autres organes, ou de sa répullulation sur place. Les masses jaunâtres qui existent dans un autre cas avec une apparence externe presque identique avec celle du cas actuel, ont été reconnues par M. Robin être constituées par des cellules épithéliales infiltrées de graisse.

M. *Mercier* et M. *Cruveilhier* disent avoir vu l'un et l'autre de promptes et funestes récidives hâter la mort à la suite d'opérations pratiquées dans des circonstances assez analogues à celles rapportées par M. Godard.

---

10. M. *Trélat* montre une *luxation incomplète du radius en avant*, recueillie sur un cadavre de l'école pratique. Le sujet avait environ vingt ans, était scrofuleux au plus haut degré, présentait un grand nombre d'engorgements ganglionnaires, mais pas de trace de maladies articulaires. L'articulation du coude du côté gauche était surtout déformée dans l'extension, pendant laquelle la tête radiale faisait une saillie très appréciable sous les muscles ; l'intégrité des mouvements d'extension était du reste parfaite, il n'en était pas de même de la flexion, qui était légèrement limitée. La supination était également incomplète ; la pronation, au contraire, intacte. La dissection a montré que l'épitrochlée est très développée, la trochlée peu déformée, excepté à sa partie antérieure et externe qui

est envahie par la surface articulaire nouvelle. L'épicondyle a presque disparu, et cependant il a été impossible, malgré une section faite avec la scie, d'y trouver la moindre trace de fracture ; cette éminence a donc subi une véritable atrophie consécutive. Le court supinateur recouvrait la tête radiale déplacée, mais n'était nullement atrophié. La capsule est intacte ; il en est de même du ligament annulaire, si ce n'est qu'au lieu de descendre au-dessous de la capsule, il s'insérait plus haut. Ce fait est important, car dans toutes les pièces qui ont été décrites, il y a rupture du ligament annulaire ; il est vrai de dire que cette rupture a été surtout signalée dans les fractures compliquées de luxation. Ici la luxation était incomplète ; elle datait de l'enfance, et avait probablement été méconnue, ainsi que cela arrive fréquemment ; il s'est fait une nouvelle surface articulaire en continuité immédiate avec la surface articulaire normale, et empiétant sur la partie antérieure de la trochlée. Si la luxation avait été complète, la nouvelle cavité eût été située plus haut.

---

**11.** M. *Gallard* présente un *calcul urinaire* qu'une petite fille de quatre mois a expulsé par l'urèthre. Depuis quelques jours cette enfant ne dormait pas, était agitée, criait continuellement, maigrissait, et avait alternativement de la constipation et de la diarrhée ; on lui fit donner des bains d'eau de son, on appliqua des cataplasmes sur le ventre, et elle prit quelques cuillerées à café de sirop Diacode. Un jour, la mère, en la changeant, trouva dans ses langes deux petites pierres ; de ces pierres, l'une fut perdue, je présente l'autre à la Société. Depuis l'expulsion de ces calculs, l'enfant est mieux portante, elle dort, tette bien, et paraît reprendre de la santé et des forces. J'ai confié l'analyse de ce calcul à un chimiste fort distingué, M. *Hottot*, ancien interne en pharmacie des hôpitaux, qui a bien voulu me remettre à ce sujet la note suivante : « Son poids est de 4 centigrammes ; sa cassure » est grisâtre, amorphe, à couches concentriques ; un fragment » exposé dans un tube de verre, à la chaleur de la lampe à alcool, » se volatilise presque en totalité, donnant un sublimé de carbo- » nate d'ammoniaque. Ce n'est donc pas un calcul terreux ; il » ne dégage pas d'odeur alliacée, ce qui exclut la présence de la

» cystine. Traité par l'acide nitrique, le calcul rougit; par l'addi-
» tion d'une goutte d'ammoniaque, cette teinte rouge passe au
» violet : ce caractère appartient aux calculs d'acide urique. Exa-
» miné au microscope, ce calcul se présente sous forme de pe-
» tits granules amorphes, tout à fait semblables à ceux d'urate
» de soude; ces granules, réunis par petits groupes, ont l'aspect
» de grains de millet; traités sous le champ du microscope par
» l'acide acétique, on voit naître de leur masse des petits cristaux
» losangiques incolores d'acide urique parfaitement définis. Ces
» cristaux, qui se multiplient à l'infini, à mesure que la réaction
» s'opère, sont les seuls que l'on rencontre sous le champ du mi-
» croscope après divers essais. Il ressort donc, tant de l'examen
» microscopique que de l'examen chimique, que ce calcul est un
» calcul d'urate de soude. »

M. *Mercier :* On a vu des calculs chez le fœtus, et j'ai cité dans mon livre l'exemple d'un auteur russe, M. Bouialski, chez qui on en a trouvé un engagé près du méat, deux ou trois jours après la naissance.

---

**12.** M. *Eugène Nélaton* présente une *énorme tumeur fibro-graisseuse du cou*, enlevée à une jeune fille de vingt et un ans. Cette tumeur remontait jusqu'aux régions parotidienne et mastoïdienne correspondantes, et sa limite inférieure atteignait et dépassait même de 2 ou 3 centimètres le niveau de la clavicule; elle s'étendait en arrière jusqu'au voisinage des apophyses épineuses cervicales, en suivant à peu près dans ce sens la direction du bord externe du trapèze; en avant, elle dépassait la ligne médiane d'environ 2 centimètres, en refoulant vers la gauche le larynx et la trachée. Malgré son relief considérable, il devenait évident, par une exploration attentive, qu'elle était réellement située au-dessous du sterno-mastoïdien correspondant : en effet, pendant la contraction, on constatait que ce muscle, parfaitement distinct à ses deux extrémités, s'aplatissait au contraire à sa partie moyenne en s'appliquant intimement à la surface extérieure de la tumeur, avec laquelle il paraissait alors se confondre. Le larynx et la trachée se meuvent facilement pendant la déglutition, sans imprimer

aucune impulsion à la tumeur ; il ne se trouve, à gauche de ces organes, aucun relief, aucune saillie qui puisse faire soupçonner un développement anormal du lobe thyroïdien correspondant. Cette tumeur n'est point fluctuante ; sa consistance, qui n'est pas partout exactement uniforme, est intermédiaire à celle d'un lipome et d'une tumeur fibreuse. La peau est saine, sans adhérence, ni amincissement. La maladie a débuté il y a quatre ans et demi, sur la partie latérale et moyenne du cou ; depuis deux ans, elle s'est accrue d'une manière plus rapide, et aujourd'hui la jeune fille désire en être débarrassée.

Après un examen attentif et plusieurs fois répété, M. le professeur Nélaton rejette la possibilité d'un goître unilatéral, par cette considération surtout, que le goître parenchymateux peut bien se développer *inégalement* sur les deux lobes du corps thyroïde, mais que jamais il ne l'a vu, surtout à ce volume, se borner à *un seul lobe* d'une manière tout à fait exclusive ; que le cas se présente bien quelquefois pour les goîtres kystiques, mais qu'ici le défaut de fluctuation doit faire repousser absolument l'existence d'une collection liquide. A cause de la consistance assez ferme de la tumeur, et malgré son développement rapide et le jeune âge de la malade, M. Nélaton croit devoir arrêter son diagnostic à l'idée d'une tumeur fibreuse plutôt qu'à celle d'un lipome.

Le 6 décembre 1858, l'extirpation est pratiquée suivant les règles habituelles, et sous l'influence du chloroforme ; aucune ligature ne fut nécessaire. La tumeur, enkystée par une enveloppe cellulo-fibreuse complète et très résistante, se laisse disséquer presque sans effusion de sang et avec facilité, sauf au niveau du sommet des apophyses transverses cervicales, auxquelles elle adhère assez intimement. Les fibres étalées du peaucier et du sterno-cléido-mastoïdien avaient été reconnues et divisées à la surface de la tumeur, ainsi que la veine jugulaire externe ; quant à la veine jugulaire interne, aux artères carotide et sous-clavière, aux nerfs pneumogastrique, phrénique, plexus brachial et cervical, ils furent dénudés par cette large plaie que des lambeaux cutanés taillés à dessein purent recouvrir complétement. Après l'opération, la malade tomba dans un état syncopal, qui cessa en maintenant la tête dans une position fortement déclive, mais qui se reproduisit opiniâtrément et à plusieurs reprises pendant plus

de vingt minutes. La malade ayant à peine perdu quatre ou cinq cuillerées de sang, et n'ayant nullement souffert, M. Nélaton se demanda si cette syncope persistante ne peut pas être attribuée à l'attouchement ou à la simple dénudation des nerfs de la région, et en particulier du pneumogastrique. Le 7 décembre, lendemain de l'opération, fièvre modérée, 108 pulsations. Le 9, on enlève les quelques points de suture qui avaient servi à rapprocher modérément les lèvres de la plaie. Le 10, presque plus de fièvre; 90 pulsations. Les jours suivants, suppuration modérée; point de rétention de pus; état très satisfaisant. Le 6 janvier 1859, cicatrisation complète, guérison.

La tumeur enlevée pèse 2405 grammes; sa densité, représentée par 0,95, est inférieure à celle de l'eau; une enveloppe cellulo-fibreuse dense l'entoure complétement. Une section pratiquée au milieu de cette tumeur la montre constituée par du tissu adipeux renfermé dans une foule d'aréoles cellulo-fibreuses, qui donnent à la masse générale une consistance supérieure à celle des lipomes ordinaires et une teinte un peu plus pâle; en un mot, c'est une tumeur *fibro-graisseuse* dont le tissu peut être parfaitement comparé, pour l'aspect et pour la résistance, au panicule cellulo-graisseux dense et serré qui double normalement la peau de la plante du pied ou de la région cervicale postérieure.

M. *Cruveilhier* serait disposé à admettre deux espèces de lipomes : les uns purement *adipeux*, mous, lobuleux, et particulièrement sous-cutanés; les autres, *fibro-adipeux*, plus fermes, sont plutôt sous-musculaires. A son arrivée à Paris, il croyait que tous les lipomes étaient sous-cutanés; c'était également l'opinion de Dupuytren, auquel il conduisit un confrère de ses compatriotes, porteur d'une tumeur graisseuse de la partie latérale gauche du cou, grosse comme une orange, et qu'on croyait profonde. Dupuytren pensa avec raison qu'elle était sous-cutanée, et voulut l'opérer lui-même; ce fut en cette occasion qu'il tint le bistouri pour la dernière fois.

M. *Dolbeau*, qui a examiné la malade opérée par M. Nélaton, fait remarquer que la tumeur descendait derrière la clavicule, ce qui démontre qu'elle était sous-aponévrotique. Il rappelle en outre une tumeur présentée à la Société anatomique, et qui avait

été enlevée par M. Voillemier de la paroi abdominale ; cette tumeur, quoique sous-cutanée, était fibro-adipeuse, et non exclusivement adipeuse, contrairement à l'opinion émise par M. Cruveilhier. M. Dolbeau est porté à voir dans la différence de composition des lipomes un fait d'évolution successive, et comme deux âges ou périodes de ces tumeurs, plutôt que deux espèces différentes.

M. *Cruveilhier* attribue le développement de la trame fibreuse aux frottements mécaniques ou pressions exercées sur la tumeur.

M. *Houël* rappelle un cas présenté par M. Boulard, de lipome développé dans l'intervalle des muscles du bras. M. Chassaignac en a signalé d'autres, également sous-musculaires. M. Houël ne partage pas l'opinion de M. Dolbeau sur les deux périodes par lesquelles passerait le lipome ; pour lui, le caractère fibreux n'est pas une maladie ou une transformation, mais une forme particulière existant dès le début. M. Houël insiste ensuite sur l'adhérence que présentait la tumeur avec les apophyses cervicales transverses, et qui a dû être divisée avec le bistouri ; il rappelle, à cette occasion, certaines tumeurs fibreuses du cou, très denses et très profondes, analogues aux polypes naso-pharyngiens, qui ont leur point de départ aux apophyses transverses, et qui récidivent sur place ou ailleurs. M. Houël demande donc que la malade soit suivie plus tard à ce point de vue.

M. *Dolbeau* répond que les adhérences n'étaient pas très fortes, que la tumeur n'était pas née du périoste des apophyses transverses, mais s'était développée dans le tissu cellulaire du cou.. Dans le fait de M. Maisonneuve, il s'agissait d'une tumeur très différente, très fixe, très adhérente, que M. Nélaton avait refusé d'opérer, et que M. Maisonneuve fut obligé d'enlever au moyen de ruginations pratiquées sur les vertèbres.

---

**13.** M. *Blondeau* présente *un rein d'un volume monstrueux*, recueilli sur un homme de trente-cinq ans, entré le 25 juillet dernier et mort récemment dans le service de M. le professeur Trousseau. Cet homme, malade depuis deux ans, était sujet à des

hématuries répétées ; six mois avant son entrée à l'Hôtel-Dieu, il avait été affecté de rétention d'urine, et soigné pendant quelque temps dans le service de M. Robert, qui n'avait rien trouvé du côté de la vessie. A son arrivée chez M. Trousseau, il présentait, comme signe principal, une tumeur très volumineuse située dans l'hypochondre droit, sous le foie, ou dépendant de cet organe ; elle était très fluctuante, et quand on exerçait sur elle des pressions, on provoquait de l'hématurie. Une ponction capillaire donna issue à de la matière gelée de groseille qui, examinée au microscope, offrit, outre les éléments du sang, une cellule hépatique : on diagnostiqua d'abord un kyste hydatique, et plus tard un cancer du foie. Le malade fut pris d'ictère, puis d'ascite, tomba dans une cachexie profonde et succomba. A l'autopsie, on trouva le foie atrophié, comprimé, et au-dessous de lui une tumeur énorme formée par le rein droit, ramolli et très altéré ; incisée, elle donna issue à une bouillie rougeâtre, et fut considérée tout d'abord comme une variété de cancer rénal, sorte de *fongus hématode*. Le tissu du rein était détruit ou méconnaissable ; on n'a pas trouvé d'éléments cancéreux, de sorte que M. Blondeau croit plutôt à un kyste hépatique du rein qu'à un cancer.

M. *Bonfils*, qui a suivi le malade, continue de penser, au contraire, qu'il était affecté de la variété de cancer connue sous le nom de fongus hématode ; il avait pendant la vie tous les signes de la cachexie cancéreuse, et vers la périphérie de la tumeur, on a trouvé certaines portions de tissu qui avaient à l'œil nu les caractères cliniques du cancer. M. Bonfils a déjà présenté un cas analogue : on trouva la cellule cancéreuse spécifique ; les ganglions abdominaux étaient tous envahis, et l'aspect de la tumeur était tout à fait identique avec celle apportée aujourd'hui par M. Blondeau.

M. *Labbé*, qui a assisté à l'autopsie, se fonde, pour rejeter l'idée d'une affection cancéreuse : 1° sur le volume énorme de la tumeur, qui est rare dans les cancers internes, et qui est bien plus en rapport avec l'idée d'un kyste hématique ; 2° sur le défaut d'adhérence avec les parties voisines ; 3° sur la forme assez régulière de la tumeur, sur la marche de la maladie et l'absence de cachexie avant l'ictère.

M. *Vidal* combat, ainsi que M. Houël, les arguments de M. Labbé en citant des cas de cancers rénaux aussi volumineux que celui-ci; M. Vidal a présenté autrefois à la Société une tumeur encéphaloïde du foie, exactement semblable, avec des épanchements sanguins considérables.

M. *Cruveilhier* croit aussi à un cancer compliqué d'hémorrhagie; dans ces cas, dit-il, on ne trouve de tissu cancéreux que dans une partie très reculée, tant les foyers sanguins sont considérables. M. Cruveilhier insiste aussi sur la fréquence des erreurs de diagnostic auxquelles donnent lieu les tumeurs du rein droit, presque toujours prises, comme ici, pour des maladies du foie. Mais lorsqu'il y a hématurie, et surtout que celle-ci est provoquée par la palpation de la tumeur, l'existence d'une maladie rénale ne saurait être douteuse.

M. *Genouville*, qui a fait l'examen du foie avec beaucoup de soin, l'a trouvé très ramolli; les canaux biliaires étaient comprimés jusqu'à un certain point; le tissu hépatique était jaune verdâtre; cependant on distinguait encore les deux substances. Les cellules hépatiques étaient altérées; on les retrouvait avec de gros noyaux, mais à circonférence irrégulière; la vésicule biliaire était vide.

M. *Dufour*, qui pendant le cours de la discussion vient de faire un nouvel examen microscopique séance tenante, déclare avoir trouvé les éléments caractéristiques du cancer.

M. *Labbé* pense que l'examen au microscope fait par M. Dufour ne saurait établir la réalité du cancer, car le rein présente, à l'état normal, des éléments complétement identiques avec la cellule cancéreuse, de sorte que, par exception, cette cellule perd ici sa valeur habituelle. L'existence de ces éléments particuliers au tissu rénal a été l'occasion de plusieurs méprises commises par les micrographes, et cette cause d'erreur est signalée dans un mémoire de M. Robin sur l'*épithélioma du rein*. Comme c'est précisément le terme *épithélioma* que M. Dufour a employé, M. Labbé conserve ses doutes sur la nature encéphaloïde de la tumeur en question.

M. *Houël* : Le fait signalé par M. Labbé est vrai relativement à la cellule, mais il est inexact en ce qui concerne les noyaux. Dans

l'examen que j'ai fait avec M. Dufour, j'ai trouvé peu de cellules, mais il y avait une très grande quantité de noyaux cancéreux, avec de gros nucléoles, et il est impossible d'admettre ici l'existence d'un épithélium normal du rein. Les caractères et le volume des noyaux nous permettent, au contraire, d'affirmer qu'il s'agissait d'un vrai cancer.

M. *Trélat* fait remarquer que les personnes qui croient à un kyste hématique plutôt qu'à un cancer auraient à expliquer comment un pareil kyste pourrait contenir une aussi grande quantité de ces cellules ou éléments particuliers du rein.

M. *Labbé*, pour son compte, n'a jamais soutenu l'opinion d'un kyste hématique; pour lui, le sang était, non pas enkysté, mais accumulé dans les calices et le bassinet, et il s'en échappait librement par les uretères, puisqu'il y avait hématurie.

M. *Dufour*, appelé à rendre compte de son examen, déclare avoir vu des cellules avec des noyaux, peut-être moins volumineux que dans le cancer ordinaire. Sans se prononcer sur la véritable nature de la tumeur, il soutient qu'elle n'a jamais été un kyste, mais qu'elle a été solide primitivement, et que, plus tard, il s'est produit dans son intérieur des hémorrhagies abondantes. Interrogé par M. *Vidal*, qui demande si la confusion des éléments normaux du rein avec ceux du cancer était possible, M. Dufour répond qu'il s'agit là d'une question de fond sur l'existence réelle des caractères spécifiques du cancer, impossible à vider actuellement. Il y a cinq ou six ans, aucun micrographe n'eût hésité à se prononcer affirmativement pour un cancer dans le cas présenté par M. Blondeau.

M. *Vidal* pense que si le microscope est ici impuissant à trancher la difficulté, les caractères cliniques suffisent à établir la nature cancéreuse de la maladie. Il rappelle la tumeur encéphaloïde du rein présentée par M. Jaccoud, qui était aussi volumineuse, datait de sept ans, contenait des épanchements sanguins, et avait donné lieu à de l'hématurie, exactement comme dans le fait de M. Blondeau; il y avait, en outre, des noyaux cancéreux dans le foie.

M. *Cruveilhier* met un terme à la discussion en déclarant que

la tumeur en question est un cancer du rein, ou que jamais il n'y en a eu. Les caractères cliniques et anatomiques sont réunis pour démontrer la nature encéphaloïde de l'affection, sans qu'il y ait nécessité de faire intervenir le microscope.

---

**14.** M. *Duboué* montre un exemple de *luxation complète du fémur en dedans.*

Un ouvrier est écrasé par la chute d'un énorme bloc de marbre qui lui tombe sur le côté gauche de la poitrine, et le renverse en lui fracturant comminutivement cinq ou six côtes. En faisant effort pour résister au poids de cette masse, il essaye de s'arc-bouter sur le pied gauche en rejetant le corps en arrière. Par suite de ce mouvement, la cuisse droite est dans l'abduction forcée; et c'est, suivant le présentateur, en exagérant d'une façon indirecte cette abduction de la cuisse droite que le bloc de marbre, qui appuyait sur le tronc seulement, a déterminé la luxation coxo-fémorale. Lorsqu'on a relevé le blessé, la cuisse était dans l'abduction, avec rotation en dehors. Spontanément elle ne pouvait se mouvoir dans aucun sens; mais il était possible de lui imprimer des mouvements dans tous les sens, excepté dans l'adduction. La saillie normale du grand trochanter était remplacée par une dépression. La tête fémorale ne se retrouvait en aucun point de la fosse iliaque externe; mais si on ne la sentait pas dans le voisinage du trou obturateur, on pouvait y soupçonner sa présence à une déformation de la région due à la saillie des muscles adducteurs. Le membre présentait une pâleur, une décoloration remarquable, avec abaissement de température indiquant que la circulation y était entravée, circonstances qui ont été expliquées à l'autopsie par une déchirure de la veine fémorale, ayant amené une infiltration sanguine considérable dans les couches musculaires profondes. La capsule articulaire était déchirée à sa partie interne; le ligament rond était rompu; la tête fémorale avait complétement abandonné la cavité cotyloïde, et était venue se loger au-dessous de la branche ischio-pubienne sur le muscle obturateur externe. Il y avait, en outre, une fracture complète de l'os iliaque allant de l'éminence ilio-pectinée jusqu'à l'épine sciatique, mais sans esquille ni déplacement des fragments.

M. *Houël* insiste sur ce point que, même d'après les conditions imposées par M. Malgaigne, on peut considérer cette luxation du fémur en dedans comme complète; car la tête fémorale repose sur la branche descendante du pubis, et ne correspond par aucune de ses parties avec la cavité cotyloïde. C'est, du reste, le seul cas authentique de luxation complète de ce genre consigné dans la science, et l'on est autorisé à se demander si la fracture de l'os coxal n'a pas aidé, pour une part, à sa production.

M. *Trélat* est du même avis; de plus, il pense que la luxation doit être attribuée plutôt à l'action directe du bloc de marbre, qui serait venu appuyer sur le fémur, et aurait ainsi refoulé la tête de cet os en dedans, qu'à l'action indirecte invoquée par le présentateur. Et ce qui le confirme dans cette opinion, c'est l'existence de la fracture du bassin, qui lui semble indiquer une action directe exercée sur cette région.

M. *Duboué* ne peut partager cette opinion, car il n'a trouvé aucune trace de contusion sur la cuisse ni dans les muscles de la région pelvi-trochantérienne. L'épanchement sanguin qui y existait était dû uniquement à la déchirure de la veine.

M. *Parmentier*, qui a vu le malade, admet le même mécanisme, et croit que la luxation est seulement la conséquence d'un mouvement d'abduction forcé résultant de l'impulsion imprimée au tronc par le bloc de marbre.

---

15. M. *Luton* présente un cœur affecté de rétrécissement des trois orifices : aortique et auriculo-ventriculaires droit et gauche. — Ce cœur avait appartenu à une femme de vingt-deux ans qui, depuis l'âge de treize ans, avait eu des signes de maladie du cœur survenue sans cause appréciable. Ni rhumatisme ni grande phlegmasie viscérale. Son père était asthmatique; sa mère bien portante. Deux frères et trois sœurs, ses aînés, avaient une bonne santé. Elle était assez bien réglée.

Étouffements habituels, revenant par accès périodiques, durant environ huit jours; puis soulagement momentané pendant plusieurs jours. Cependant depuis plusieurs mois la suffocation est

presque permanente. Anasarque, vomissements; à peine quelques traces d'albumine dans l'urine. Pouls lent, régulier, mais faible. Râles fins et humides dans la poitrine. Pas de crachement de sang. Veines jugulaires développpées, ainsi que les veines temporales distendues; mais peu de pouls veineux. Matité précordiale étendue. Premier bruit absent, remplacé par des souffles rudes, ayant presque les caractères du bruit rotatoire, mal limités, confus. Deuxième bruit obscur, mal battu, mais sans mélange de souffle.

Acupuncture sur les jambes œdématiées. Gangrène du pied gauche.

Morte le 26 novembre 1858. A l'autopsie, on trouve un triple rétrécissement : tricuspide, mitral, aortique. Valvules suffisantes. Altération primitive de l'endocarde, qui est épaissi. Poumons sains. Foie muscade enveloppé de fausses membranes.

---

18. M. *Raoul Leroy* (d'Étiolles) présente à la Société un exemple de *développement très considérable de la prostate* : 1° Les lobes latéraux très volumineux sont dégénérés en substance fibreuse blanchâtre dure, avec des noyaux plus pâles et plus résistants; 2° le lobe moyen pédiculé, plus gros qu'une noix, est de nature vasculaire, on y voit encore des veines sinueuses; par le rapprochement des parties incisées, la masse de la tumeur donne une circonférence de 22 centimètres ; 3° la muqueuse vésicale dans les intervalles des fibres musculaires très développées, là ou elle n'est doublée que par la tunique celluleuse, est criblée d'ulcérations, dont le plus grand nombre communiquent avec un clapier du petit bassin, venu à la suite d'un abcès urineux causé par une fausse route. Dans le reste de son étendue, la muqueuse est d'un rouge violacé. (L'observation sera publiée avec tous ses détails dans le recueil des travaux de la Société de médecine du département de la Seine. Le présentateur fait hommage à la Société d'un moule de cette pièce, qui sera déposé au musée Dupuytren.)

A l'occasion de cette présentation, il s'élève entre M. *Raoul Leroy* (d'Étiolles), et M. *Mercier*, une discussion pour savoir si la portion de la prostate hypertrophiée qui se trouve au niveau du vérumontanum, et qui pour les deux est constituée plutôt par du tissu fibreux que par du tissu glandulaire, a 3 centimètres d'épais-

seur comme l'avance M. *Leroy*, ou 1 centimètre seulement, comme le soutient M. *Mercier*. M. *Bailly* est du même avis que ce dernier.

---

17. M. *Siredey* présente *un abcès du foie de cause traumatique.* Un homme de vingt-quatre ans, reçoit un coup de pied de cheval dans l'hypochondre droit ; puis il est pris de douleurs s'irradiant jusque dans l'épaule ; plus tard il survient de l'ictère, et lorsque, huit ou dix jours après l'accident, il entre à l'hôpital, on constate une augmentation de volume du foie, qui est très douloureux à la palpation, et il a des épistaxis répétées. Des ventouses scarifiées ont été appliquées dès le début; plus tard on purge avec de la rhubarbe et du calomel. Après une amélioration à peine sensible, surviennent des frissons répétés, les épistaxis continuent ; la douleur hépatique est plus vive, et finalement se déclare une péritonite suraiguë qui enlève très rapidement le malade. A l'*autopsie*, on trouve une fracture consolidée de la onzième côte, la plèvre n'avait pas été déchirée, ni le foie contus par les fragments, ou du moins il n'existe aucune altération pour le faire supposer. Pleurésie à droite ; péritonite généralisée mais surtout intense dans la région hépatique ; le foie est presque totalement enveloppé de fausses membranes purulentes. Dans l'intérieur du foie on trouve plusieurs abcès, un surtout central est plus volumineux que les autres ; il est anfractueux, irrégulier, rempli de pus et atteint approximativement les dimensions d'un œuf de poule. Sur le bord tranchant du poumon droit, on voit un grand nombre de petites taches ecchymotiques, qui paraissent être le début d'abcès métastatiques, bien qu'en aucun point du tissu pulmonaire on ne trouve de véritable collection purulente.

---

18. M. *Tillaux* montre un *rétrécissement inodulaire de l'intestin grêle.* — Une femme d'environ soixante ans, destinée aux dissections de Clamart (c'est dire que nous n'avons sur son compte aucun renseignement clinique), présente un rétrécissement de l'intestin grêle, siégeant à 30 centimètres environ au-dessus de la valvule iléo-cæcale. Il est traduit à l'extérieur par une dépression profonde occupant les deux tiers environ de la circonférence de

l'intestin, le tiers resté sain correspond à l'insertion mésentérique. On dirait que l'intestin a été étranglé pendant un temps plus ou moins long avec une corde. Les parois intestinales sont notablement épaissies dans l'étendue de 2 centimètres environ. Vu à l'intérieur, le rétrécissement présente le diamètre d'une grosse plume d'oie, la muqueuse est à peu près saine, mais très plissée à son niveau ; dilaté au-dessus, l'intestin est notablement rétréci au-dessous.

On rencontre sur toute l'étendue de l'intestin d'autres altérations, qui sont les suivantes : 1° des petits corps grisâtres, arrondis, du volume d'une tête d'épingle à un grain de millet, sont disséminés en grande abondance ; immédiatement sous-jacents au péritoine qui glisse dessus, ils occupent surtout la face convexe ; 2° ces mêmes petits corps altérés, déprimés à leur centre, ont subi un commencement d'ulcération ; le péritoine adhère à leur surface et commence à se froncer autour de la dépression centrale ; 3° ils ont beaucoup augmenté de volume sur d'autres points, font saillie à la surface interne, soulèvent la muqueuse, qui cependant est mobile et parfaitement saine ; le péritoine, toujours adhérent à leur surface, présente de nombreux froncements tout autour de leur circonférence, en sorte qu'à ce niveau l'intestin a déjà subi un commencement de diminution dans son calibre. Ces différentes lésions n'occupent pas des points déterminés, mais sont répandues confusément sur la plus grande partie de l'intestin ; 4° une anse de l'intestin grêle adhère très intimement par la face convexe avec la face correspondante du duodenum au niveau de la valvule pylorique. Tout fait croire que deux des petits corps précédemment décrits se sont rencontrés et ont fait adhérer deux portions d'intestin contiguës. J'ajouterai qu'il n'y a aucune trace de péritonite ancienne ou récente, aucune bride épiploïque ou mésentérique ; l'intestin est parfaitement libre et flottant dans la cavité abdominale. Tous les autres viscères sont sains.

Ce rétrécissement appartient évidemment à la classe des rétrécissements organiques. Son développement nous paraît inscrit d'une manière évidente sur le reste de l'intestin, car nous en rencontrons d'autres en voie de formation ; nous pensons qu'il est le dernier degré de la rétraction cicatricielle produite par l'inflammation ulcérative des productions déposées dans la tunique périto-

néale. La dépression extérieure n'est nullement produite par une bride, c'est une dépression inodulaire. Le mécanisme nous paraît être le même que pour les rétrécissements de l'œsophage, que pour ceux de l'intestin grêle, signalés par M. Corbin à la suite des ulcérations de la muqueuse ; seulement, le point de départ a été la surface externe au lieu d'être la surface interne de l'intestin, mode de production qui, je crois, n'avait pas été signalé. Quant à la nature intime des productions morbides, elles ressemblent physiquement à des tubercules ; mais ne les ayant pas examinées au microscope, j'ai l'honneur de demander à ce sujet l'avis de la Société.

M. *Houël :* Il a dû y avoir ici un étranglement quelconque, au niveau duquel se sera produite une altération circulaire des tuniques musculeuse et muqueuse, sans lésion de la séreuse, analogue à celle qui résulte pour les tuniques artérielles de leur ligature circulaire ; le rétrécissement se sera produit par suite de la cicatrisation de ces tuniques internes ainsi coupées. On pourrait du reste s'en assurer en coupant l'intestin au niveau du rétrécissement. Quant aux petites tumeurs sous-séreuses, elles me paraissent plutôt de nature fibreuse que tuberculeuse, mais elles n'ont dû jouer aucun rôle dans la production du rétrécissement.

M. *Bucquoy* admet que les choses ont pu se passer ainsi, sans qu'il soit nécessaire de trouver sur le cadavre les traces d'une hernie ancienne, ou une bride intra-péritonéale ayant déterminé l'étranglement. Une invagination de l'intestin peut expliquer, selon lui, le rétrécissement et la cicatrice qui le détermine.

M. *Trélat* rapproche l'altération du point rétréci de celle qui a causé une adhérence près de l'estomac, et se demande si dans tout cela les petites tumeurs sous-séreuses, auxquelles on paraît vouloir attacher trop peu d'importance, n'auraient pas eu une influence réelle en déterminant des péritonites très localisées, lesquelles auraient ensuite produit, d'une part, une simple adhérence entre deux sections du tube digestif, de l'autre, un rétrécissement ou étranglement de l'intestin.

M. *Mercier* pense que la muqueuse est saine, et que le travail in-

flammatoire a eu son origine dans la séreuse; mais, sous l'influence de l'inflammation, le tissu de la couche musculaire est devenu fibreux, puis s'est rétracté et a amené le rétrécissement.

---

**19.** M. *Blondeau* communique le fait suivant de *coagulation sanguine intra-veineuse très étendue* (1). — Une femme récemment accouchée à la Maternité, entre le 29 octobre à l'Hôtel-Dieu, dans le service de M. Trousseau, pour y faire soigner son enfant qui meurt au bout de peu de jours. Elle était elle-même fort peu souffrante, et se disposait à quitter l'hôpital, lorsqu'elle fut prise de douleurs dans le mollet gauche, puis de gonflement, en un mot, de *phlegmasia alba dolens* de ce côté. Quelques jours après, elle éprouva des douleurs semblables, mais sans tuméfaction, dans le membre droit; elle eut alors de violents frissons. Dans les huit derniers jours, on constata d'abord la toux, puis des crachats visqueux, noirâtres, apoplectiques, puis, au bout de quarante-huit heures, un souffle tubaire qui, après avoir débuté dans le poumon droit, ne tarda pas à s'étendre à celui du côté gauche. Enfin, une odeur gangréneuse caractéristique de la respiration, qui permit de diagnostiquer une gangrène pulmonaire, accident dont M. Dumont-Pallier, qui voyait la malade, crut pouvoir attribuer l'apparition à la présence d'une embolie dans les vaisseaux pulmonaires. A l'*autopsie*, on a trouvé une phlébite manifeste des veines de la partie inférieure de la jambe, avec caillot adhérent et induration du tissu péri-veineux; ce caillot se prolonge sans interruption jusque dans la veine crurale, dans la veine iliaque, dans la veine cave inférieure, où il devient moins volumineux, presque filiforme, au niveau des veines rénales; il envoie des prolongements dans les veines hépatiques, puis se continue dans l'oreillette, dans le ventricule, et enfin dans le tronc et les deux branches de l'artère pulmonaire où il peut être suivi fort loin; avant d'entrer dans

(1) Contrairement à l'article 83 du règlement, ce fait, après avoir été présenté à la Société anatomique, a été communiqué à la Société de biologie sous le titre d'*Embolie veineuse*. On peut voir, par la discussion que nous rapportons ici, qu'il n'a pas été interprété de la même manière par la Société anatomique.

(*Note du Comité de rédaction.*)

l'oreillette, il a envoyé un diverticule dans la veine cave supérieure. A la partie moyenne du poumon gauche, dans la partie de son lobe supérieur qui touche à la séreuse interlobaire, on rencontre une vaste excavation gangréneuse. Les veines pulmonaires sont libres et intactes; l'aorte renferme un caillot, mais il est mou, noirâtre, non organisé comme celui du système veineux, et paraît ne s'être formé qu'après la mort. Cette phlébite n'a pas pris naissance dans les veines avoisinant l'utérus, et il est remarquable qu'avec une aussi profonde modification dans la circulation veineuse des parties inférieures, par suite de l'oblitération presque complète du tronc de la veine cave inférieure, on n'ait remarqué ni œdème des membres, ni aucune autre modification générale importante, résultant de cette gêne de la circulation.

M. *Dumont-Pallier* complète la relation de ce fait, en disant que les veines pulmonaires ne renfermaient pas de caillots, ce dont il a pu s'assurer par l'introduction du doigt dans leur cavité à travers l'oreillette. Il fait remarquer que dans l'artère pulmonaire c'était du côté gauche et surtout dans la branche qui se dirige vers le lobe supérieur, celle par conséquent qui correspondait à la partie du poumon atteint par la gangrène, que se trouvait l'oblitération la plus complète, avec adhérence très intime du caillot aux parois vasculaires. Il ajoute que dans ce cas l'existence d'une véritable embolie ne peut être démontrée péremptoirement, mais qu'il y a lieu de s'expliquer la possibilité de sa production. En effet, dans la veine cave inférieure, au niveau de l'abouchement des veines rénales, on voit le caillot inférieur fibrineux organisé, finir brusquement par une sorte de moignon, et ne se continuer avec les caillots supérieurs que par un tractus presque filiforme. Là il existe dans la cavité de la veine une espèce de poche remplie par du sang plus noir, plus mou, plus diffluent, au milieu duquel on voit nager de petits caillots fibrineux que M. Dumont-Pallier a recueillis, et qui, suivant lui, pourraient très bien s'être détachés du caillot inférieur, pour ensuite être transportés par le torrent circulatoire dans les parties plus élevées et devenir le centre de nouveaux caillots et des altérations consécutives telles que la gangrène.

M. *Houël :* Je demande si, dans des cas semblables, on peut

attribuer la présence des caillots à une véritable phlébite, qui, si elle existe bien certainement ici dans les veines du membre inférieur, ne se retrouve plus dans les veines du tronc, et qui ne peut être admise comme cause de la coagulation dans certains des cas rapportés par M. Virchow, non plus que dans celui qui a été relaté par M. Charcot. Cette phlébite n'existait bien certainement pas dans le fait présenté, il y a peu de temps, par M. Morel-Lavallée à la Société de chirurgie; il s'agissait d'un sujet vigoureux, bien constitué, qui, à la suite d'une plaie contuse étendue, est pris au bout de fort peu de temps de syncope, et meurt très rapidement. On a trouvé des caillots, non-seulement dans les veines, mais même jusque dans l'aorte, et M. Charcot lui-même, qui a cherché fort attentivement l'embolie, n'a pu la retrouver. N'y aurait-il pas là une altération particulière du sang qui le ferait se coaguler ainsi? M. Houël termine en demandant à quels signes on distingue le caillot transporté par l'embolie du caillot formé sur place.

M. *Dumont-Pallier :* M. Charcot a reconnu ce caillot en séparant par la dissection ses deux parties constituantes. L'une, plus rouge, moins bien organisée, de formation récente, étant détachée, il lui est resté une masse fibrineuse d'un blanc jaunâtre, dense, bien organisée, qu'il a pu rapprocher du caillot primitif, et qui s'adaptait parfaitement dans une déchirure de ce dernier. Il avait donc lieu de supposer qu'elle s'était détachée de ce point. Dans le cas actuel, ne pourrait-on supposer qu'il aurait pu en être ainsi des petits fragments de caillots flottants près de l'embouchure des veines rénales, et de les considérer comme détachés de la partie inférieure du caillot de la veine cave.

M. *Blondeau* ne l'admet pas, et pense que ces fragments ont été détachés par la pince pendant l'autopsie.

M. *Trélat :* A côté de la question théorique qui vient d'être agitée, il y a une question pratique dont la solution ne manque pas d'intérêt. Il s'agit d'expliquer comment la circulation a pu persister sans œdème, sans troubles généraux marqués, si une pareille oblitération de la veine cave existait pendant la vie; et de se demander alors si ces caillots se sont bien formés du vivant de la

malade. Ne sont-ils pas, au contraire, postérieurs à la mort, ou même, sans lui être tout à fait postérieurs, n'ont-ils pas pu se former pendant les derniers instants de la vie? Enfin, sans admettre qu'ils se soient tous produits simultanément, et aient été, dès le premier instant, suffisants pour oblitérer complétement les vaisseaux, ne peut-on pas supposer qu'ils sont la conséquence d'une circulation gênée ou ralentie plutôt qu'interrompue complétement? Sous l'influence de ce ralentissement de la circulation, les caillots, d'abord peu volumineux, n'ont-ils pas pu s'accroître insensiblement, et finir par oblitérer complétement les vaisseaux par leur accroissement successif?

M. *Houël:* Pour se rendre bien compte de ce qui se passe dans tous ces cas, il est bon de tenir compte d'une distinction extrêmement importante des caillots en deux groupes. Les uns, les caillots actifs, ont dû se former pendant la vie, peu à peu par couches concentriques, comme vient de le dire M. Trélat. Puis, lorsque la stase sanguine a été complète, au moment de la mort ou pendant les heures de l'agonie, ils se sont accrus par la formation de caillots passifs dont la masse s'est ajoutée à celle qu'ils constituent déjà.

---

GROSSESSE EXTRA-UTÉRINE DE TROIS MOIS ET DEMI. DÉCOLLEMENT DU PLACENTA. HÉMATOCÈLE PÉRI-UTÉRINE, ET CONSÉCUTIVEMENT HÉMORRHAGIE INTRA-PÉRITONÉALE. MORT. AUTOPSIE. — Observation par M. LUTON, interne des hôpitaux.

Fanny R..., sans profession, entrée à l'hôpital de la Charité le 25 août 1858 (salle Sainte-Marthe, n° 27, service de M. Briquet), est âgée de trente-huit ans. Depuis trois mois elle n'a perdu ni en rouge ni en blanc : auparavant elle était bien réglée. Il y a des possibilités pour qu'elle soit enceinte : elle serait multipare. Le ventre est légèrement ballonné, mais non tendu, ni douloureux à la pression. A la percussion, son obscur dans la région hypogastrique; pas de tumeur bien définie. Au toucher vaginal, col gros, à lèvres tuméfiées et entr'ouvertes; dans le cul-de-sac postérieur, sensation d'une tumeur dure, de la consistance utérine. Mais ce qui frappe surtout chez cette femme, c'est son extrême pâleur; il

semble qu'elle ait subi une grande perte de sang; les vaisseaux du cou sont le siége d'un murmure continu, très fort. Cependant la malade n'a éprouvé, dans ces derniers temps, aucun flux excessif; elle est d'un embonpoint médiocre; son état de santé antérieur était assez satisfaisant.

Le 26, à la visite du matin, l'anémie paraît encore plus prononcée que la veille au soir; pâleur jaunâtre de la face, décoloration de toutes les muqueuses. Au moment où, pour explorer la malade, on la fait mettre sur son séant, elle est prise de phénomènes convulsifs et de syncope. Malgré tous les soins qui lui sont prodigués, on ne peut la ranimer, et elle succombe au bout d'une demi-heure.

*Autopsie* pratiquée le 27, vingt-quatre heures après la mort. — A l'ouverture de l'abdomen, issue d'une grande quantité de sang noir liquide, qu'on peut évaluer à 3 litres environ; il reste, en outre, dans la cavité péritonéale beaucoup de sang liquide et de caillots noirs. On ne trouve aucune trace de péritonite. On remarque dans la région de l'hypogastre une tumeur saillante au-dessus du détroit supérieur, paraissant être annexée à la partie latérale droite de l'utérus, et s'avançant jusque vers la ligne médiane; elle est grosse comme la tête d'un fœtus à terme; elle est de nature kystique, et on sent à travers la membrane du kyste des parties fœtales. Cette tumeur est en rapport, en avant, avec la partie inférieure de la paroi abdominale, avec laquelle elle n'a pas contracté d'adhérences; en arrière, elle adhère au rectum, au tissu cellulaire du petit bassin et aux lames séreuses du ligament large, qui sont comme confondues avec elle; en haut, elle a contracté des adhérences avec le grand épiploon; en dedans, elle est en rapport avec l'utérus, qui est comme soudé à toute sa partie latérale gauche; elle a refoulé cet organe à gauche et en arrière. Le ligament rond du côté droit est situé à sa partie antérieure; la trompe du même côté se termine sur sa face supérieure en se confondant avec elle; l'ovaire est comme perdu sur sa partie postérieure. Les parois du kyste sont minces, demi-transparentes dans leur plus grande étendue, excepté en dedans, en arrière et en bas, c'est-à-dire sur les points qui correspondent à l'insertion du placenta. Le kyste renferme une petite quantité d'un liquide limpide et clair comme de l'eau, et un fœtus très bien conformé, dont l'âge peut

être évalué à trois mois et demi environ. Le cordon ombilical se rend au centre d'un placenta implanté, ainsi qu'il a été dit, sur le segment latéral gauche du kyste. Les parois du sac sont formées de plusieurs feuillets : 1° d'une enveloppe générale, ou kyste adventif, d'aspect fibreux; 2° puis d'un chorion à aspect pseudo-membraneux ou tomenteux; 3° enfin d'une membrane demi-transparente qui représente l'amnios. En arrière de la tumeur, sur un point situé entre le kyste et l'utérus, existe une large interruption, qui était fermée par les adhérences du rectum, de l'épiploon et des parties fibro-cellulaires du petit bassin. Cette interruption conduit dans un vaste foyer rempli de caillots sanguins très consistants, et correspondant à presque toute la surface d'insertion du placenta. A droite de cet intervalle, se voit un orifice ou déchirure large comme une pièce de 50 centimes, par lequel le sang, accumulé d'abord dans le foyer décrit plus haut, s'était écoulé dans la cavité du péritoine. L'utérus, évidemment hypertrophié, est gros comme le poing; son col, volumineux et à trois lèvres, est fermé par un bouchon de mucus transparent et de couleur sucre d'orge. Les parois de l'organe sont épaissies et creusées de sinus dilatés; sa cavité est tapissée par une caduque épaisse, molle, et ressemblant à une membrane pyogénique; cette caduque se détache avec la plus grande facilité de la surface interne de l'utérus, sur laquelle on voit ensuite à nu les fibres musculaires. En grattant cette surface dénudée, on n'obtient qu'une sorte de suc visqueux, dans lequel on observe au microscope un grand nombre de noyaux fibroplastiques et d'éléments fusiformes. Quant à la caduque, étudiée en elle-même, elle présente une surface libre couverte d'une pellicule pseudo-membraneuse ou plutôt épithéliale, interrompue par places, et criblée d'orifices régulièrement disposés correspondant à des glandes tubuleuses. Au microscope, on trouve comme éléments histologiques constituant cette membrane : de nombreux éléments fibro-plastiques et de l'épithélium cylindrique; sur quelques cellules épithéliales on voit des cils vibratiles; enfin on remarque encore quelques gaînes épithéliales provenant des glandes tubuleuses de la muqueuse utérine. Les annexes du côté gauche sont malades : adhérences de la trompe et de l'ovaire avec la partie latérale gauche de l'utérus; dilatation hydropique de la partie médiane de la trompe; kyste longuement pédiculé, très trans-

parent, attaché au ligament large, et de petites dimensions.

En résumé, les points capitaux qui ressortent de l'observation précédente sont les suivants : Une femme multipare, et pouvant être actuellement enceinte, se présente avec tous les symptômes d'une anémie profonde. Les signes d'une nouvelle grossesse sont douteux, et l'attention est plutôt portée vers l'idée d'une affection utérine avec chloro-anémie ; mais le diagnostic, à la suite d'un premier et rapide examen, manque de précision. Au bout de douze heures, lorsqu'on veut procéder à une nouvelle exploration, la malade est prise de syncope et succombe promptement avec tous les signes d'une hémorrhagie interne. L'autopsie vient apprendre qu'il s'agissait ici d'une grossesse extra-utérine de trois mois et demi environ; qu'à la suite d'un décollement du placenta il s'était fait une hématocèle péri-utérine; et que le foyer sanguin s'étant rompu dans le péritoine, il en était résulté une hémorrhagie mortelle.

Les autres détails intéressants fournis par cette autopsie sont : 1° La nature de la grossesse extra-utérine, qui n'était exclusivement ni tubaire, ni ovarienne, mais plutôt abdominale. 2° La bonne conformation du fœtus, qui avait subi jusqu'alors son évolution régulière, et dont la mort paraissait être récente. 3° Le développement de l'utérus, manifestement hypertrophié; le bouchon muqueux fermant l'orifice du col; l'épaississement, le ramollissement et le décollement de la muqueuse utérine, qui avait pris l'aspect d'une véritable caduque. 4° Les altérations des annexes de l'utérus du côté gauche, semblant indiquer que ceux du côté droit étaient aussi antérieurement malades, ce qui a pu avoir une certaine influence sur la production de la grossesse extra-utérine.

---

PLAIE PAR ARME A FEU. FRACTURE COMPLIQUÉE DE LA CUISSE. MORT. AUTOPSIE. — Observation par M. J.-A. DESCROIZILLES, interne des hôpitaux.

Marie G..., âgée de quinze ans, domestique, entrée dans la soirée du 14 janvier 1858 au n° 1 de la salle Sainte-Jeanne (hôpital Lariboisière, service de M. Voillemier), était placée sur le trottoir qui fait face au péristyle de l'Opéra, et attendait l'arrivée de l'Em-

pereur, lorsque l'explosion des bombes eut lieu. Atteinte au-dessus du genou gauche par un éclat de grenade, elle tombe évanouie, et pendant un moment est foulée aux pieds : une heure après on la transporte à l'hôpital Lariboisière. Là on constate l'existence d'une plaie de forme irrégulièrement circulaire, à bords légèrement contus, présentant sur tous ses diamètres une étendue de 10 à 12 millimètres. Cette plaie est située à 3 centimètres au-dessus de la base de la rotule, et sur une ligne verticale qui passerait à 1 centimètre en dehors de l'angle externe de cet os. Le fémur est bien évidemment fracturé à sa partie moyenne. On trouve tous les signes très accusés d'une fracture : crépitation, mobilité, raccourcissement de 35 à 40 millimètres. On se contente d'appliquer un appareil de Scultet et un pansement simple sur la plaie.

Le lendemain, 15, même état; gonflement nul; la plaie donne issue à une petite quantité de liquide séreux; la sensibilité est très grande à la pression et au moindre mouvement. M. Voillemier introduit un stylet par l'orifice d'entrée du projectile. Il reconnaît un trajet obliquement dirigé en arrière et en haut; mais, du reste, il n'arrive point jusqu'au fémur, et ne rencontre pas la résistance que produirait un corps étranger.

*Du 15 au 20.* La tuméfaction reste peu marquée. Le liquide qui s'écoule par la plaie ne change pas d'aspect. On renouvelle à plusieurs reprises les explorations par le stylet, mais sans rencontrer de projectile. La douleur est toujours vive, et s'accompagne de fièvre intense, d'agitation continuelle. Le ventre est douloureux à la pression; il y a de la constipation. On craint l'existence de contusions profondes.

Dans les derniers jours du mois de janvier, le gonflement augmente; il s'étend jusqu'à l'articulation, qui, pendant la première semaine, avait paru rester intacte. Le pouls, qui de 120 à 130 pulsations était tombé à 95 ou 100, reprend sa fréquence première. La face est grippée, la langue sèche et pâle; la peau présente une chaleur âcre, une teinte un peu terreuse. Le ventre est sensible à la pression, surtout à la région hépatique; rien n'indique pourtant encore l'existence d'un abcès en voie de formation. Le traitement est des plus simples. La fracture est maintenue à l'aide d'un bandage de Scultet, qu'on est obligé de changer tous les deux jours.

On prescrit : *limonade sucrée, potion calmante, bouillons, potages.* De temps à autre, *lavements émollients.*

3 *février*. Le stylet, de nouveau introduit, rencontre un corps à surface rugueuse, mobile, et paraissant facile à ramener au dehors. On opère le débridement de bas en haut, et, à l'aide d'une pince à disséquer, on ramène un fragment osseux de 5 à 6 centimètres de diamètre, très inégal, et de forme très irrégulière. Le projectile échappe toujours à toutes les recherches.

*Du* 3 *au* 6. Augmentation du gonflement ; le liquide qui s'écoule par la plaie devient plus abondant et franchement purulent. La cuisse a pris une direction courbe à concavité interne et inférieure. L'amputation qui paraît inévitable est presque décidée pour le lendemain 7 février.

7 *février*. Une abondante quantité de pus a mouillé l'appareil depuis vingt-quatre heures ; la tuméfaction a notablement diminué, et en même temps l'état général s'est amélioré. Le pouls est aujourd'hui à 98. La douleur est moins vive et la nuit a été calme. L'opération est différée.

*Du* 7 *au* 15 *février*. L'amélioration persiste. Le gonflement continue à diminuer, et la sensibilité paraît aussi moins grande. La plaie conserve un bon aspect, et le liquide a repris un caractère séreux. La malade signale encore par intervalles des douleurs vagues dans la région hépatique. A la constipation a succédé un peu de diarrhée. Le pouls se maintient entre 90 et 95. On commence à donner des aliments solides, bien que l'appétit soit à peu près nul.

A partir du 20 *février*, l'amélioration fait place à une aggravation évidente. Le gonflement se reproduit, et au côté interne de l'articulation du genou existe un empâtement douloureux avec un peu de rougeur des téguments. Le pouls est à 120 ou 130. La diarrhée est de plus en plus prononcée, et résiste à tous les moyens employés. Les digestions sont difficiles, et des vomissements ont lieu de temps à autre. La face s'altère, et les forces semblent rapidement s'épuiser. L'état adynamique s'établit avec tous ses signes. M. Broca, qui a pris le service à la place de M. Voillemier, fait substituer à l'appareil de Scultet, maintenu jusqu'alors, une gouttière qui permet de s'assurer de l'état des parties malades sans causer de déplacement.

1er *mars*. Les pièces du pansement sont de nouveau mouillées par une très grande quantité de pus. Il est probable que la collection purulente, dont on soupçonnait la formation à la partie interne de l'articulation, s'est mise spontanément en communication avec l'orifice de la plaie, et s'est écoulée par cette issue. La tuméfaction est moins considérable. L'état général reste le même. Une amélioration de quelques jours succède à cet écoulement spontané.

Le 8 *mars*, les signes de la suppuration se manifestent de nouveau autour de la fracture sur la face antérieure de la cuisse. Une incision verticale de 3 centimètres donne issue à une abondante quantité de liquide purulent. Par cette ouverture, le doigt pénètre jusqu'au fémur, et sent très aisément la pointe d'un fragment rugueux dont on suit la surface externe, dénudée sur une étendue de 2 à 3 centimètres, et qui, par sa base tournée en haut, semble se rattacher au corps de l'os. A dater de ce jour, l'état adynamique est franchement déclaré avec tous ses signes : amaigrissement extrême, diarrhée colliquative, vomissements bilieux continuels, formation d'eschares au sacrum, manifestation d'un érysipèle ambulant sur tout le membre malade, suppuration abondante et de mauvaise nature par l'incision nouvellement pratiquée ; puis enfin douleurs vives à la paroi antérieure du thorax, accès de suffocation très fréquents, formation présumée d'un épanchement dans la plèvre droite. La mort a lieu dans la nuit du 17 au 18 mars, sans phénomènes cérébraux, sans signes nettement accusés d'infection purulente.

L'*autopsie* a été faite trente heures après la mort ; on n'a pu examiner que le membre blessé. La tuméfaction est encore marquée, bien qu'elle ait diminué dans la quinzaine qui a précédé la mort. On trouve, en outre, un raccourcissement de 3 centimètres et une courbure à concavité inférieure et interne. On peut aisément ramener le membre à sa direction normale en portant en dehors le fragment inférieur qui est resté mobile. Une incision verticale est pratiquée sur la face antérieure de la cuisse, et pénètre jusqu'au fémur. On rencontre une vaste collection purulente à parois formées, d'une part, par la couche osseuse recouverte de tissu noirâtre, sphacélé ; d'autre part, par la couche musculaire, également sphacélée dans presque toute son épaisseur. Cette collection existe sur toute la moitié antérieure de l'os, dans un espace

qui s'étend en hauteur de 2 centimètres environ au-dessus de l'origine des condyles du fémur, à 2 centimètres et demi au-dessous de la ligne de jonction des deux trochanters. Une autre collection purulente existe dans l'épaisseur de la couche musculaire, complétement indépendante de la première, et au niveau de la moitié supérieure du vaste interne. Le périoste est en partie détruit sur le fémur; la surface de l'os est rugueuse et noirâtre sur les bords de la solution de continuité. La fracture elle-même est oblique de haut en bas et de dedans en dehors. Il n'y a pas de réunion. Le fragment supérieur présente une pointe très obliquement dirigée en dehors et en bas, et qui explique la sensation qu'on éprouvait en introduisant le doigt par l'incision pratiquée peu de jours avant la mort, sensation analogue à celle qu'eût produite un corps détaché de l'os et complétement libre. On cherche en vain le projectile dans l'épaisseur des parties molles. L'os est désarticulé par les deux extrémités : les deux articulations sont saines. La ligne de séparation des deux fragments commence à 4 centimètres au dessous du petit trochanter, et s'arrête à 19 centimètres au-dessus de l'interligne articulaire du genou. Le fragment supérieur est taillé en V à branches un peu courbes, et dont la pointe correspond à la face externe du fémur. Le fragment inférieur présente une disposition inverse; mais des productions osseuses très irrégulières ont déterminé un écartement qui a empêché toute consolidation. Du côté du fragment inférieur, on découvre la moelle ossifiée dans une étendue de 2 à 3 centimètres. A 7 centimètres de l'interligne articulaire du genou existe un orifice irrégulier par lequel le projectile a évidemment pénétré. En effet, un trait de scie vertical permet d'arriver sur le corps étranger, qui s'est creusé une cavité dans le tissu spongieux de la partie inférieure du corps du fémur, cavité irrégulière d'un centimètre et demi de diamètre dans le sens antéro-postérieur, sur un centimètre dans le sens vertical. En arrière existe un orifice beaucoup plus petit produit par la séparation d'un très petit fragment osseux. Le projectile lui-même ressemble à ceux que M. Voillemier a décrits à propos des autres blessés du 14 janvier. Sa forme est celle d'un coin très irrégulier, dont la base paraît avoir fait partie d'une des parois latérales du projectile.

FRACTURE COMPLIQUÉE DE LA JAMBE. — HÉMORRHAGIE CONSÉCUTIVE PAR ULCÉRATION DU TRONC DE LA POPLITÉE. — AMPUTATION. — MORT.

L..., ouvrier maçon, âgé de trente ans, est entré à l'hôpital Beaujon, le 20 octobre 1853. Ce malade est atteint de fractures multiples siégeant aux deux jambes et au bras droit; elles se sont produites dans les circonstances suivantes. Il se trouvait dans une cave d'un hôtel en construction, et il y resta quelques instants après qu'on eut retiré les étais qui soutenaient la voûte récemment achevée. Cinq minutes s'étaient à peine écoulées que la voûte s'écroula. Le lendemain, M. Huguier constata une fracture simple de l'humérus droit au niveau de son quart inférieur, une fracture des deux os de la jambe droite, également exempte de complications graves; il y avait bien une plaie évidemment produite par le choc direct d'une des pierres de la voûte, mais elle n'était point en regard du foyer de la fracture. La jambe gauche présentait au contraire des lésions d'une haute gravité. Au niveau de l'union du tiers inférieur avec le tiers moyen de la jambe, existe une plaie à bords déchiquetés et contuse, dont le grand diamètre est vertical, à travers laquelle fait saillie, dans une étendue de 3 à 4 centimètres, l'extrémité inférieure du fragment inférieur du tibia; cette extrémité, taillée en biseau aux dépens de sa face postérieure, représente un V allongé à sommet inférieur. Au second examen, M. Huguier constata que ce fragment supérieur était en réalité un fragment moyen, et qu'il existait une seconde fracture dans la partie la plus épaisse du tibia, à peu de distance au-dessus de ses tubérosités. Le membre fut placé dans une gouttière et recouvert de compresses imbibées d'eau fraîche qu'on renouvelait plusieurs fois par jour. Une saignée fut pratiquée. (Le blessé en avait déjà supporté une au moment même de l'accident.)

A part quelques accès fébriles peu intenses, revenant surtout le soir, et l'incision de trois abcès sanguins qui fut faite à peu de jours d'intervalle, le malade ne présenta rien d'inquiétant pendant les trois premières semaines de son séjour à l'hôpital. Au bout de ce temps, il commença à maigrir et à s'affaiblir d'une manière évidente; en même temps, la suffocation devenait plus abondante. Le 20 novembre dernier, le malade fut pris d'une hé-

morrhagie abondante; le sang s'écoula en partie par une incision qui avait été pratiquée à la partie postérieure des membres, mais infiltrait surtout dans son épaisseur. Une compression exacte fut faite dans le creux poplité; malgré cela l'hémorrhagie reparut encore le 21, avec moins d'abondance toutefois. Dès lors, M. Huguier, craignant que le retour d'un pareil accident ne vînt singulièrement compromettre la position du malade, le décida à l'amputation, qui fut pratiquée au tiers inférieur de la cuisse, le 24 novembre. Pendant les dix premiers jours qui suivirent l'opération, il se maintint dans un état satisfaisant. Il eut alors un érysipèle du moignon qui ramena cette prostration dont il avait été atteint avant l'amputation. Huit jours après, il fut pris de sueurs profuses d'une abondance extrême, et succomba à une adynamie des plus marquées. — L'autopsie ne put être faite.

L'examen de la pièce montra une double fracture du tibia. La première débute en arrière dans l'épaisseur de la tubérosité interne, à 6 centimètres au-dessous de l'interligne articulaire, puis se dirigeant à la fois en avant, en bas et en dehors, se termine par une pointe saillante, dont l'extrémité inférieure est à 10 centimètres de l'articulation du genou. Le fragment moyen, long de 13 centimètres sur son bord postérieur interne, de 9 et demi seulement sur son bord antérieur, présente en haut une obliquité dont la direction est en rapport avec celle du fragment supérieur; en bas, la solution de continuité, beaucoup moins oblique, présente toutefois une direction prédominante d'arrière en avant et de haut en bas. Ce fragment moyen, complétement détaché du tibia en haut, ne tient au fragment inférieur que par quelques débris de périoste, encore ceux-ci n'existent-ils que dans le tiers postérieur de l'épaisseur de l'os. Aussi il a éprouvé un déplacement considérable, par suite duquel son extrémité supérieure s'est inclinée en dehors sous la surface oblique du fragment supérieur, tandis que l'inférieure, déjetée en dedans, chevauche d'un centimètre environ sur le fragment inférieur. Cette disposition explique très bien l'impossibilité où l'on était de réduire la fracture, et en particulier de faire disparaître la saillie que formait à travers les téguments rompus, le bord antérieur du fragment moyen, dans les tentatives de réduction; en effet, cette extrémité venait arc-bouter contre le côté interne du fragment inférieur, de façon à rendre toute coaptation

impossible. On constate au même niveau une nécrose limitée à la portion d'os qui faisait saillie au dehors ; il existe, en outre, à l'extrémité supérieure du fragment moyen, une nécrose moins étendue en hauteur, mais comprenant toute l'étendue antéro-postérieure de l'os, due sans doute aux abcès qui s'étaient formés dans ce point. — Par suite du déjettement en dehors de l'extrémité supérieure du fragment moyen, une pointe saillante a ulcéré la poplitée à sa terminaison ; de là les hémorrhagies qui se sont produites le 20 et le 21 novembre. Mais l'examen de la pièce révèle un travail de réparation remarquable qui explique l'arrêt spontané de l'hémorrhagie, et qui dénote un effort surprenant de la nature, alors que l'affaiblissement du malade ne permettait guère d'espérer un tel résultat. Partant de la déchirure de l'artère et remontant à une hauteur de 25 millimètres, existe un caillot fibrineux oblitérant complétement la lumière du vaisseau, aux parois duquel il adhère ; on voit en outre naître de l'extrémité inférieure de l'ulcération, un autre caillot que sa décoloration plus complète permet de regarder comme antérieur au premier ; celui-ci, peu après son origine, se divise en deux portions, dont l'une, descendant dans une longueur de 4 millimètres, occupe la cavité du tronc tibio-péronier, tandis que l'autre, oblitérée à sa naissance, la tibiale antérieure, dont l'origine correspond précisément à la partie inférieure de l'ulcération de la poplitée. C'est ce travail remarquable de réparation qui me paraît constituer l'intérêt réel de cette observation. Le péroné était fracturé à l'union de son tiers supérieur avec son tiers moyen. Il n'y avait aucun indice de travail de corrélibition.

---

**CANCER ENCÉPHALOÏDE PRIMITIF DES POUMONS, GÉNÉRALISÉ DANS LE FOIE, LA RATE ET LES REINS.— Observation par M. Lancereaux.**

La nommée Hyacinthe B..., âgée de quarante-neuf ans, blanchisseuse, couchée au n° 12 de la salle Saint-Basile (service de M. Rayer, à l'hôpital de la Charité), nous apprend que sa mère est morte à l'âge de soixante et douze ans, sans avoir jamais été atteinte d'aucune affection de longue durée. Son père est mort vers l'âge de cinquante-six ans, à la suite d'une hémorrhagie qui s'est faite par les voies supérieures sans apparence de maladies

antécédentes. Elle a un frère et deux sœurs actuellement bien portants ; il n'existe aucune maladie héréditaire dans sa famille. Sa santé a toujours été bonne, sauf quelques légers malaises. Elle a eu cinq enfants ; les deux aînés sont morts, les trois derniers sont très bien portants, le plus âgé a douze ans et le plus jeune en a trois. C'est vers la fin de décembre 1857 que cette malade fait remonter l'origine de ses souffrances. A cette époque, en effet, elle devint triste, ennuyée et morose. La perte d'une place de concierge et la nécessité de changer de domicile auraient été, selon elle, la cause principale de son chagrin. De l'amaigrissement, un état de faiblesse générale, une coloration pâle et même un peu jaunâtre de la face, furent les seuls symptômes qu'elle présenta jusqu'au mois d'août 1858. A ce moment, survint une toux fréquente, parfois quinteuse, avec expectoration muqueuse peu abondante. Vers le 10 septembre, elle rendit quelques crachats composés de sang presque pur ; vers le 18 du même mois, elle expectora une matière en tout analogue à la substance cérébrale et formant un seul morceau de la grosseur d'une noix environ, puis quelques crachats sanguins. Le 10 octobre, elle entra pour la première fois dans le service de M. Rayer, c'est alors que nous avons pu l'examiner et constater ce qui suit : La malade est amaigrie ; la face est terreuse, creusée de rides profondes ; le nez est aminci ; les yeux sont ternes, ils expriment la souffrance et la langueur ; la peau est sèche, légèrement squameuse ; les membres sont petits. Sur la poitrine, au-dessus de la région du cœur, au niveau des cartilages de la deuxième ou de la troisième côte et de l'espace qui leur correspond, existe une voussure très apparente dont le plus grand diamètre est vertical ; aucune vibration n'est sentie en ce point ; la percussion y dénote une matité absolue qui se prolonge depuis le bord inférieur de la clavicule jusqu'au niveau de la quatrième côte, près de laquelle il existe cependant un peu de sonorité, malgré la présence du cœur. Du côté opposé, la sonorité est à peu près normale ou à peine diminuée. En arrière et à gauche, il existe de la matité qu'on retrouve jusqu'à l'épine de l'omoplate et même au-dessous ; à droite il y a seulement un peu d'obscurité du son. La respiration est complétement nulle au sommet du poumon gauche en avant ; plus bas, au niveau de la troisième côte environ, s'entend un frottement très rude ; plus bas

encore, on perçoit quelques râles et les battements du cœur, qui sont normaux. En arrière et du même côté, au niveau et au-dessous de l'épine, existent des râles humides mêlés très rarement de râles sonores. Dans la région sus-claviculaire on constate la présence de plusieurs ganglions volumineux de la grosseur d'une noix environ; la malade accuse des douleurs lancinantes entre les deux épaules, et aussi en avant et à gauche.

A droite, la respiration s'entend dans toute l'étendue; elle est rude, il existe quelques râles disséminés. Le foie ne paraît pas augmenté de volume ; la rate est grosse; il n'y a pas de tumeur à l'épigastre. La toux est fréquente, quinteuse, l'expectoration filante et visqueuse, assez peu abondante. Il y a en même temps une dyspnée assez forte pour obliger la malade à rester le plus souvent assise; le décubitus dorsal est cependant encore possible. Le pouls, petit, fréquent et dépressible, présente plus de vivacité vers le soir. Il existe au cœur un souffle très léger qui se prolonge dans les vaisseaux du cou. La langue est blanche, l'appétit en partie conservé, les digestions pénibles ; pas de diarrhée ; l'examen des urines ne décèle aucune trace d'albumine, l'examen microscopique n'en est pas fait. Aucun phénomène morbide n'existe du côté des centres nerveux.

Cet état persista à peu près le même jusqu'à la sortie de la malade. Quelques jours plus tard il lui arrive d'expectorer à deux reprises différentes plusieurs crachats composés d'un sang noir légèrement spumeux. Toutefois l'amaigrissement continuait, l'état fébrile augmentait chaque jour. La malade quitta l'hôpital dans le mois d'octobre : le traitement consista dans l'administration de toniques pour soutenir les forces; on donna en outre quelques pilules d'opium, et chaque jour un julep gommeux.

Rentrée le 6 novembre, elle se trouve dans un état de maladie un peu plus avancée; la voussure de la poitrine paraît plus considérable, la matité plus absolue, la toux plus fréquente, l'expectoration plus épaisse, moins aérée; les crachats semblent constitués par du muco-pus, ils n'ont pas cependant la forme nummulaire et déchiquetée ; la dyspnée est plus grande, le pouls plus faible et plus fréquent, l'appétit moins bon, la faiblesse et la maigreur plus avancées.

Le 8 *novembre*, quelques crachats sanguins sont expectorés, la

fièvre s'accroît chaque jour, l'appétit se perd complétement; la faiblesse devient très grande, et la mort a lieu le 13 novembre, après une courte agonie.

L'*autopsie* est faite trente heures après la mort. Le cadavre, très amaigri, est dans la rigidité; les veines thoraciques sont anormalement développées; on trouve trois ganglions très volumineux au-dessus de la clavicule, les mamelles sont saines. Avec le plastron thoracique, on relève une portion de substance mollasse, encéphaloïde, adhérant à la partie supérieure gauche; à ce même niveau, c'est-à-dire dans le tiers supérieur de la cavité thoracique, le poumon a complétement disparu et se trouve remplacé par la même matière, qui a la consistance d'une marmelade. Dans toute cette masse qui a envahi la presque totalité du lobe supérieur du poumon gauche, on ne retrouve aucun des éléments de cet organe; la partie restante de ce lobe, qui a au plus un centimètre d'épaisseur, sert comme de réceptacle à la matière encéphaloïde; elle est infiltrée de sang et de sérosité. Le lobe inférieur, également œdémateux, laisse voir à la surface plusieurs masses cancéreuses disséminées, dont le volume varie depuis celui d'une lentille jusqu'à celui d'une noix; les plus grosses, toutefois, ne sont pas sphériques, mais bien aplaties, comme on les rencontre souvent dans le foie. Cette même dissémination de masses cancéreuses se rencontre à la surface du poumon droit; le tissu pulmonaire, à leur voisinage, ne paraît pas altéré, et, chose remarquable, le poumon, à leur niveau, est sans adhérence avec la paroi thoracique, malgré leur siége superficiel. Le poumon droit et le lobe inférieur du poumon gauche ont pu être détachés sans rompre la moindre adhérence; à droite seulement il y avait adhérence des deux lobes entre eux.

Le cœur, un peu volumineux, est en même temps flasque et mou; il existe des caillots fibrineux dans les auricules, entre les valvules auriculo-ventriculaires; ces mêmes caillots se rencontrent dans la première portion de l'aorte et aussi dans les artères pulmonaires, où ils forment des bandelettes fibrineuses se prolongeant très profondément dans l'intérieur des poumons. Ces caillots sont sans adhérence avec les parois artérielles.

Les ventricules contiennent un sang noir, épais, en partie coagulé, qui se retrouve dans tous les vaisseaux des parties inférieures.

Dans l'intérieur de l'aorte, au niveau de la crosse, se rencontre une masse irrégulière qui, prise tout d'abord pour un caillot fibrineux, présenta la même structure microscopique que la masse cancéreuse, dont elle était très probablement une portion détachée.

Le foie a un peu plus que son volume normal; à sa surface existent plusieurs noyaux cancéreux, et dans l'intérieur de sa substance quelques masses ramollies.

La rate, augmentée de volume, renferme une masse cancéreuse parfaitement enkystée et de la grosseur d'une noix.

Les reins, également volumineux, sont parsemés de noyaux cancéreux de volume et de dimensions variables; on en trouve sept ou huit dans le rein droit, cinq ou six dans le gauche.

Les capsules surrénales, l'estomac et le tube digestif, la vessie, l'utérus et son col, sont parfaitement sains. Les systèmes nerveux, musculaire et osseux, sont examinés et ne présentent aucune altération appréciable.

Ce fait, que nous avons rapporté avec autant de détails que possible, nous paraît intéressant par sa rareté et par l'erreur de diagnostic auquel il peut facilement donner lieu. S'il n'est pas très rare, en effet, de rencontrer des masses cancéreuses disséminées à la surface des poumons lorsqu'il existe un cancer sur un autre point de l'économie, il est, par contre, peu fréquent de voir le cancer envahir tout d'abord les poumons pour atteindre ensuite les autres organes, comme cela paraît avoir eu lieu ici. Les recherches que nous avons faites à cet égard dans les *Bulletins de la Société anatomique* ne nous ont pas permis de trouver un cas analogue.

Le diagnostic, difficile surtout à cause de la rareté de la lésion, pouvait néanmoins, dans le cas actuel, être porté avec assez de sûreté; c'est, du reste, ce qui avait été fait. La voussure de la paroi antérieure et supérieure gauche de la poitrine avec matité absolue à ce niveau et absence complète de battements; la présence de plusieurs ganglions volumineux dans la région sus-claviculaire, immédiatement au-dessus de la clavicule; le développement des veines sous-cutanées, les douleurs lancinantes de la poitrine, et surtout l'expectoration d'une matière encéphaloïde facilement reconnaissable, suivie de quelques crachats composés de sang presque pur; l'impossibilité de constater, malgré tous ces

phénomènes, la présence de cavernes en aucun point de la poitrine; enfin la marche rapide de la maladie, furent les motifs qui engagèrent à admettre l'existence d'un cancer et à nier la présence de tubercules.

---

M. DAMBRE (de Courtrai) est nommé membre correspondant.

---

# TABLE DES MATIÈRES

CONTENUES DANS

# LE TOME TROISIÈME DE LA DEUXIÈME SÉRIE.

(XXXIII^e ANNÉE.)

---


A

Abdominale (tumeur fibro-plastique de la paroi), 324.
Abcès dans les parois de la vessie, 45.
— stercoral, 69.
— de la fosse iliaque, 78.
— anté-utérin, 231.
— du tissu cellulaire préthyroïdien, 258.
— enkysté au-devant du rein et ouvert dans la prostate, 483.
— gangréneux du cerveau, 271.
— du foie (de cause traumatique), 499.
Aisselle (tumeur mélanique de l'), 116.
Albuminurie aiguë, 94.
Anévrysme artérioso-veineux de la cuisse, 355.
— de la crosse de l'aorte, 24, 79, 234.
— de l'aorte abdominale, 448.
Angine couenneuse et croup, 87, 138.
— gangréneuse, 165.
— maligne, 388.
— maligne scorbutique, 224.
— pharyngée, 258.
Angine couenneuse, 435.
Anus contre nature, 69, 181.
— (fistules de l'), 210.
Aorte (rupture de l'), 367, 377, 434.
— (anévrysmes de l'), 24, 79, 234, 448.
Apoplexie pulmonaire, 377.
— de la rate, 390.
— de la protubérance annulaire, 446.
Artère carotide interne altérée avec carie du temporal, 5.
— splénique (ulcération et hémorrhagie de l'), 338.
— pulmonaire (atrophie de l'), 450.
Arthrite et luxation altoïdo-axoïdienne, 193, 380.
Asphyxie, 381.
Asystolie, 135.

B

Bassins viciés (mensuration digitale des), 54.
Bride fibreuse adhérente à l'utérus, 2.
Bronzée (maladie), 423.
Bothriocéphale, 50.

C

Calcanéum (fracture du), 12.
Calculs des fosses nasales, 3.
— rénaux, 84.
— urinaires, 488.
Cancer encéphaloïde du rein, du foie et des poumons, 197.
— — avec mélanose généralisée, 350.
— — primitif des poumons, 515.
— du rectum, 181.
— de l'ovaire, 188.
— du corps de l'utérus, 339.
— du sein, 380.
— de la capsule surrénale avec peau bronzée, 423.
— du foie, 440.
— de l'épiploon, 447.
— généralisé d'emblée, 459.
— du fémur, 470.
— du testicule, 486.
— du rein, 492.
Carie du temporal, 5.
— de l'enclume et du marteau, 271.
Carotide interne (carie du temporal avec altération de la), 5.
Célosomien (monstre du genre), 473.
Cerveau (abcès gangréneux avec ramollissement du), 271.
— (tumeur fibreuse de la base du), 279.
Chloroforme (asphyxie par le), 381.
Cirrhose hypertrophique du foie, 208.
Coagulation sanguine intra-veineuse, 502.
Coccyx (fracture du), 438.
Cœur (rétrécissement de l'orifice ventriculo-artériel droit), 24.
— (double rétrécissement sans bruit de souffle), 133.
— (rupture spontanée du), 219, 363.
— (adhérence générale du péricarde), 306.
— (rétrécissement de l'orifice auriculo-ventriculaire gauche), 389.
Cœur (rétrécissement de l'orifice aortique), 390.
— (communication des deux ventricules), 437.
— (inflammation et suppuration du), 477.
— (rétrécissement des trois orifices du), 497.
Colloïde (tumeur) du sein, 228.
Colonne vertébrale (fracture de la), 438, 481.
Cou (tumeur fibro-graisseuse du), 489.
Corne développée sur le mollet, 274.
Corps étranger du rectum, 23.
Coude (luxation incomplète et ancienne du), 430.
Crâne (fracture du), 333, 334.
Croup, 87, 138, 258, 435, 444.

D

Dilatation considérable de l'urèthre, 135.
Diphthérite avec pneumonie double, 7.
— propagée à l'œsophage, 87, 90.
— généralisée, 216.
Division congénitale de l'intestin, 237.

E

Empoisonnement par le bichlorure de mercure, 35.
Entorse récente, 46.
Epididyme (kystes de l'), 133.
— (tubercules de l'), 268.
Épiploon (kyste hématique de l'), 30.
— (tumeur de l'), 447.
Érysipèle interne, 56.
Étranglement interne, 181.
Exostose éburnée des fosses nasales et de l'orbite, 107.

F

Fémur (fracture du col du), 128.
— (cancer du), 470.
— (luxation complète en dedans du), 496.

Fibro-graisseuse (tumeur), 189.
Fibro-plastique (tumeur) du jarret, 213.
— — — des lombes, 85, 320.
— — — de la paroi abdominale, 324.
Fièvre intermittente, 390.
— puerpérale, 122, 148.
Fistules anales et urétrales multiples, 210.
Foie (kyste hydatique du), 92, 230.
— (ramollissement aigu du), 99.
— (cancer du), 197, 440.
— (abcès du), 499.
— (cirrhose hypertrophique du), 208.
— (cicatrice d'une plaie du), 222.
Fosse iliaque (abcès de la), 78.
Fracture du calcanéum, 12.
— en V du tibia, 63.
— du col du fémur, 128.
— du tiers supérieur de la jambe, 227.
— des deux malléoles, 323.
— du crâne, 333, 334.
— transversale du fémur, 382.
— de la colonne vertébrale, du coccyx et de la jambe, 438.
— consolidée de la rotule, 443.
— de la colonne vertébrale, 481.
— compliquée de la cuisse, 508.
— — de la jambe, 513.

G

Gangrène (angine couenneuse compliquée de), 138.
— pulmonaire, 250.
— sénile, 206.
Gangréneuse (angine), 165.
Gémellaire (grossesse), 7.
Glande sublinguale (structure), 153.
Grossesse extra-utérine avec hématocèle, 505.
— gémellaire, 7.

H

Hématocèles péri-utérines, 157, 286.
— scrotale, 417.
Hémorrhagie méningée ancienne, 18.
Hémorrhagie placentaire, 330.
— de l'artère splénique, 338.
— consécutive à une fracture de jambe, 513.
Hernie inguinale épiploïque, 2.
— — externe, avec sac en bissac et étranglement au niveau de l'anneau interne, 16.
— — de l'S iliaque.
— — deux fois étranglée chez une femme, 262.
— — double, avec hématocèle et hydrocèle, 417.
— ombilicale gangrenée, 69.
Hydatiforme (môle), 129.
Hydatique (kyste) du foie, 92, 230.
— — du poumon, 391.
Hypertrophie de l'utérus avec adhérence excessive du placenta, 47.
— papillaire pédiculée de la luette, 81.
— des parois de l'estomac, avec ulcération de la muqueuse, 224.
— de la prostate, 479.

I

Ictère malin, 99.
— essentiel avec peau bronzée et cancer de la capsule surrénale, 423.
Intestin (ulcérations du gros) dans la variole, 151.
— (obstruction de l') et anus artificiel, 181.
— (division congénitale de l'), 237.
— (hypertrophie de l'), 250.
— (perforation de l'), 385.
— (rétrécissement modulaire de l'), 499.

J

Jambe (fracture du tiers supérieur de la), 227.
— (tumeur fibro-plastique de la), 275.
— (fracture ancienne et phlegmon diffus de la), 277.
— (fracture de), 438.
— (fracture compliquée de), 513.
Jarret (tumeur fibro-plastique du), 213.

K

Kyste pileux de l'ovaire, 4.
— synovial de l'articulation radio-carpienne, 14.
— de la région poplitée, 21.
— des vésicules séminales, 24.
— hématique du grand épiploon, 30.
— sébacé de la petite lèvre, 47.
— tubo-ovarien, 69.
— hydatique du foie, 92, 230.
— sébacé, 129.
— de l'épididyme, 133.
— sanguin du rein, 205.
— du ligament large, 268.
— de la région sus-hyoïdienne, 274.
— — parotidienne, 318.
— synovial du poignet, 319.
— du maxillaire supérieur, 326.
— de l'ovaire, 340, 448.
— hydatique du poumon, 391.
— des reins, 446.
— de nature inconnue avec cancer généralisé, 459.

L

Laryngite sous-muqueuse, 140.
— œdémateuse consécutive à la fièvre typhoïde, 145.
Luette (hypertrophie papillaire de la), 81, 227.
Luxation de l'atlas sur l'axis, 193.
— carpo-métacarpienne du pouce en arrière, 266.
— du pied avec fracture, 323.
— incomplète et ancienne du coude, 430.
— — du radius, en avant, 487.
— complète du fémur, en dedans, 496

M

Main (tumeurs épithéliales et enkystées de la), 96.
Maxillaire supérieur (kyste du), 326.
Mélanique (tumeur) de l'aisselle, 116.
Mélanose généralisée et compliquée de cancer encéphaloïde, 350.
Méninges (hémorrhagie ancienne des), 48.
Méningite tuberculeuse, 306.
Mensuration digitale des bassins viciés, 54.
Moelle (tubercules de la), 387.
Môle hydatiforme, 129.
Molluscum (tumeurs cutanées ayant l'aspect du), 373.
Monstre célosomien, 473.
Myosite suppurée, 414.

N

Nasales (calculs des fosses), 3.
— (exostose éburnée des fosses) 107.
Néphrite albumineuse aiguë, 94.

O

Obstruction intestinale, 181.
Orbite (exostose éburnée des fosses nasales et de l'), 107.
Oreille interne d'un sourd-muet, 330.
Os (ramollissement des), 449.
Otite interne, 271.
Ovaire (kyste pileux de l'), 4.
— (kystes de l'), 340, 448.
— (cancer de l'), 188.
Ovarite suppurée, 321.

P

Paralysie peu connue de certains muscles de l'œil, 393.
Parotidienne (kyste de la région), 318.
Perforation intestinale, 385.
Périnée (fistules du), 210.
Périostite traumatique du tibia, 237.
Péritonite, 188.
Péri-utérin (abcès), 230.
Péri-utérines (hématocèles), 157, 505.
Pharyngo-laryngite prise pour un croup, 258.
Phlébite des sinus de la dure-mère, 451.
Phlegmon diffus sur une jambe anciennement fracturée, 277.
Pied bot équin, 267.
— d'une nature particulière, 376.

Pied bot (vaisseaux d'un membre affecté de), 379.
Placenta d'une grossesse gémellaire avec atrophie d'un des germes, 7.
— adhérent avec hypertrophie de l'utérus, 47.
— (hémorrhagie dans le), 330.
— décollé dans une grossesse extra-utérine, 505.
Plaie par arme à feu, fracture de cuisse, etc., 508.
Poignet (kyste synovial du), 319.
Polype pédiculé de l'utérus, 445.
Poplitée (kyste de la région), 24.
— (ulcération de l'artère) par une esquille, 513.
Pouce (luxation carpo-métacarpienne du), 266.
Poumon (vaste caverne du), 8, 49.
— (apoplexie du), 377.
— (cancer du), 197, 515.
— (gangrène du), 259.
— (kyste hydatique du), 391.
Prostate (hypertrophie du lobe moyen de la), 20.
— (hypertrophie de la), 479, 498.
— (abcès ouvert dans la), 483.
(tubercules de la), 268.
Puerpérale (anatomie pathologique de la fièvre), 122, 488.
Pulmonaire (rétrécissement de l'orifice de l'artère), 24.

R

Radius (luxation incomplète du), 487.
Ramollissement des os, 449.
Rate (apoplexie de la), 390.
Rectum (corps étranger du), 23.
— (cancer du), 181.
Rein (calculs du), 84.
— (cancer du), 197.
— (kyste sanguin du), 205.
— (kystes et tumeurs du), 446.
— (abcès situé au-devant du), 483.
— (tumeur du), 492.
— affectés de maladie de Bright, 443.
Rétrécissement inodulaire de l'intestin grêle, 499.
Rétrécissement de l'orifice de l'artère pulmonaire, 24.
— de trois orifices du cœur, 497.
— de l'urèthre, 441.
— syphilitique de la trachée, 484.
Rotule (fracture consolidée de), 443.
Rupture spontanée du cœur, 363.
— — du cœur, de l'aorte et du péricarde, 367.

S

Scarlatine, 451.
Scorbutique (angine maligne), 224.
Sein (tumeurs du), 211, 275, 328, 345.
— (tumeur colloïde du), 228.
— (cancer du), 380.
— (tumeurs fibreuses récidivées du), 281.
Séminales (kystes des vésicules), 24.
Sinus de la dure-mère (phlébite des), 451.
Sourd-muet (oreille interne d'un), 330.
Surrénales (cancer des capsules), 423.
Synoviaux (kystes) du poignet, 14, 319.

T

Testicule (cancer du), 486.
Tibia (fracture en V du), 63.
— (périostite traumatique du), 257.
Trachée (anévrysme de la crosse de l'aorte ouvert dans la), 234.
Trachéotomie, 140, 145, 444, 484.
Tubercules des organes génitaux, 268.
— de la moelle, 387.
— de l'épiploon, 447.
Tuberculisation aiguë, 306.
Tumeur blanche de l'articulation sacro-iliaque, 221.
— du voile du palais, 81.
— mélanique de l'aisselle, 116.
— du sein, 211, 228, 275, 281, 328, 345.
— de la luette, 227.
— fibro-plastique du jarret, 213.
— — de la jambe, 275.
— — des lombes, 320.

Tumeur fibro-plastique de la paroi abdominale, 324.
— fibreuse de la base du cerveau, 279.
— de la grande lèvre, 377.
— du grand épiploon, 447.
— du rein, 492.
— fibro-graisseuse du cou, 489.
— sanguine dans le ligament large, 286.
— épithéliales et vasculaires enkystées de la main, 96.
— multiples de la peau, 373.

U

Ulcérations du gros intestin dans la variole, 151.
— de l'estomac avec hypertrophie de ses parois, 224.
— syphilitique de la trachée, 484.
— de l'artère poplitée par une esquille, 513.
Ulcère simple de l'estomac, 338.
Urèthre (dilatation considérable de l'), 135.
— (fistules de l'), 216.
— (rétrécissement de l'), 441.
— (abcès ouvert dans la portion prostatique de l'), 483.
Urinaire (calcul), 488.
Utérus (bride fibreuse adhérente à l'), 2.
— (lésions complexes de l') et des annexes, 42.
— (hypertrophie de l') et adhérences du placenta, 47.
— (corps fibreux de l'), 69, 485, 486.
— (cancer du corps de l'), 338.
— (polype de l'), 445.

V

Vagin (atrésie du), 448.
Vaisseaux sanguins, examinés trente et une heures après l'amputation, 382.
Variole (ulcérations du gros intestin dans la), 151.
Veine jugulaire interne (phlébite de la), 453.
— iléo-fémorale oblitérée par un cancer, 459.
Veineux (coagulation sanguine à l'intérieur du système), 502.
Vésicules séminales (tubercules des), 268.
Vulve (tumeur de la), 377.

# TABLE

DES

## TRAVAUX ORIGINAUX, OBSERVATIONS ET MÉMOIRES.

---

*Axenfeld.* De l'angine gangréneuse (Rapport), 176.

*Ball.* Cancer de la capsule surrénale gauche, non diagnostiqué pendant la vie. Peau bronzée ; ictère essentiel (Obs.), 423.

*Besnier.* Tumeur sanguine développée dans le ligament large du côté droit, chez une femme de vingt-huit ans qui n'avait jamais eu d'écoulement menstruel. Deux ponctions, etc., mort, autopsie, 286.

*Bricheteau.* Tumeur cancéreuse de l'extrémité inférieure du fémur ; amputation de la cuisse (Obs.), 470.

*Charrier.* Mémoire sur un cas de division congénitale du tube digestif, 237.

*Coulon.* Fracture en V du tibia, compliquée de plaie et d'emphysème, 63.

*Descroizilles.* Plaie par arme à feu ; fracture compliquée de la cuisse ; mort, autopsie (Obs.), 508.

*Dolbeau.* Empoisonnements (Rapport), 40. — Exostoses de l'orbite (Rapport), 115.

*Fauvel.* Tumeur mélanique de l'aisselle gauche, 116. — Obstruction intestinale, attribuée à un étranglement interne. Anus artificiel ; mort, autopsie. Cancer du rectum, 181.

*Féréol.* Ictère malin coïncidant avec des chancres des petites lèvres. Ramollissement bilieux aigu du foie, 99. — Mélanose généralisée et compliquée de cancer encéphaloïde, 350. — Cancer généralisé d'emblée dans les muscles, dans le cœur, dans la plèvre, dans les reins, dans l'intestin, coïncidant avec deux kystes de nature inconnue, développés dans le tissu cellulaire de la fosse iliaque. Oblitération de la veine iléo-fémorale, 459.

*Fournier.* Rupture du cœur, de l'aorte et du péricarde (Rapport), 369.

*Foville.* Note sur une paralysie peu connue de certains muscles de l'œil, et sa liaison avec quelques points de l'anatomie et la physiologie de la protubérance annulaire, 393.

*Gallard.* Des hématocèles péri-utérines (Discussion), 159. — (Rapport), 299.

*Gellée.* Cancer de l'ovaire droit. Péritonite, mort, 188. — Myosite suppurée, suite de fatigue musculaire. Infection purulente, mort, 414. — Scarlatine. Phlébite des sinus de la dure-mère (Obs.), 451.

*Genouville*. Kyste hématique du grand épiploon (Rapport), 34. — Cancer de l'ovaire (Rapport), 191. — Phlébite des sinus de la dure-mère (Rapport), 455.

*Gérin-Rose*. Tumeurs fibreuses du sein droit (récidives nombreuses), 281. — Rupture de l'aorte, du cœur et du péricarde, par suite d'une chute faite sur le pavé d'un troisième étage, 367. — Double hernie inguinale. Hydrocèle avec épaississement de la tunique vaginale, 417.

*Gibert*. Phlébite de la veine jugulaire interne et du sinus latéral (Obs.), 453.

*Houël*. Fracture en V du tibia (Rapport), 65.

*Jaccoud*. Tuberculisation généralisée; méningite tuberculeuse. Adhérence générale du cœur, 306. — Anévrysme artérioso-veineux de la cuisse. Traitement par la compression sans résultat. Opération par la méthode ancienne; mort, 335. — Fracture compliquée de la jambe. Hémorrhagie consécutive par ulcération du tronc de la poplitée. Amputation, mort (Obs.), 513.

*Labbé* (*Édouard*). Érysipèle de la face et du cuir chevelu; propagation de l'érysipèle à la muqueuse buccale, au pharynx, au larynx, à la trachée et à quelques bronches; engouement pulmonaire des lobules correspondants aux bronches envahies, 56.

*Ladreit de Lacharrière*. Empoisonnement par le deutochlorure de mercure, 35.

*Lancereaux*. Rupture spontanée du cœur, 363. — Cancer encéphaloïde primitif des poumons, généralisé dans le foie, la rate et les reins (Obs.), 515.

*Luton*. Anévrysme de la crosse de l'aorte comprimant la trachée-artère, et ayant amené la mort par suffocation, 25. — Grossesse extra-utérine de trois mois et demi; décollement du placenta. Hématocèle péri-utérine, et consécutivement hémorrhagie intra-péritonéale; mort, autopsie (Obs.), 505.

*Millard*. Note sur l'angine gangréneuse, 165.

*Moreau* (*Alexis*). Rapport sur un fœtus monstrueux du genre céloso-mien, 473.

*Paul*. Exostose éburnée des fosses nasales et de l'orbite; extirpation. Guérison avec conservation des fonctions de l'œil, 107.

*Simon* (*Edmond*). Kyste hématique du grand épiploon, 30.

*Simon* (*Jules*). Hernie ombilicale enflammée, gangrenée; abcès stercoral. Anus contre nature; mort, autopsie : 1° pièces propres à la hernie; 2° corps fibreux de l'utérus, kystes tubo-ovariens, 69.

*Siredey*. Hypertrophie des parois de l'estomac, du cæcum et du gros intestin, gangrène pulmonaire, etc., 250.

*Trélat*. Division congénitale du tube digestif (Rapport), 237.

*Vidal*. Rupture spontanée du cœur (Rapport), 365.

# TABLE

## DES PRÉSENTATEURS DE PIÈCES OU OBSERVATIONS

### MENTIONNÉES DANS CE VOLUME.


**A**

Allaux, 257.
Augier, 486.
Axenfeld, 125, 127, 176, 250, 271, 303, 305, 337, 365, 410.

**B**

Bailly, 498.
Ball, 77, 423.
Barth, 86, 347, 384, 386, 388, 389.
Bauchet, 342.
Bercioux, 45, 46.
Bertin, 219.
Besnier, 286, 429.
Blachez, 477.
Blain, 343, 405.
Blondeau, 151, 210, 271, 304, 305, 492, 502.
Bonfils, 237, 277, 390, 443, 493.
Bricheteau, 470.
Broca, 19, 29, 229, 265, 274, 371, 459.
Brongniart, 2, 7.
Bucquoy, 23, 501.
Buendia, 121.

**C**

Campana, 131, 348, 385.
Cavasse, 12, 376.
Charnal, 483, 484.
Charnier, 7, 47, 54, 192, 237, 330.
Chassaignac, 274, 318.
Coulon, 63, 84, 85, 133, 227, 228, 320, 333, 340, 380, 429, 435, 437.
Cruveilhier, 4, 5, 12, 15, 29, 83, 143, 145, 191, 317, 320, 330, 343, 355, 361, 379, 386, 405, 447, 448, 450, 451, 478, 486, 491, 494.

**D**

Dambre, 520.
Delestre, 135, 275, 377, 480.
Depaul, 445, 473.
Descroizilles, 508.
Desprès, 339, 382.
Dolbeau, 40, 115, 134, 157, 158, 270, 271, 303, 305, 327, 443, 449.
Doyen, 94, 95.
Duboué, 496.
Dufour, 135, 226, 494.
Dumont-Pallier, 49, 305, 388, 503.

**F**

Faure, 381.
Fauvel, 79, 116, 181, 224.
Féréol, 82, 99, 140, 145, 148, 350, 459.
Foucher, 76, 450.
Fournier, 369, 441, 447.
Foville, 12, 49, 61, 83, 393, 429.

**G**

Gallard, 11, 12, 61, 83, 124, 125, 157, 159, 233, 299, 304, 344, 365, 478, 486, 488.
Garnier, 77, 78, 129.
Gellée, 188, 321, 330, 414, 443, 451, 485, 486.

Genouville, 7, 34, 92, 191, 208, 344, 441, 455, 494.
Gérin-Roze, 193, 210, 211, 213, 266, 281, 334, 367, 417, 429.
Gibert, 268, 434, 453.
Godard, 487.
Goupil, 62.
Guéniot, 221, 222.
Guyon, 11, 151, 277.
Guyot (J.), 11, 151, 277.

H

Houël, 11, 13, 15, 19, 61, 64, 65, 86, 187, 248, 250, 271, 319, 325, 336, 344, 349, 361, 379, 384, 433, 444, 445, 473, 478, 480, 492, 494, 497, 501, 503.

J

Jaccoud, 151, 197, 200, 306, 323, 355, 387, 513.

L

Labbé, 16, 48, 56, 493.
Ladreit de la Charrière, 35.
Lancereaux, 205, 206, 275, 363, 380, 515.
Landry, 406.
Lebert, 385, 386, 389.
Lejuge, 277, 429.
Leroy (d'Étiolles), 498.
Leven, 448.

M

Marey, 8, 24, 135, 249.
Mercier, 441, 487, 489, 498, 501.
Michel, 486.
Michon, 2.
Millard, 87, 90, 138, 165, 192, 216, 226, 258, 375, 445.
Molland, 448.
Mordret, 429.
Moreau (Alexis), 473.

N

Nélaton (Eug.), 42, 489.

O

Ordonez, 119.

P

Pana, 47, 279, 429, 438.
Parmentier, 96, 497.
Paul, 107, 224, 262, 324.
Péan, 20.
Pératé, 450.
Perrin, 14, 16, 20.
Potain, 30, 50, 62, 317, 450.
Prô, 429.
Pruneau, 473.

R

Renaud, 448.
Rouyer, 3.

S

Saleron, 430.
Schloss, 445.
Second-Féréol. Voyez *Féréol*.
Sée (Marc), 5, 24, 158.
Simon (Edmond), 30, 128, 129, 231, 234, 268, 429.
Simon (Jules), 69.
Siredey, 13, 23, 48, 49, 230, 250, 377, 388, 390, 391, 406, 416, 499.

T

Tarnier, 122, 127, 317, 449.
Témoin, 77, 479.
Tillaux, 153, 499.
Tissier, 440.

V

Verneuil, 81, 83, 84, 86, 216, 249, 267, 319, 328, 345, 348, 373, 379, 384, 421, 480.
Vidal, 11, 12, 48, 91, 126, 220, 226, 227, 234, 365, 375, 388, 389, 390, 443, 446, 478, 491.
Vitalis (Othon), 326, 429.
Voisin, 159.
Vulpian, 122.

W

Wieland, 4.

C

Calcanéum (fracture du), 12.
Calculs des fosses nasales, 3.
— rénaux, 84.
— urinaires, 488.
Cancer encéphaloïde du rein, du foie et des poumons, 197.
— — avec mélanose généralisée, 350.
— — primitif des poumons, 515.
— du rectum, 181.
— de l'ovaire, 188.
— du corps de l'utérus, 339.
— du sein, 380.
— de la capsule surrénale avec peau bronzée, 423.
— du foie, 440.
— de l'épiploon, 447.
— généralisé d'emblée, 459.
— du fémur, 470.
— du testicule, 486.
— du rein, 492.
Carie du temporal, 5.
— de l'enclume et du marteau, 271.
Carotide interne (carie du temporal avec altération de la), 5.
Célosomien (monstre du genre), 473.
Cerveau (abcès gangréneux avec ramollissement du), 271.
— (tumeur fibreuse de la base du), 279.
Chloroforme (asphyxie par le), 381.
Cirrhose hypertrophique du foie, 208.
Coagulation sanguine intra-veineuse, 502.
Coccyx (fracture du), 438.
Cœur (rétrécissement de l'orifice ventriculo-artériel droit), 24.
— (double rétrécissement sans bruit de souffle), 133.
— (rupture spontanée du), 219, 363.
— (adhérence générale du péricarde), 306.
— (rétrécissement de l'orifice auriculo-ventriculaire gauche), 389.
Cœur (rétrécissement de l'orifice aortique), 390.
— (communication des deux ventricules), 437.
— (inflammation et suppuration du), 477.
— (rétrécissement des trois orifices du), 497.
Colloïde (tumeur) du sein, 228.
Colonne vertébrale (fracture de la), 438, 481.
Cou (tumeur fibro-graisseuse du), 489.
Corne développée sur le mollet, 274.
Corps étranger du rectum, 23.
Coude (luxation incomplète et ancienne du), 430.
Crâne (fracture du), 333, 334.
Croup, 87, 138, 258, 435, 444.

D

Dilatation considérable de l'urèthre, 135.
Diphthérite avec pneumonie double, 7.
— propagée à l'œsophage, 87, 90.
— généralisée, 216.
Division congénitale de l'intestin, 237.

E

Empoisonnement par le bichlorure de mercure, 35.
Entorse récente, 46.
Epididyme (kystes de l'), 133.
— (tubercules de l'), 268.
Épiploon (kyste hématique de l'), 30.
— (tumeur de l'), 447.
Érysipèle interne, 56.
Étranglement interne, 181.
Exostose éburnée des fosses nasales et de l'orbite, 107.

F

Fémur (fracture du col du), 128.
— (cancer du), 470.
— (luxation complète en dedans du), 196.

Fibro-graisseuse (tumeur), 189.
Fibro-plastique (tumeur) du jarret, 213.
— — — des lombes, 85, 320.
— — — de la paroi abdominale, 324.
Fièvre intermittente, 390.
— puerpérale, 122, 148.
Fistules anales et urétrales multiples, 210.
Foie (kyste hydatique du), 92, 230.
— (ramollissement aigu du), 99.
— (cancer du), 197, 440.
— (abcès du), 499.
— (cirrhose hypertrophique du), 208.
— (cicatrice d'une plaie du), 222.
Fosse iliaque (abcès de la), 78.
Fracture du calcanéum, 12.
— en V du tibia, 63.
— du col du fémur, 128.
— du tiers supérieur de la jambe, 227.
— des deux malléoles, 323.
— du crâne, 333, 334.
— transversale du fémur, 382.
— de la colonne vertébrale, du coccyx et de la jambe, 138.
— consolidée de la rotule, 143.
— de la colonne vertébrale, 481.
— compliquée de la cuisse, 508.
— — de la jambe, 513.

G

Gangrène (angine couenneuse compliquée de), 138.
— pulmonaire, 250.
— sénile, 206.
Gangréneuse (angine), 165.
Gémellaire (grossesse), 7.
Glande sublinguale (structure), 153.
Grossesse extra-utérine avec hématocèle, 505.
— gémellaire, 7.

H

Hématocèles péri-utérines, 157, 286.
— scrotale, 417.
Hémorrhagie méningée ancienne, 18.
Hémorrhagie placentaire, 330.
— de l'artère splénique, 338.
— consécutive à une fracture de jambe, 513.
Hernie inguinale épiploïque, 2.
— — externe, avec sac en bissac et étranglement au niveau de l'anneau interne, 16.
— — de l'S iliaque.
— — deux fois étranglée chez une femme, 262.
— — double, avec hématocèle et hydrocèle, 417.
— ombilicale gangrenée, 69.
Hydatiforme (môle), 129.
Hydatique (kyste) du foie, 92, 230.
— — du poumon, 391.
Hypertrophie de l'utérus avec adhérence excessive du placenta, 47.
— papillaire pédiculée de la luette, 81.
— des parois de l'estomac, avec ulcération de la muqueuse, 224.
— de la prostate, 479.

I

Ictère malin, 99.
— essentiel avec peau bronzée et cancer de la capsule surrénale, 423.
Intestin (ulcérations du gros) dans la variole, 151.
— (obstruction de l') et anus artificiel, 181.
— (division congénitale de l'), 237.
— (hypertrophie de l'), 250.
— (perforation de l'), 385.
— (rétrécissement inodulaire de l'), 499.

J

Jambe (fracture du tiers supérieur de la), 227.
— (tumeur fibro-plastique de la), 275.
— (fracture ancienne et phlegmon diffus de la), 277.
— (fracture de), 138.
— (fracture compliquée de), 513.
Jarret (tumeur fibro-plastique du), 213.

K

Kyste pileux de l'ovaire, 4.
— synovial de l'articulation radio-carpienne, 14.
— de la région poplitée, 21.
— des vésicules séminales, 24.
— hématique du grand épiploon, 30.
— sébacé de la petite lèvre, 47.
— tubo-ovarien, 69.
— hydatique du foie, 92, 230.
— sébacé, 129.
— de l'épididyme, 133.
— sanguin du rein, 205.
— du ligament large, 268.
— de la région sus-hyoïdienne, 274.
— — parotidienne, 318.
— synovial du poignet, 319.
— du maxillaire supérieur, 326.
— de l'ovaire, 340, 448.
— hydatique du poumon, 391.
— des reins, 446.
— de nature inconnue avec cancer généralisé, 459.

L

Laryngite sous-muqueuse, 140.
— œdémateuse consécutive à la fièvre typhoïde, 145.
Luette (hypertrophie papillaire de la), 81, 227.
Luxation de l'atlas sur l'axis, 193.
— carpo-métacarpienne du pouce en arrière, 266.
— du pied avec fracture, 323.
— incomplète et ancienne du coude, 430.
— — du radius, en avant, 487.
— complète du fémur, en dedans, 496

M

Main (tumeurs épithéliales et enkystées de la), 96.
Maxillaire supérieur (kyste du), 326.
Mélanique (tumeur) de l'aisselle, 116.
Mélanose généralisée et compliquée de cancer encéphaloïde, 350.
Méninges (hémorrhagie ancienne des), 48.
Méningite tuberculeuse, 306.
Mensuration digitale des bassins viciés, 54.
Moelle (tubercules de la), 387.
Môle hydatiforme, 129.
Molluscum (tumeurs cutanées ayant l'aspect du), 373.
Monstre célosomien, 473.
Myosite suppurée, 414.

N

Nasales (calculs des fosses), 3.
— (exostose éburnée des fosses) 107.
Néphrite albumineuse aiguë, 94.

O

Obstruction intestinale, 181.
Orbite (exostose éburnée des fosses nasales et de l'), 107.
Oreille interne d'un sourd-muet, 330.
Os (ramollissement des), 449.
Otite interne, 271.
Ovaire (kyste pileux de l'), 4.
— (kystes de l'), 340, 448.
— (cancer de l'), 188.
Ovarite suppurée, 321.

P

Paralysie peu connue de certains muscles de l'œil, 393.
Parotidienne (kyste de la région), 318.
Perforation intestinale, 385.
Périnée (fistules du), 210.
Périostite traumatique du tibia, 237.
Péritonite, 188.
Péri-utérin (abcès), 230.
Péri-utérines (hématocèles), 157, 505.
Pharyngo-laryngite prise pour un croup, 258.
Phlébite des sinus de la dure-mère, 451.
Phlegmon diffus sur une jambe anciennement fracturée, 277.
Pied bot équin, 267.
— d'une nature particulière, 376.

Pied bot (vaisseaux d'un membre affecté de), 379.
Placenta d'une grossesse gémellaire avec atrophie d'un des germes, 7.
— adhérent avec hypertrophie de l'utérus, 47.
— (hémorrhagie dans le), 330.
— décollé dans une grossesse extra-utérine, 505.
Plaie par arme à feu, fracture de cuisse, etc., 508.
Poignet (kyste synovial du), 319.
Polype pédiculé de l'utérus, 445.
Poplitée (kyste de la région), 24.
— (ulcération de l'artère) par une esquille, 513.
Pouce (luxation carpo-métacarpienne du), 266.
Poumon (vaste caverne du), 8, 49.
— (apoplexie du), 377.
— (cancer du), 197, 515.
— (gangrène du), 259.
— (kyste hydatique du), 391.
Prostate (hypertrophie du lobe moyen de la), 20.
— (hypertrophie de la), 479, 498.
— (abcès ouvert dans la), 483.
(tubercules de la), 268.
Puerpérale (anatomie pathologique de la fièvre), 122, 488.
Pulmonaire (rétrécissement de l'orifice de l'artère), 24.

R

Radius (luxation incomplète du), 487.
Ramollissement des os, 449.
Rate (apoplexie de la), 390.
Rectum (corps étranger du), 23.
— (cancer du), 181.
Rein (calculs du), 84.
— (cancer du), 197.
— (kyste sanguin du), 205.
— (kystes et tumeurs du), 446.
— (abcès situé au-devant du), 483.
— (tumeur du), 492.
— affectés de maladie de Bright, 443.
Rétrécissement inodulaire de l'intestin grêle, 499.
Rétrécissement de l'orifice de l'artère pulmonaire, 24.
— de trois orifices du cœur, 497.
— de l'urèthre, 441.
— syphilitique de la trachée, 484.
Rotule (fracture consolidée de), 413.
Rupture spontanée du cœur, 363.
— — du cœur, de l'aorte et du péricarde, 367.

S

Scarlatine, 451.
Scorbutique (angine maligne), 224.
Sein (tumeurs du), 211, 275, 328, 345.
— (tumeur colloïde du), 228.
— (cancer du), 380.
— (tumeurs fibreuses récidivées du), 281.
Séminales (kystes des vésicules), 24.
Sinus de la dure-mère (phlébite des), 451.
Sourd-muet (oreille interne d'un), 330.
Surrénales (cancer des capsules), 423.
Synoviaux (kystes) du poignet, 14, 319.

T

Testicule (cancer du), 486.
Tibia (fracture en V du), 63.
— (périostite traumatique du), 257.
Trachée (anévrysme de la crosse de l'aorte ouvert dans la), 234.
Trachéotomie, 140, 145, 444, 484.
Tubercules des organes génitaux, 268.
— de la moelle, 387.
— de l'épiploon, 447.
Tuberculisation aiguë, 306.
Tumeur blanche de l'articulation sacro-iliaque, 221.
— du voile du palais, 81.
— mélanique de l'aisselle, 116.
— du sein, 211, 228, 275, 281, 328, 345.
— de la luette, 227.
— fibro-plastique du jarret, 213.
— — de la jambe, 275.
— — des lombes, 320.